

## URETEROCELE, FORMA PSEUDOTUMORAL

Por los Dres. MARIO F. VICCHI y JUAN ASBUN Z.

(Relator: Dr. F. GUSTAVO ALSINA)

Vamos a presentar dos casos de ureterocele que simulaban ser un tumor vesical y un tercero con caracteres corrientes.

En épocas anteriores esta afección era hallazgo de autopsia. Así por ejemplo, English, en 1901 describe 16 casos en autopsias; en el mismo año, Gosslick operó un enfermo con el diagnóstico de "tumor vesical" resultando ser un ureterocele.

Indudablemente, con los progresos científicos de la urología y sistematización en el estudio de este tipo de enfermos, se han publicado numerosos casos observados en los distintos medios científicos, en los cuales el diagnóstico se hizo en vida.

Rodhes encontró en 695 citoscopias, 13 casos, es decir el 2 %. Debemos distinguir entre ureterocele y prolapso ureteral; en el primero la protrucción se produce conservando las relaciones normales, es decir que la cara vesical está recubierta por mucosa vesical. En cambio en el prolapso son todas las capas ureterales las que hacen saliencia en vejiga.

*Etiología:* Numerosas hipótesis se han emitido para justificar la presencia de esta anomalía.

La opinión de la mayoría de los autores se divide en dos grandes grupos: los que abogan por una estrechez congénita del meato ureteral como causal de esta enfermedad y los que creen que la estrechez es adquirida.

O'Connor y Johnson trataron en 1930 detenidamente este problema y sostuvieron que a favor del origen congénito podrían esgrimirse los argumentos siguientes:

- a) Frecuencia relativa en niños y jóvenes.
- b) Asociación con otras anomalías.
- c) Tendencia a la bilateralidad.

En cambio el argumento expuesto por los autores que creen en un origen adquirido sostiene que en la historia de estos enfermos se encuentran frecuentemente fenómenos inflamatorios vesicales y de vecindad.

Es nuestro deseo comentar en forma especial la hipótesis sostenida por Petillo, quien cree que el ureterocele es producido por obstrucción del ureter inferior, provocando paresia de la porción intramural y la presión descendente

de la orina, actuando sobre tejidos atónicos, determina el ureteroceles. Además sostiene que esta obstrucción ureteral se produciría por adherencias a la vesícula seminal en el hombre y ligamento ancho en la mujer.

El caso número dos que presentamos parece responder a esta etiología, ya que el contenido de la bolsa intravesical del ureteroceles estaba compuesta por orina, espermatozoides, hematíes y leucocitos; no había gérmenes ni pus.

Landwurst cree que el ureteroceles se produce por estrechez del meato ureteral asociado a un ureter intramural extenso.

Blum atribuye esta afección a la flexuosidad y longitud anormal del ureter.

Bostrom en cambio afirma que un trayecto anormalmente oblicuo determina esta anomalía.

*Anatomía patológica:* El ureteroceles es muy variable en cuanto a forma y tamaño se refiere. En los niños se han observado ureteroceles que ocupan toda la cavidad vesical y en niñas se describen algunos que han hecho saliencias a través de la uretra y vagina; generalmente esta enfermedad produce alteraciones en el árbol urinario superior, de grados variables, a veces simples dilataciones urétero-pielocalicial y en otras exclusiones funcionales del riñón al cual suelen agregarse infecciones más o menos severas.

R. Gutiérrez hace la siguiente clasificación de los ureteroceles:

- a) Unilateral simple.
- b) Bilateral simple.
- c) Ureteroceles que se proyecta dentro de la vejiga, conteniendo un cálculo.
- d) Uréter prolapsado en uretra.
- e) Ureteroceles con hidroureter o hidronefrosis.
- f) Ureteroceles que coincide con otras anomalías.
- g) Ureteroceles que se abre en un divertículo vesical.
- h) Uréter ciego que forma ureteroceles.

Esta afección es más frecuente en la mujer que en el hombre y mucho mayor es el número de ureteroceles localizados del lado izquierdo.

*Síntomas:* Generalmente la sintomatología es pobre y podríamos decir que no tiene síntomas propios, ellos dependen de las complicaciones que producen. Obstrucciones en grados variables de las vías excretoras e infecciones sobre agregadas. Al examen radiológico pueden determinar imagen lacunar en vejiga.

*Diagnóstico:* El principal medio del diagnóstico es la cistoscopia complementada por la urografía intravenosa que pone de manifiesto el estado de las vías excretoras.

*Tratamiento:* Cuando se ve el meato ureteral basta generalmente con hacer meatotomía por fulguración por vía endoscópica o dilataciones periódicas del meato ureteral. En cambio en los ureteroceles complicados y grandes se puede recurrir al tratamiento por vía suprapúbica. Raramente se requiere hacer nefroureterectomía y esto ocurre cuando hay graves infecciones ureteropielicas.

Numerosos casos de ureteroceles se han descrito en la literatura mundial siendo muy extensa su enunciación, por lo que sólo haremos algunas citas.

E. Moragas (Lewisham Hospital) hace referencia a un caso de ureteroceles bilateral.

Cambell encontró que 19 niños con piuria crónica tenían ureteroceles.

Sidney P. Harwitz y Kenneth describen un caso en que la dilatación quística de la extremidad inferior del uréter era tan grande que hacía prolapso por uretra y se habían producido fenómenos de estrangulación.

Revisando la bibliografía Argentina hemos encontrado los siguientes casos:

R. Rubi describe un caso en una niña de 6 años.

E. Bottini publica un ureterocelo acompañado de duplicidad de las vías excretoras y cita 3 casos de ureterocelo con litiasis, publicados por Ercole, Berri y Silvestre y Rubi.

J. Salleras y F. Di Tella se refieren a un ureterocelo izquierdo.

V. der Becke en 1933 encuentra 12 casos en la literatura Argentina.

G. Lagleyze refiere una localización en uréter derecho.

G. Fonio (Tucumán) destaca la importancia del diagnóstico radiológico. Castaño, Grimberg y Bertolasi, hacen referencias a dos casos localizados en riñón izquierdo.

Ercole cita dos casos de ureterocelos izquierdos, uno de ellos con litiasis.

Berri se refiere a un caso de ureterocelo izquierdo con litiasis tratado con electro coagulación endoscópica.

R. Rubi, describe una forma de ureterocelo pseudotumoral.

Nos permitimos distraer la atención de nuestros consocios con la publicación de estos tres casos de ureterocelo no como una rareza clínica sino por algunos caracteres que creemos de interés destacar por las razones siguientes:

1) Dos de nuestros casos adoptan la forma clínica denominada pseudo tumoral.

2) Dos de ellos se encuentran asociados con litiasis.

3) Dos casos están situados en el lado izquierdo lo cual está de acuerdo con la mayor frecuencia de esta localización y uno del lado derecho.

4) En los tres enfermos existía seria repercusión en las vías excretoras.

5) Uno de ellos parece responder en su etiología a la hipótesis sostenida por Petillo, ya que el contenido de la bolsa del ureterocelo estaba compuesto por orina y esperma.

CASO N° 1. — G. D. de 40 años.

*Antecedentes:* No tiene antecedentes de interés en su aparato urogenital. Nos consultó en 1948 porque desde hacía meses tenía fenómenos vesicales que no le aliviaban con los distintos y variados tratamientos efectuados.

*Examen urológico:* orinas turbias por piuria. Capacidad vesical disminuída (150 cc.) uretra libre de obstáculo mecánico; no hay residuo de orina; tacto rectal: próstata de tamaño y forma conservada; movable.

*Urografía excretora:* R. Simple: sombra de aspecto calculoso coincidiendo con la proyección vesical.

1) Radiografía obtenida a los cinco minutos de la inyección demuestra buena eliminación del medio de contraste por riñón derecho sin alteraciones morfológicas. Lado izquierdo: retardo a la eliminación del medio de contraste. En la radiografía obtenida a los 20 minutos se observa una evidente ureteroectasia y uronefrosis.

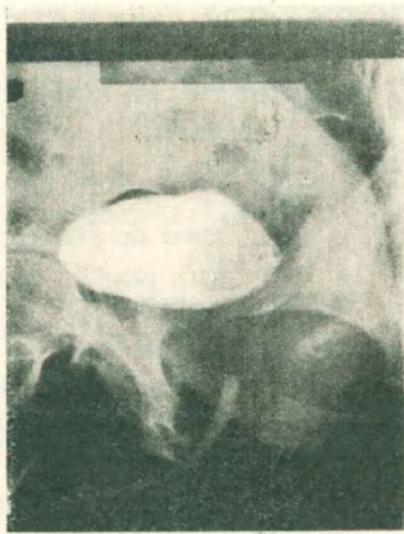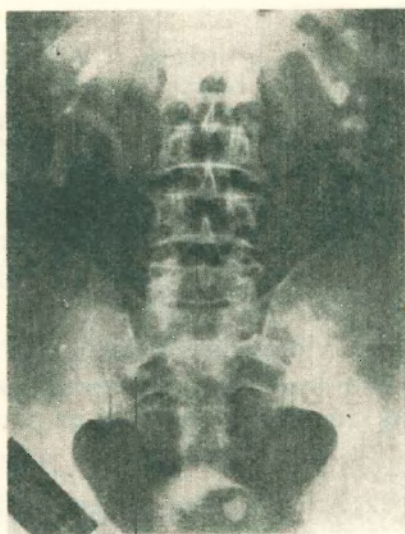*Cistogramas por excreción:* Sombra de aspecto calculoso e imagen lacunar que ocupa la mitad izquierda de vejiga.

*Cistoscopia:* En la zona correspondiente al meato ureteral izquierdo se observa mucosa edematosa —sangrante no se visualiza el meato ureteral— abombamiento de toda la hemivejiga izquierda, imagen endoscópica que simula un tumor.

*Biopsia endoscópica:* Mucosa hipertrófica. Con todos estos datos se pensó en un tumor vesical.

*Tratamiento:* Cistostomía: se comprueba la existencia de un tumor renitente en la mitad izquierda de vejiga. Se incinde dando salida a orina. Extrayendo de su interior un cálculo.

*Evolución:* El riñón izquierdo se recuperó funcional y morfológicamente.



CASO 1. — El urograma excretor muestra dilatación de los cáliz-es. Imagen lacunar en vejiga y sombra de aspecto calculoso.

CASO 1. — El cistograma retrógrado nos da una imagen seudotumoral.

CASO Nº 2. — N. B. G., 58 años. abogado.

*Antecedentes:* En 1937 fué examinado en Buenos Aires a raíz de haber tenido uretritis crónica, siendo tratado por electrocoagulación endoscópica. Periódicamente el enfermo tenía manifestaciones vesicales muy discretas. En 1943 se internó en una clínica de Buenos Aires en donde se llega a las siguientes conclusiones diagnósticas:

- 1) Sepsis bucal
- 2) Insuficiencia tiroidea mediana
- 3) Adenoma de próstata incipiente
- 4) Paraquetosis
- 5) Dispepsia - Gastritis
- 6) Albuminuria ortostática.

Teniendo el paciente en forma periódica muy discretos fenómenos vesicales y albuminuria acompañada a veces de piuria. Se sometió en 1947, en Roma, a un examen prolijo y le diagnosticaron prostatitis crónica, instituyéndole tratamiento para dicha afección.

En 1949 en la ciudad de Cochabamba se le practica un examen urológico completo no llegándose a conclusiones diagnósticas. Desde entonces continúa con tratamientos diversos por su problema urológico, régimen, instilaciones vesicales, sulfamidas y antibióticos en forma intermitente hasta el año 1952 en que nos consulta.

Al examen de la urografía hecha en 1949 nos llama la atención la falta de eliminación del medio de contraste por el riñón izquierdo, hipertrofia enorme del riñón derecho, que interpretamos como debida a la función vicariante, y el cistograma nos muestra una imagen lacunar en vejiga.

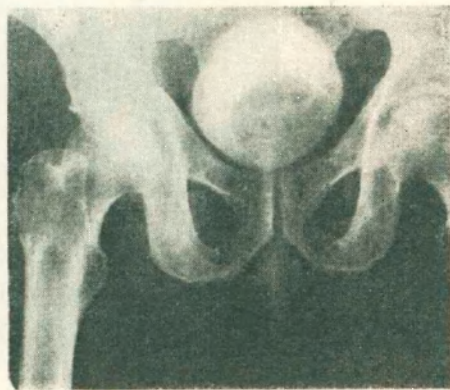
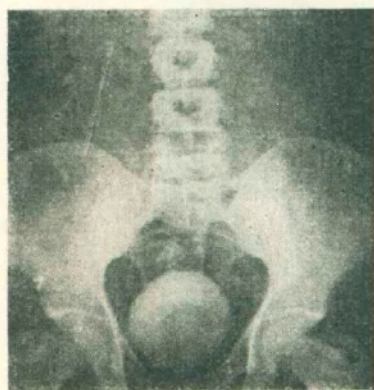*Estudio urológico:* El paciente concurre a nuestra consulta privada por tener nuevamente manifestaciones vesicales. El examen físico nos da los siguientes datos: orinas turbias, uretra libre, no hay residuo de orina, tacto rectal: próstata muy discretamente aumentada de tamaño, elástica, con los caracteres de un pequeño adenoma.

*Urografía excretora (Dres. Ayo y Quiroga):*

1) Radiografía simple: no se observan cálculos.

2) Radiografía a los 5 minutos: muestra buena eliminación del riñón derecho visualizándose un aumento considerable de la sombra renal, sin alteraciones morfológicas.

No se observa eliminación por el riñón izquierdo, las placas siguientes demuestran una situación similar. A la hora no hay eliminación por el riñón izquierdo.



CASO 2.—1: Urografía por excreción año 1949. Aumento de volumen considerable del riñón derecho sin alteración en las vías excretoras. Cistograma: se observa imagen lacunar que ocupa hemivejiga izquierda, exclusión renal correspondiente.

CASO 2.—2: Cistograma por excreción año 1952: Se observa imagen lacunar con caracteres exactamente iguales a la radiografía del año 1949.

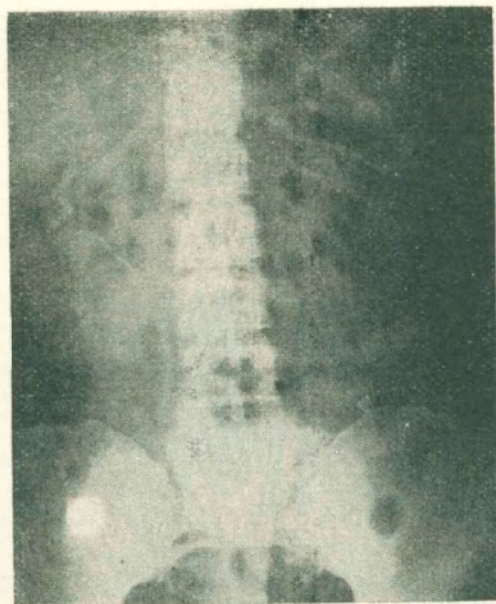
*Cistograma por excreción:* Vejiga de contornos nítidos. En la pared lateral izquierda hace saliencia un tumor de contorno liso que no altera la pared vesical y ocupa la mitad de la cavidad de la misma. La imagen radiológica obtenida en la actualidad (año 1952) corresponde exactamente a la que se observa en el urograma del año 1949.

*Citoscopia con anestesia intravenosa:* Se observa un tumor localizado en hemivejiga izquierda, mucosa congestiva y edematosa. No se ve meato ureteral izquierdo. Imagen endoscópica de tumor vesical. Además existen signos cistouretroscópicos de adenoma de próstata.

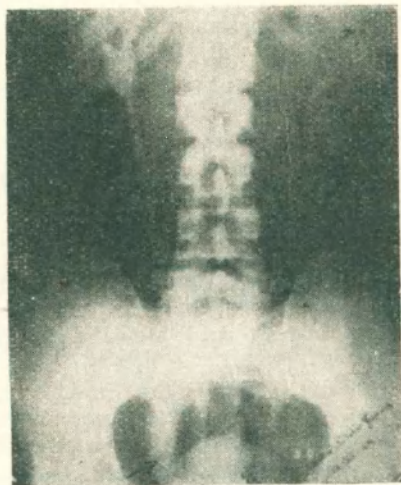
*Examen de laboratorio (Dr. Ovidio Suárez):* Glucemia 0,95%. Urea 0,41%. Tiempo de coagulación 7 minutos, sangría 1 minuto. El sedimento de orina demuestra la presencia de pus, no se observan elementos renales.

*Recuento globular y fórmula leucocitaria:* Glóbulos rojos 7.340.000. Glóbulos blancos 7.200. Fórmula normal.

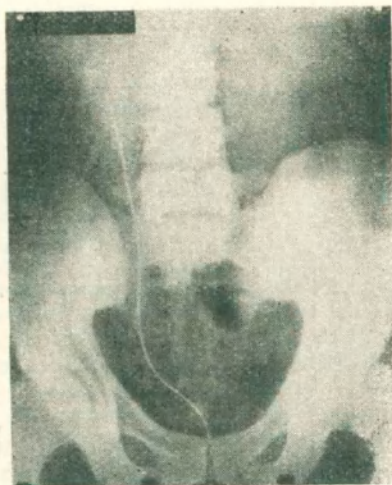
*Examen citológico (Dr. Juan Asbun):* No se encuentran células neoplásicas. Cultivo de orina: gérmenes banales. Se piensa en la existencia de un tumor vesical probablemente benigno por la falta total de evolución en varios años, por la superficie lisa, por falta de



CASO 2. — 3: Urografía excretora: Exclusión renal izquierda. Gran hipertrofia del riñón derecho (función vicariante).



CASO 3. — 1: La radiografía muestra gran dilatación del uréter. Observándose una sombra de aspecto calcuoso en su extremidad inferior.



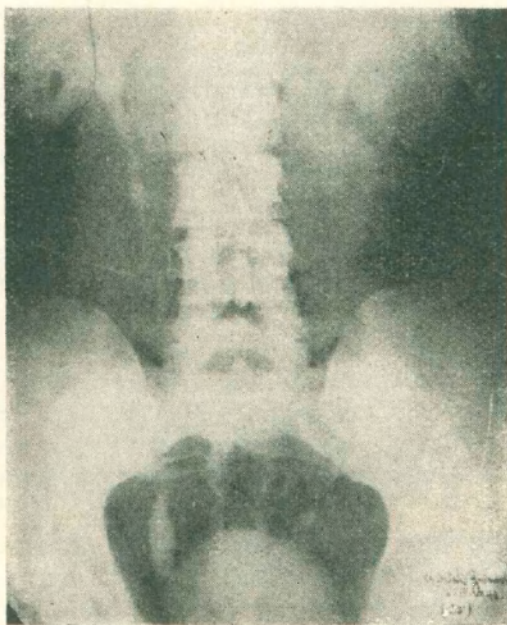
CASO 3. — 2: El cálculo ureteral en contacto con una sonda opaca.

alteración del contorno vesical y no encontrar induración vesical al tacto rectal bajo anestesia. Sin embargo se tienen algunas dudas diagnósticas por la exclusión funcional del riñón izquierdo.

*Preoperatorio:* Antibióticos. gimnasia respiratoria. tónicos cardiacos.

*Operaciones:* 15-5-52. cirujano: Dr. Mario Vicchi. Ayudantes: Dr. Bruno Boheme y Dr. Juan Asbun. Anestesia raquídea continua 0.15 gr. de novocaína carbacil. Dr. Siles. Transfusión: señor Terán. 300 cc. de sangre total.

*Cistostomía:* Se observa un tumor de superficie redondeada. renitente, se punciona y se extrae líquido turbio con aspecto de orina; se drena la bolsa quística y se extrae el



CASO 3. — 3: Disminución considerable del calibre ureteral. Recuperación de la dinámica de la misma y ausencia del cálculo después del tratamiento endoscópico efectuado.

adenoma de próstata a cielo abierto. hemostasia con catéter de Folley. Ligadura de conductos deferentes.

*Examen del líquido extraído por punción:* Se encuentra orina mezclada con espermatozoides; glóbulos blancos y hematíes. No se observan gérmenes

*Examen anátomo-patológico* (Prof. Arévalo): Adenoma de próstata infectado. Mucosa hipertrofica con signos de inflamación crónica.

*Post-operatorio:* Inmediato sin incidentes hasta el quinto día, en que a raíz de una inyección de Commel tuvo un colapso, del cual se recuperó con tónicos cardiacos, sueros, etc.

CASO Nº 3. — N. G., 34 años, comerciante. Fecha en que concurre a nuestra consulta: Noviembre de 1942. Hace 14 años blenorragia.

*Antecedentes:* Hace tres años administración de Stopton por forunculosis. Esta droga provocó anuria. Se presenta con el siguiente cuadro: Dolor tipo cólico reno-uretral del lado derecho. Uretra libre, no hay residuo; orinas limpiadas.

*Urografía excretora: R. simple:* Sombra pequeña de aspecto calcuoso en el tercio inferior del uréter derecho. Buena eliminación del medio de contraste que demuestra enorme dilatación del uréter derecho.

*Cistoscopia:* Imagen típica de ureteroceles derecho. Se consigue pasar un catéter y se demuestra que la sombra de aspecto calcuoso coincide a la radiografía de frente y perfil con el con el trayecto ureteral. 21-XII-42. Meatotomía por fulguración. 3 de enero de 1943 elimina el calculo.

16 de abril de 1943: Se comprueba mejoramiento de la dinámica ureteral y reducción considerable de la dilatación del uréter.