

HIDROCELE, ROTURA TRAUMÁTICA

Por el Dr. RUFINO J. FLORES BELAUNDE

El hidrocele es la tumoración más frecuentemente observada en el aparato reproductor masculino y no obstante su contenido líquido son sumamente raros los traumatismos que llegan a provocar su rotura. En efecto, haciendo una búsqueda en la bibliografía argentina y extranjera, se encuentran solamente siete publicaciones.

La patogenia de la rotura traumática de colecciones líquidas encapsuladas responde a la aplicación del principio de Pascal de que la fuerza ejercida en el seno de un líquido se transmite por igual en todas direcciones. Por ello se abre paso en las zonas de menor resistencia y provoca la rotura.

El caso que se presenta es el de J. J. O. de veintitrés años de edad, de profesión soplador de vidrio y sin antecedentes de importancia. Historia N° 6770. Hace ocho años, al rodar

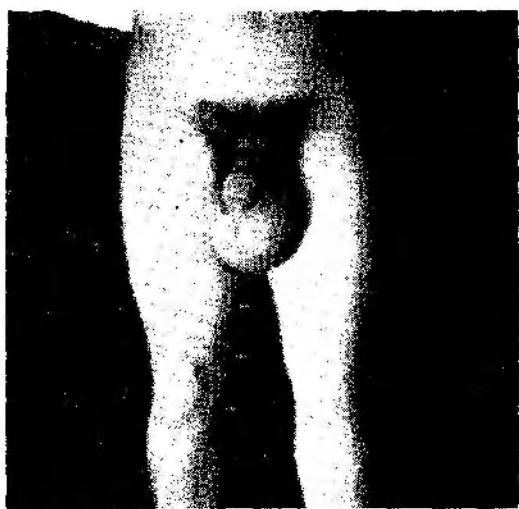


Figura 1

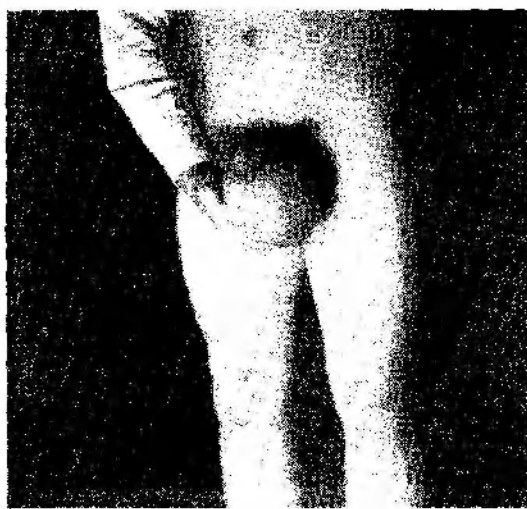


Figura 2

un caballo que montaba sufre un traumatismo por el cual pierde el conocimiento. A los pocos días comenzó a notar la aparición de una tumoración en la bolsa izquierda, que paulatinamente la iba ocupando, hasta tomar una forma ovoidea al cabo de unos meses; en forma indolora llegó a alcanzar el tamaño de una naranja, según la comparación del enfermo. Ejecutando un trabajo de albañilería y en un gesto de impaciencia, se golpea con el puño en esta región. Inmediatamente comprueba que la tumoración disminuía de consistencia, a la vez que un ardor que se propagaba por ambas bolsas le indicaba que el líquido se había difundido.

Todo el escroto aumentó así de tamaño, propagándose luego la tumefacción y el ardor hasta el pene. Examinado a los diez días, se constata la referida tumefacción del escroto y pene, del tamaño que se aprecia en la fotografía y que se palpa, dando una consistencia comparable a un edema blando y dando la impresión de contenido líquido. El testículo y epidídimo se palpaban normales.

Por los datos de la anamnesis, así como del examen practicado al enfermo, se hizo el diagnóstico de rotura de hidrocele.

TRATAMIENTO

Se medica con Penicilina-Estreptomicina. Se punciona y retiran 250 c.c. de líquido ligeramente sanguinolento, a lo que se agrega suspensor y hielo local. Visto al mes, la tumefacción había desaparecido y no había adherencias de la piel a los planos profundos.

DEDUCCION TERAPEUTICA

Uteriormente se piensa que sería interesante tratar esta complicación con Hialuronidasa inyectada en el escroto y pene, para lograr una más rápida difusión y absorción. Este tratamiento podría hacerse extensivo a los edemas localizados residuales a las intervenciones quirúrgicas del escroto y su contenido. Los resultados que se obtengan se comunicarán oportunamente.

R E S U M E N

El autor presenta el caso de un enfermo portador de un hidrocele izquierdo al que se le agregó la rotura traumática. Su tratamiento con antibióticos, punción evacuadora, suspensor y hielo local, logra la curación hasta el momento actual. Como deducción terapéutica para otros casos similares y para el edema postoperatorio de intervenciones quirúrgicas en el escroto y su contenido, se sugiere el empleo de Hialuronidasa.

DISCUSIÓN

Dr. Irujo. --- ¿Si no fué operado, cómo ha establecido la ruptura? No puede conocer esto si no ha hecho exploración quirúrgica.

Dr. Rocchi (relator). --- Se guió por los caracteres clínicos.