

Policl. Alvear. Servicio de Urología  
Jefe: Prof. Dr. Armando Trabucco.

## EPIDIDIMOGRAFIAS (1)

Por los Dres. ARMANDO TRABUCCO, EVARISTO B. BOTTINI (†)  
y FERNANDO MARQUEZ

Llamamos a la técnica que pasaremos a describir, Epididimografías contra la corriente espermática.

Para completar el diagnóstico de obstrucción del conducto vector de los espermatozoides, hay que estudiar las posibilidades diagnósticas de certeza del bloqueo de los conductos epididimarios.

En múltiples ocasiones nos encontramos que la anamnesis puede orientar en forma franca hacia una obstrucción en la cola del epidídimo, los antecedentes pueden revelar una afección blenorragica que ha complicado los genitales en forma ascendente y se ha desarrollado en esa oportunidad un proceso inflamatorio epididimario con todo el cortejo sintomático usual. Puede también el examen semiológico permitir el diagnóstico de presunción de bloqueo epididimario cuando se palpa en la cola de epidídimo un nódulo escleroso más o menos llamativo, pero también puede haber curado una epididimitis sin dejar rastros palpables y, sin embargo, haber bloqueado el conducto epididimario.

Por otra parte, también seremos llamados a dilucidar ciertas situaciones por demás difíciles, en donde no hay antecedentes inflamatorios genitales de ninguna especie y, sin embargo, el enfermo azoospermico tiene un epitelio germinal perfectamente sano y productivo, ¿dónde radicará el bloqueo en estos casos? La solución mediante la persuflación quimográfica puede asegurarnos que el conducto deferente y eyaculador están libres y permeables, pero, ¿no estará situada la obstrucción más arriba? Es por ello que para explorar las zonas de bloqueo más allá del deferente escrotal, debemos recurrir como medio diagnóstico a la epididimografía exploradora. Se podrá argumentar que mediante la radiografía de las vesículas seminales por las vías naturales, es posible muchas veces llegar con el medio de contraste hasta los epidídimos, pero no siempre es factible el cateterismo de las vesículas, sobre todo si la vesícula está enferma, la penetración de la sonda en el conducto eyaculador correspondiente es por demás difícil y hasta peligrosa en la formación de una falsa vía; estas circunstancias nos han llevado a practicar las epididimografías por vía escrotal.

(1) Presentado al Primer Congreso Internacional de Esterilidad reunido en la ciudad de Nueva York en 1953, como comunicación previa.

## T E C N I C A

La técnica de la epididimografía contra la corriente espermática, es muy simple y consiste en la investigación del conducto deferente a la altura de la raíz de la bolsa escrotal. Con anestesia local a base de novocaína al 1 %, se infiltra el cordón espermático y la porción de piel del escroto en una extensión de tres centímetros.

Se incide la piel y se repara el deferente, seccionándose entonces la fibrosa del cordón y se aísla el conducto con su arteria; insistiendo en decir que no es de ninguna manera conveniente y consideramos riesgoso el dejar

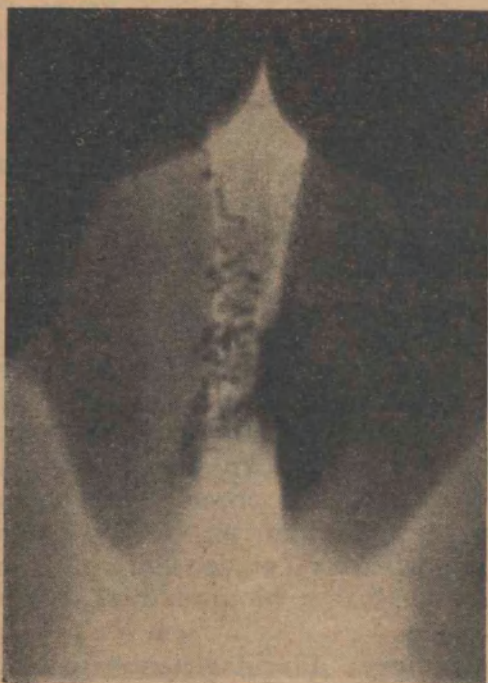

FIG. 1  
Epididimo y deferentes normales



FIG. 2  
Epididimo y deferentes normales

el deferente al desnudo; la falta de defensa al trauma es mucho mayor si no tiene elementos para su movilización celular conjuntiva y la irrigación necesaria.

Expuesto el deferente, se cateteriza con una aguja de 8-10 de diámetro y se inyecta la substancia opaca. Nosotros preferimos los aceites yodados más que las soluciones acuosas de yodo que se usan habitualmente en las pielo-  
grafías, pues a pesar de ser muy espesos y de progresar lentamente, hay menos riesgos de ruptura tubular. El inconveniente de la dificultad de pro-  
gresión, se modifica mucho fluidificándolo a una temperatura de 35 a 38°.

Debemos advertir que la presión que es necesario hacer para la progre-  
sión de la substancia opaca es bastante alta, pudiendo llegar a los 70 u 80  
centímetros de mercurio, habiendo escaso riesgo de ruptura tubular y si ésta

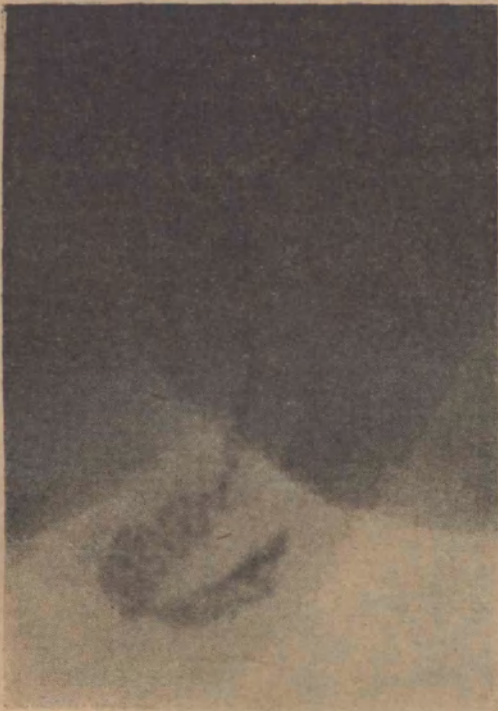

FIG. 3  
Epidídimo donde se observa cole y parte de cuerpo



FIG. 4  
Epidídimo y deferentes normales

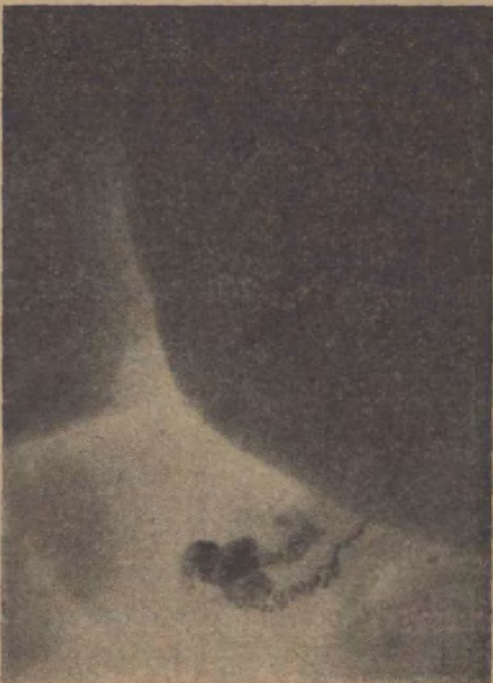

FIG. 5  
Epidídimo y deferentes normales

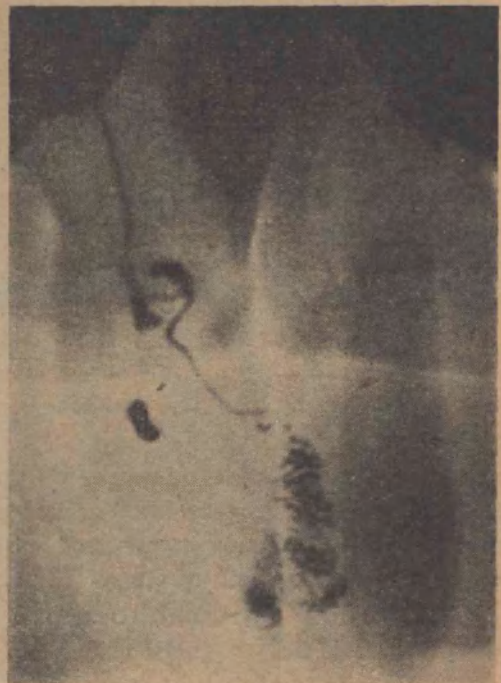

FIG. 6  
Deferente y epidídimo normales

llega a producirse, nunca lleva aparejado fenómenos graves de tipo comprometedor, a pesar de reflejar una falta de técnica.

La inyección de substancia opaca llegará cuando mucho, en un epididimo normal, a los 0,2 ó 0,3 cc., llegados a los cuales se nota claramente el aumento brusco de la resistencia a la inyección y la insistencia en este momento es seguida de una franca sensación de obstáculo vencido, que se manifestará en la placa por la mancha opaca reveladora de la ruptura tubular.

Una vez hecha la inyección se procederá a restituir el deferente a la bolsa y se practicará la sutura de la piel con uno o dos puntos de algodón



FIG. 7

Deferente y epididimo normales  
Ampliación de la FIG. 5. El relleno del cuerpo es a expensas de la rotura de los tubos de cola

que se retirarán a los dos o tres días, no siendo necesaria la sutura de la fibrosa.

Se lleva luego el enfermo a la sala de rayos x, si fuera posible, la placa se sacará con un portátil en la misma sala de operaciones. El enfermo debe ser colocado en posición ventral, en forma de evitar la distorsión que se produciría si la bolsa quedara muy alejada de la pantalla.

La posición en decúbito dorsal obliga a colocar la placa debajo de la bolsa y encima de los muslos, lo que es imposible muchas veces por la contracción del cremaster que responde a veces a un factor emotivo y otras al traumatismo anteriormente sufrido o finalmente por el escaso desarrollo de la misma bolsa escrotal.



FIG. 8  
Epididimo y deferentes normales



FIG. 9  
Deferente con obstrucción yuxtaepididimaria



FIG. 10  
Deferente con obstrucción yuxtaepididimaria



FIG. 11  
Obstrucción de cole de epididimo



FIG. 12  
Obstrucción de deferente yuxtaepididimario

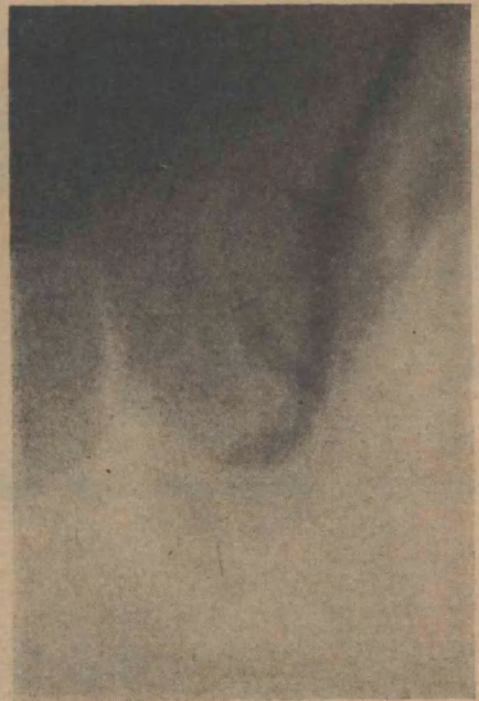

FIG. 13  
Obstrucción de cole de epididimo

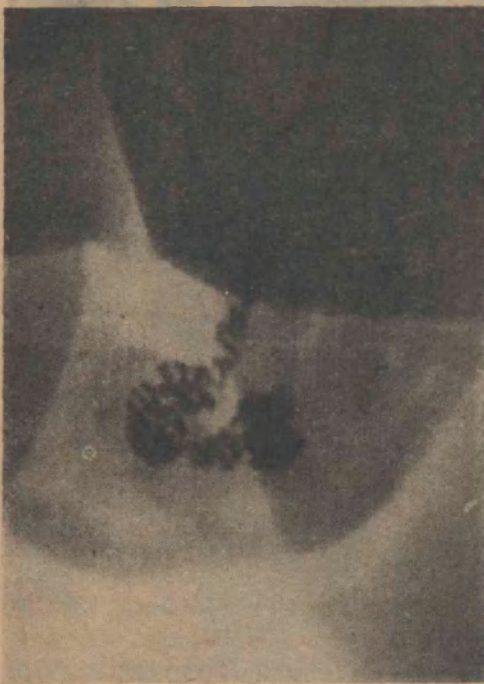

FIG. 14  
Vasotomía profiláctica 3 meses antes. Dila-  
tación tubos deferentes epididimarios



FIG. 15  
Vasotomía profiláctica 10 meses antes.  
Mayor dilatación insular



FIG. 16  
Lado derecho: Deferente y epididimo inyectados totalmente.  
Orquitis mediana.  
Lado izquierdo: Deferente y epididimo normales

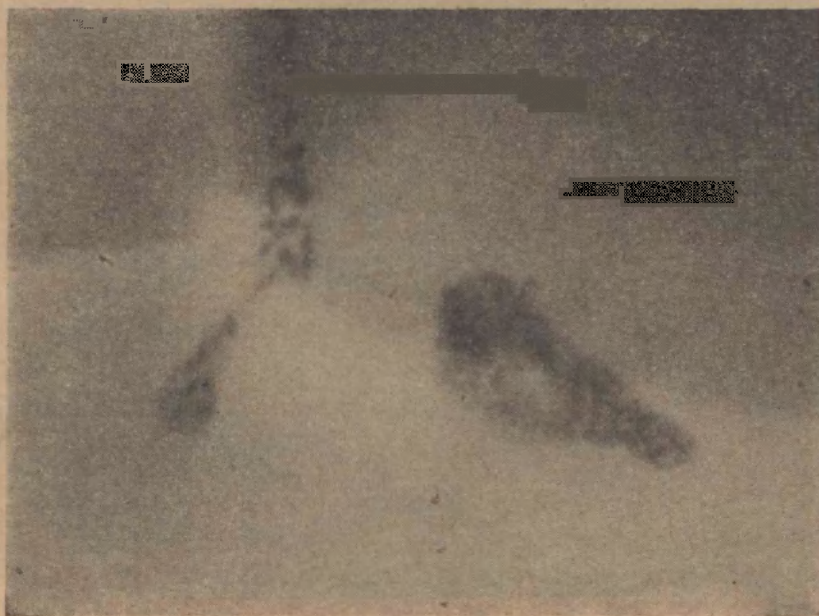

FIG. 17  
Dos epididimos propios con órganos en distinta posición

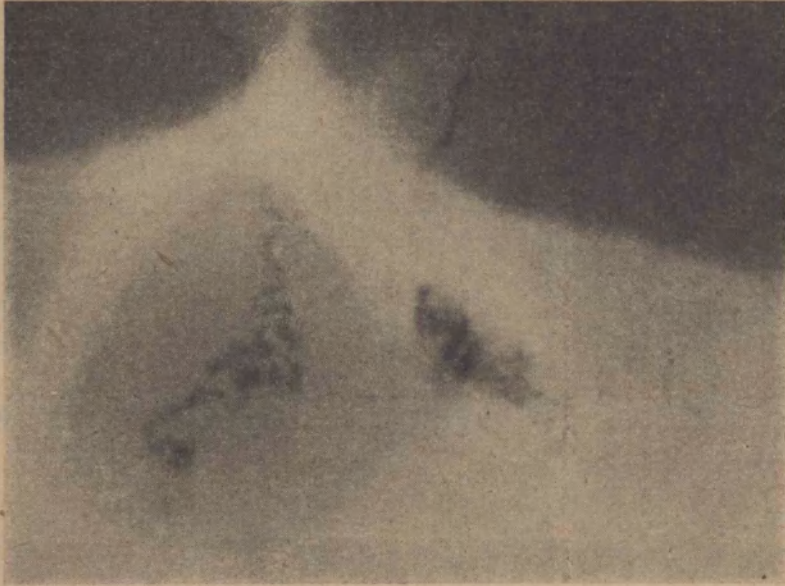

FIG. 18

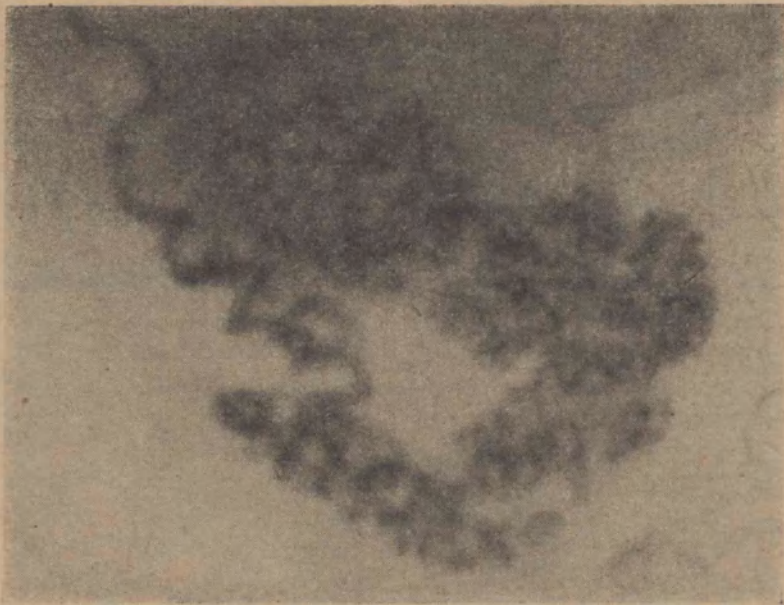

FIG. 19  
Ampliación del epidídimo derecho de la FIG. 16





FIG. 20  
Deferente y epididimo de cadáver inyectado a 42 cms. de mercurio de presión

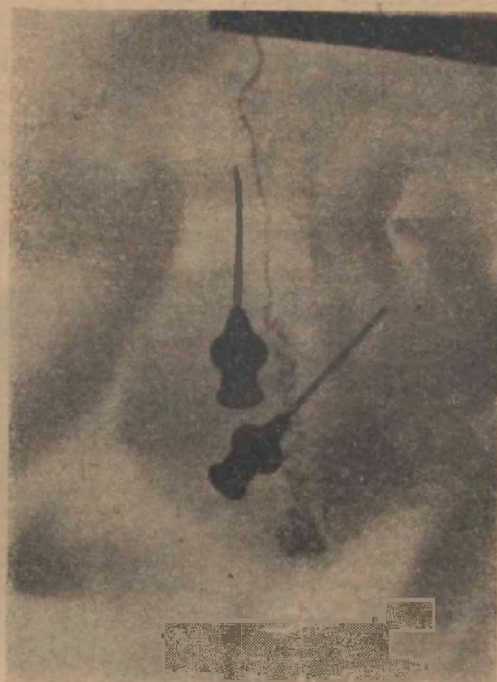

FIG. 21  
El anterior inyectado a 68-70 cms. de mercurio

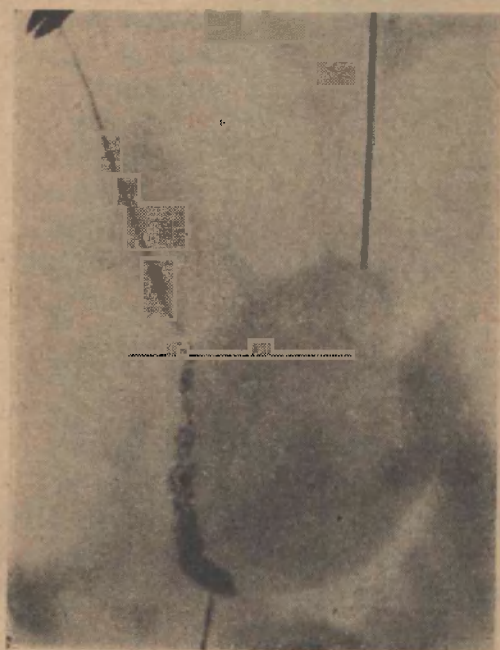


FIG. 22  
Pieza cadavérica. Epididimo y deferente normales. Las agujas marcan cabeza y cola. Perfil

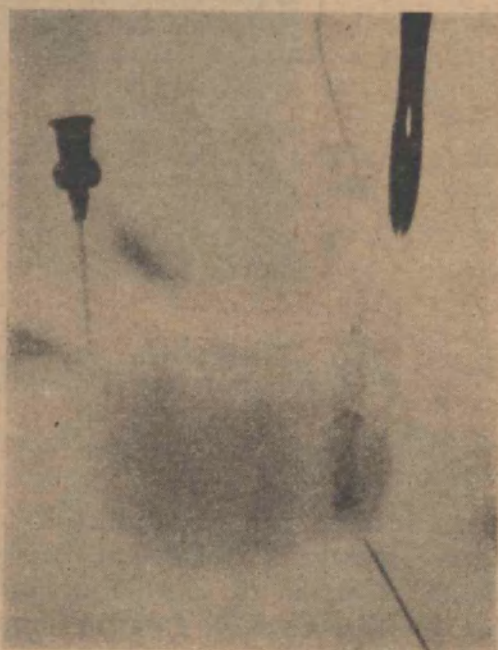


FIG. 23  
Pieza cadavérica. Separación de deferente del cuerpo. Las agujas marcan cabeza y cola. Perfil

Colocado el enfermo en posición, se hará el disparo de rayos durante medio segundo con 50 M. A. y 65 K. V., estando el tubo colocado a una distancia de 75 centímetros.

El examen de la película así obtenida nos mostrará que la substancia opaca ha penetrado en el conducto deferente y nos permitirá la visualización de éste en su parte convoluta, cuya imagen es la de un canalículo serpenteante de unos 3 a 4 centímetros, previo al epidídimo. Este conducto convo-

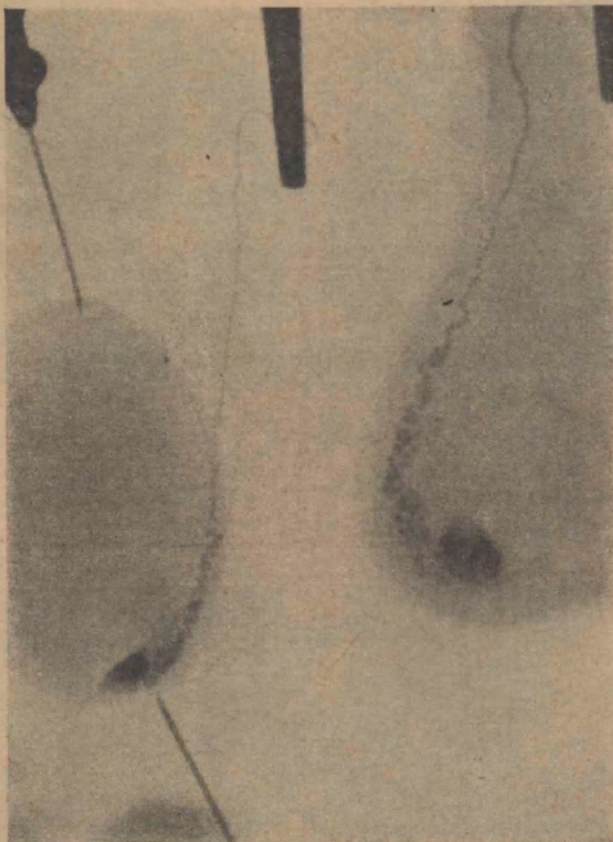

FIG. 24

Pieza cadavérica. Izquierda. Placa en ántero-posterior. Las agujas marcan cabeza y cola. Derecha. Epidídimo dentro de su serosa

luto se continúa con el conductillo epididimario de la cola, que se presenta en forma replegada e irregular llenando en poco espacio una longitud apreciable. Más arriba de la cola del epidídimo, al llegar al cuerpo del órgano, parece dividirse en 2 ó 4 canales mucho más serpenteantes y con mayor superficie de recorrido. La substancia opaca no llega a llenar normalmente la cabeza del órgano en estudio, y el cuerpo es asimismo difícil de inyectar sin lesiones de los tubos de la cola, salvo en los casos de tratarse de testículos no funcionantes, como en el caso de la figura N° 13, donde existía una atrofia por orquitis urliana, y en aquellos enfermos a los que, meses antes,

se había practicado una vasotomía profiláctica pre-adenomectomía. Figuras números 11 y 12.

Como se comprenderá, en los casos de obstrucción, la substancia de contraste es detenida en el sitio donde asiente la esclerosis y su progresión sea imposible. Figuras N° 6 a 10.

### COMENTARIOS

La epididimografía contra la corriente espermática, es un examen necesario para el diagnóstico exacto de las lesiones localizadas en la porción convoluta del conducto deferente y de la cola del epidídimo, así como del cuerpo de este órgano en su porción distal, permitiéndonos apreciar la magnitud de las mismas, y debe ir asociado a las otras investigaciones de la vía seminal, es decir la persuflación quimográfica del deferente y la vesiculografía.

La pequeña intervención quirúrgica a la que debe ser sometido el paciente no tiene riesgos ni trastornos ulteriores, así como tampoco la inyección del medio de contraste, el que no provoca reacciones que puedan alterar posteriormente la permeabilidad del conducto epididimodeterencial.

En las ocho primeras figuras se muestran epididimografías normales y las diferencias que se observan son debidas a las distintas posiciones que toma el órgano dentro de la bolsa escrotal, lo que se observa con más facilidad en las figuras 17 y 18. que muestran epididimografía doble en el mismo enfermo.

Las figuras 14, 15 y 16 son las únicas que permiten ver la vía canalicular epididimaria y, como ya lo dijimos, las dos primeras pertenecen a pacientes que habían sido vasotomizados profilácticamente, y en el último observamos en el lado derecho el relleno total del epidídimo, habiendo de ese lado una atrofia testicular provocada por una orquitis urliana y en el lado izquierdo la epididimografía es normal, es decir, nos muestra solamente la porción convoluta del deferente, la cola del epidídimo y la porción distal del cuerpo.

Las últimas figuras representan epididimografías en cadáveres y en orquiectomías, y en ellas se pueden observar las modificaciones de las imágenes de acuerdo con las distintas posiciones del deferente con respecto a la cola, cuerpo y cabeza del epidídimo.

### CONCLUSIONES

1º) La epididimografía es un elemento de diagnóstico en las afecciones que asienten en la porción inicial del deferente, cola y a veces porción terminal del cuerpo del epidídimo.

2º) Nunca se llenan con las substancias opacas la porción proximal del cuerpo del epidídimo ni la cabeza del mismo en el órgano normal.

3º) Es un examen sin riesgos para el paciente si se sigue la técnica descripta.

4º) Debe ir acompañada de los demás exámenes de la vía seminal, la persuflación quimográfica y la vesiculografía.

## RESUMEN

Se describen los motivos que justifican el examen radiológico del deferente y epidídimo, indicándose la técnica que debe usarse y recalca que la epididimografía contra la corriente espermática sólo revela el estado del conducto deferente, la cola del epidídimo y a veces la porción distal del cuerpo, siendo la porción proximal de éste y la cabeza, imposibles de inyectar, salvo que exista un proceso anterior que anule la secreción testicular externa.

*Dr. Armando E. Trabucco. --- Rivadavia 1917. Buenos Aires.*