

Policl. Fernández. Serv. de Urología
Jefe: Dr. Roberto A. Rubí

PLASTICAS URETRALES POR EL PROCEDIMIENTO DE DENIS BROWNE

Por los Dres. ALFREDO A. GRIMALDI, F. GUSTAVO ALSINA
y JUAN A. GOLDARACENA

El tratamiento de las malformaciones de la uretra masculina constituye uno de los capítulos más interesantes de la cirugía urológica. Con relativa frecuencia el urólogo debe abocarse a la realización de diversas operaciones plásticas uretrales. Es por ello que nosotros hemos tenido oportunidad durante el transcurso de varios años de encarar problemas de esta índole, aplicando diversos procedimientos.

No pretende este trabajo ser una recopilación de los diversos casos que hemos tratado, sino exponer unos pocos ejemplos resueltos mediante una operación clásica, renovada últimamente por un cirujano inglés.

Es el hipospadias la malformación que surge más abundantemente las operaciones plásticas uretrales, pero en nuestra experiencia ha contribuido también una anomalía congénita más rara, el epispadias, y algunas fistulas uretro-peneanas.

Los diversos procedimientos plásticos para la cura del hipospadias presentan ventajas e inconvenientes. Consideramos que la clásica operación de Ombredanne, que empleáramos en muchos casos de hipospadias es indiscutiblemente ingeniosa y segura, pero los resultados estéticos no soportan una crítica severa exigiendo además una multiplicidad de etapas operatorias que prolongan exageradamente la curación definitiva.

No mencionaremos siquiera las plásticas basadas en injertos, que hemos realizado algunas pocas veces en colaboración con el cirujano especializado, y que están al margen de nuestra actividad de urólogos propiamente dichos. En cuanto a otras técnicas de autoplastia, como por ejemplo las que se basan en la creación del nuevo conducto sobre sonda y aposición de diversos colgajos cutáneos, exponen a un porcentaje elevado de fracasos según deducimos de una breve casuística personal.

El método de Bidder, solidarizando cara ventral de pene a escroto como tiempo básico, solucionó un caso nuestro que no había podido resolverse con un Duplay. Pero está demás que mencionemos los inconvenientes de la piel como elemento constitutivo del interior del canal.

Pero si la multiplicidad de tiempos, o la limitación de indicaciones de acuerdo a la ubicación del meato hipospádico o los resultados antiestéticos o la inseguridad del éxito post-operatorio con sus complicaciones y secuelas influye-

ron para que abandonáramos los procedimientos comunes, el conocimiento de una técnica que se dijo original y nueva, modificó nuestra conducta titubeante en este terreno de la cirugía.

Es que se colocó a nuestro alcance un procedimiento de amplia indicación, de técnica simple, que en una sola etapa (excluido el alargamiento previo sistemático) corrige estética y completamente la malformación.

Nos referimos pues, a la operación de *Denis Browne*, que no es otra cosa, pese a la originalidad que se le atribuye, que el *Marion-Duplay* descrito detalladamente en el libro de *Marion-Perard* (1).

Está fuera de discusión que la primera etapa de la cura del hipospadias consiste en el alargamiento del pene, por sección de las bridas pre-meáticas, así como de las ventajas de su precocidad. Muchos meses después o aún transcurridos varios años tendrá lugar el segundo tiempo o construcción del canal propiamente dicho.

Denis Browne, de Londres, estableció los requerimientos para una operación satisfactoria. Debe ser: 1) aplicable a todos los grados de hipospadias; 2) construir una uretra sin pelos en su interior y de dimensiones y elasticidad cercanas a lo normal; y 3) estar al alcance de cualquier cirujano capaz.

Los factores desfavorables serían: a) Pasaje de la orina por el área operatoria; b) presencia de tejido eréctil; c) tendencia a excesivo edema subcutáneo; y d); dificultad en conseguir piel suficiente y espesor adecuado de los colgajos. La piel del pene presenta, al respecto, condiciones favorables, pues se parece en muchos sentidos a la mucosa uretral, carece de pelos, es extensible y móvil y nunca forma queloides.

La *uretrotomía perineal* (más práctica que la talla hipogástrica) y el *procedimiento de Denis Browne*, concurren a eludir los factores desfavorables y a reunir las condiciones que aseguran el éxito.

El principio de la operación que seguiremos denominando de *Denis Browne*, hecha ya la aclaración sobre su parentesco con el *Marion-Duplay*, se apoya en una banda de piel intacta sepultada, la cual constituirá el núcleo de desarrollo epitelial del futuro canal. La técnica se halla descrita detalladamente por *Burns* (2) y las consideraciones anatomo-fisiológicas son presentadas experimentalmente por *Nesbit* y colaboradores (3).

Consiste, escuetamente, en el trazado de dos colgajos laterales de piel intacta, a ambos lados de una playa longitudinal, techo del futuro conducto y, repetimos, núcleo de epitelización del resto de la superficie. La amplitud de los colgajos y la doble sutura, además de la derivación de la orina por *uretrotomía perineal* son factores fundamentales de esta técnica.

El material de sutura debe ser el que provoque menos reacción tisular y la primera línea de puntos se dirigirá al afrontamiento en superficie mediante tubos de *Galli*. Los franceses son partidarios del hilo de plata, y *Denis Browne* utiliza la crin. Este también agrega dos incisiones escrotales como profilaxis del edema post-operatorio y recurre a la incisión longitudinal de la piel del dorso peneano para evitar tensión de las suturas. Mientras aquellos dejan sonda para moldear y drenar el nuevo canal, éste excluye todo cuerpo extraño por innecesario y perjudicial, siempre que la playa epitelial tenga la suficiente amplitud.

En 1948, *Denis Browne* había empleado el procedimiento en más de 40 pacientes sin un solo fracaso. *Burns* (ya citado) después de aclarar de que no conoce ningún relato en la literatura describiendo la técnica de *Denis Browne*,

expuesta en mayo de 1949 ante la Asociación Americana de Urología, en Los Angeles (California), presenta una experiencia que asegura extremadamente satisfactoria por lo simple, por la facilidad de realización y por los resultados. La ausencia de fracasos y de complicaciones en el período post-operatorio, superan sensiblemente a cualquiera otra plástica sobre pene.

Entre nosotros, Niklison (4) emplea esta operación en 4 casos de hipospadias cuyos resultados le impulsan a preconizar su aplicación. Uno de nosotros, con Mathis (5), en comunicación a la Asociación del Policlínico Fer-



FIG. 1

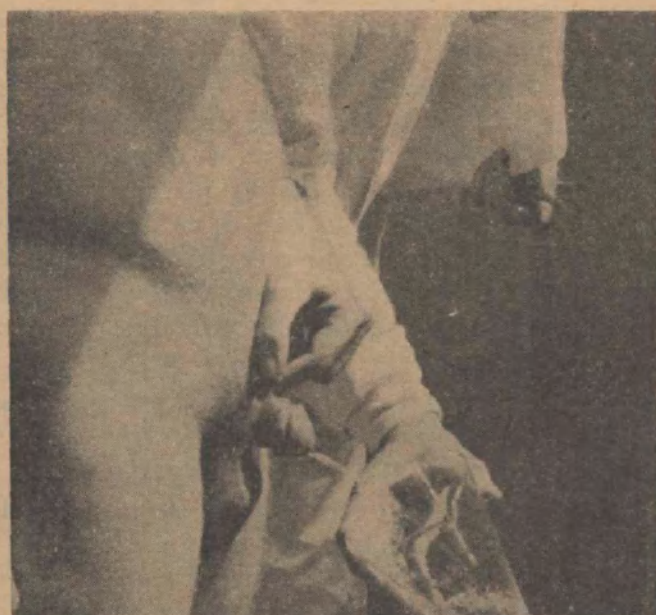

FIG. 2

nández presentó un caso tratado con el Denis Browne y algunas modificaciones.

Por nuestra parte después de las consideraciones precedentemente expuestas sólo deseamos corroborar las ventajas indiscutibles de esta sencilla y práctica operación, presentando algunos de los casos que hemos documentado, sin pretensiones estadísticas.

OBSERVACIONES

Caso 1. — A. A. P., 23 años, soltero, argentino, empleado. H. C.: 7.842.

Diagnóstico: Fistula uretropeneana traumática, consecutiva a una postectomía (Fig. 1).

Operación: (15-2-1952). Uretrostomía perineal con sonda de Pousson y operación de Denis Browne, con hilo de lino y tubos de Galli para el afrontamiento lateral y sutura del borde de los colgajos con seda fina. 27-2-1952. Alta curado (Fig. 2).

Caso 2. — J. I., 13 años, argentino. H. C.: 7.701.

Diagnóstico: Hipospadias peneano; a 3 cm de la corona del glande (Fig. 3).

Operación: (24-1-1951). Uretróstomía perineal con sonda Pezzer N° 18. Operación

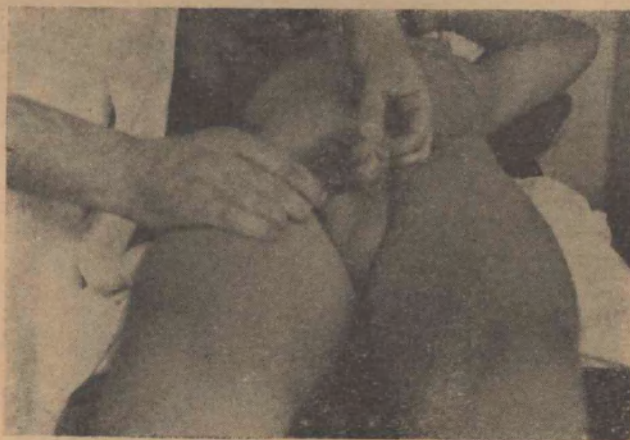

FIG. 3

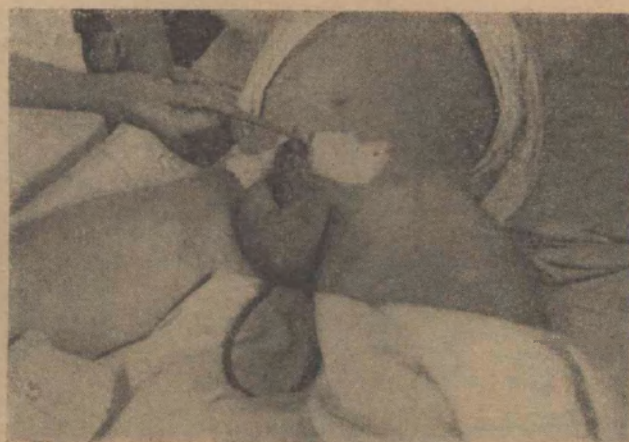

FIG. 4

de Denis Browne con 5 puntos de hilo de plata 4/10 y tubos de Galli. Sutura del borde con lino fino (Fig. 4).

30-1-1951: Se retiran los puntos. 3-2-1951: Se retira la sonda perineal. 8-2-1951: Alta.

Caso 3. — T. L., 17 años, argentino, soltero. H. C.: 7.771.

Diagnóstico: Hipospadias medio peneano (Fig. 5)

Operación: 6-6-1951. Uretrostomía perineal con sonda Malecot. Operación de Denis



FIG. 5

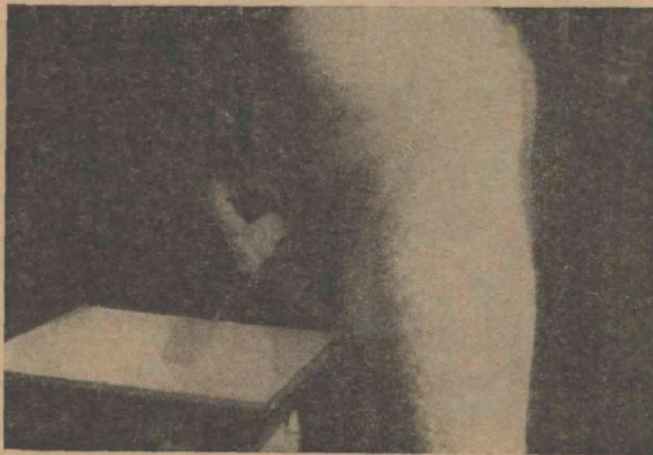

FIG. 6

Browne con 5 puntos de hilo de plata 4/10 y tubos de Galli. Sutura del borde con seda 00

14-6-51: Se retiran los puntos. 16-6-51: Se retira la sonda.

18-6-51: Alta, curado (Fig. 6).

Caso 4. — C. L. G., 17 años, argentino, soltero. H. C.: 7.839.

Diagnóstico: Hipospadias penoescrotal (Fig. 7).

Operación: 3-8-51. Uretrostomía perineal con sonda Malecot. Operación de Denis Browne con hilo de plata y sutura del borde de los colgajos con seda 000.

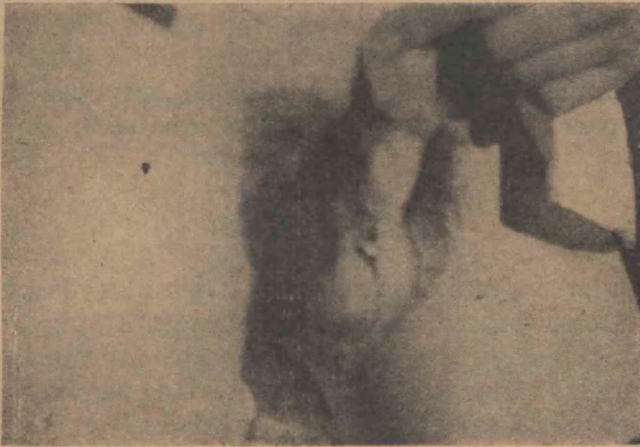

FIG. 7

9-5-51: Se extraen los puntos. 13-8-51: Se retira la sonda.

18-8-51: Alta, con fístula uretropeneana inmediata al glande de 2 cm. de diámetro por supuración de un punto proximal (Fig. 8).

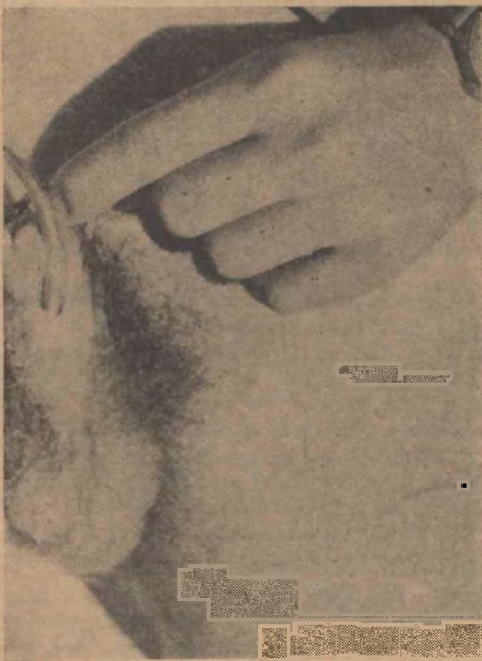

FIG. 8

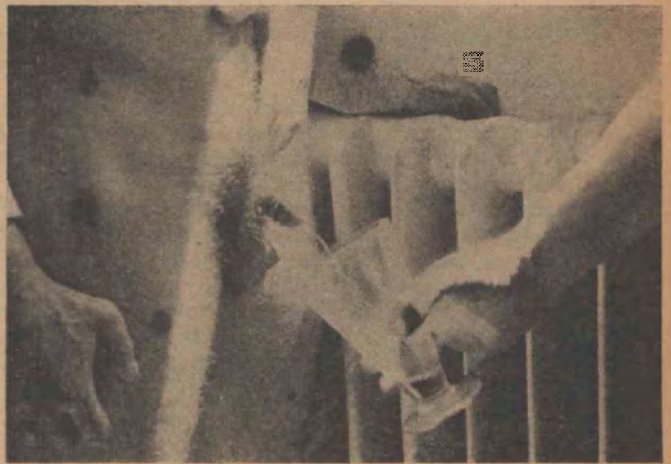


FIG. 9

192-54: Reingresa para completar la reparación de su uretra.

Uretrostomía perineal con sonda Malecot y Denis Browne con hilo de lino y catgut 00.

26-2-54: Se retiran los puntos, y el 1-3-54 la sonda. 3-3-54: Alta, curado (Fig. 9).

En todos los casos se practicó la *incisión dorsal del pene* para evitar la tensión de las suturas, y la *incisión del escroto* como profilaxis del edema del área operatoria.

La extracción de la sonda perineal fué seguida de la oclusión espontánea de la fístula dentro de las primeras 24 horas. El nuevo meato fué llevado en todos los casos casi al vértice del glande, como puede observarse en las fotografías obtenidas durante la micción una vez alcanzada la cicatrización total.

Aplicamos también los fundamentos de la autoplastia de Denis Browne en dos epispadias peneanos y uno subpubiano, que serán objeto de otra comunicación.

COMENTARIOS

A través de una discreta experiencia con las autoplastias uretrales, consideramos que el clásico procedimiento de Marion Duplay, reactualizado con algunas características originales por el cirujano londinenses Denis Browne, supera ampliamente las técnicas más conocidas, dada su simplicidad, la amplitud de sus indicaciones en cualquier tipo de hipospadias, y sus resultados estéticos y anátomo-fisiológicos.

BIBLIOGRAFIA

1. — *Marion G. y Perard J.* — Técnica de las operaciones plásticas sobre la vejiga y la uretra. 1942.
2. — *Burns E.* — La operación de Denis Browne para el hipospadias. *The J. of Urol.* 642. Agosto 1950. Pág. 383.
3. — *Nesbit R. M., Butler W. J. y Whitaker W.* — *The J. of Urol.* 64-2. Agosto 1950. Pág. 337.
4. — *Niklison J.* — Hipospadias. — *El día Médico.* Nov. 5 1953. Pág. 2145.
5. — *Mathis R. I. y Goldaracena J. A.* — Tratamiento del hipospadias por el Denis Browne. — *La Rev. de Med. y C. A.* XV. 9-12. Sept.-Dic. 1953. Pág. 161.

DISCUSION

Dr. Irazu. — Deseo felicitar a los autores de este trabajo porque sus resultados son realmente interesantes.

Yo, que he realizado numerosos tratamientos de hipospadias, considero que la técnica de Denis Browne debe practicarse, porque me parece muy lógica y los resultados están a la vista.

Siempre debemos tener en cuenta en el hipospadias y aún en el epispadias, el desarrollo del miembro. Creo que los hipospádicos deben ser operados cuando el miembro tenga un desarrollo adecuado y mientras tal cosa ocurre, dedicarse a modificar las retracciones y bridas para favorecer el alargamiento, lo mismo que a corregir los otros defectos endócrinos, etc.

La técnica de Denis Browne es una de las más acertadas y si bien todas las técnicas pueden ser excelentes en manos de gente capaz, como en este caso, creo que es muy simple. Hemos tenido la suerte de practicarla en un enfermo en el que había efectuado la extirpación de la uretra a raíz de una estrechez inflamatoria. El resultado funcional de la uretra no fué muy bueno, pero la técnica, en cuanto al resultado quirúrgico de la cicatriz, fué perfecta.

Dr. Grimaldi. — Estamos de acuerdo con el doctor Irazu en lo que respecta a la edad de estos enfermos. Los 4 casos que exponemos en nuestro trabajo, corresponden a pacientes de 13, 16, 17 y 23 años respectivamente. Es posible que ese sea uno de los factores que más ha contribuído al éxito.