

## ROTURA ESPONTANEA DE UN ABSCESO TUBO-OVARICO EN VEJIGA

---

Por los Dres. JUAN JOSE PEREDA y MAX BIRABEN  
(de Mar del Plata)

La circunstancia, cada vez más rara, del hallazgo de una fístula tubo-vesical nos ha movido a presentar este trabajo de casuística.

A pesar que es grande la frecuencia de la infección ginecológica, a causa de los accidentes a que está expuesto durante todo el período de actividad el aparato genital femenino, sólo de tanto en tanto aparecen menciones de esta complicación, por lo que se deduce que su incidencia es excepcional.

En ginecología, tres son las infecciones dominantes: La séptica, la gonocócica y la tuberculosa, cada una de las cuales determinan cuadros anatomo-patológico típicos a nivel de las trompas de Falopio, adonde los gérmenes llegan preferentemente por vía linfovenosa, mucosa canalicular y hemática, respectivamente. Llegada a cierta altura de su evolución y cualquiera sea la etiología, la salpingitis puede evolucionar hacia la supuración, constituyéndose un piosalpinx y gracias a la intensa perisalpingitis adhesiva el órgano puede fijarse a las vísceras vecinas.

La incidencia de las fístulas T.B.C. no es mayor que las de otras etiologías, aunque es dable comprobar que en las últimas citas bibliográficas predominan, quizás por la declinación de las de origen séptico y por ser más refractarias a los tratamientos específicos, no obstante que el uso intensivo de las drogas tuberculostáticas han permitido reducir grandemente su evolución.

En muchos casos el pabellón de la trompa presenta un aspecto normal. En ciertas formas de salpingitis T.B.C. se pueden encontrar granulaciones a nivel del istmo tubárico; a través del mismo producen siembras peritoneales en las anexitis sépticas, trayendo como consecuencia la formación de peritonitis difusas o localizadas.

Si la evolución es progresiva se constituye la colección purulenta y ésta aumenta de tamaño hasta ponerse en contacto con la pared abdominal o con un órgano pelviano hueco, donde, si no se interviene, vuelca su contenido.

Es tema de controversia la manera como se constituye la fístula tubo-vesical, ya que las observaciones no son numerosas y el medio flogístico altera en tal forma los planos anatómicos que es imposible discriminar si se trata de una parametritis o una verdadera anexitis.

Es evidente que la fístula puede producirse por más de un mecanismo y que la colección purulenta tiene varios caminos para elegir.

Puede hacerlo: a) por erosión de la pared vesical, directamente adherida al piosalpinx o separada de éste por el fondo de saco vesicouterino donde en

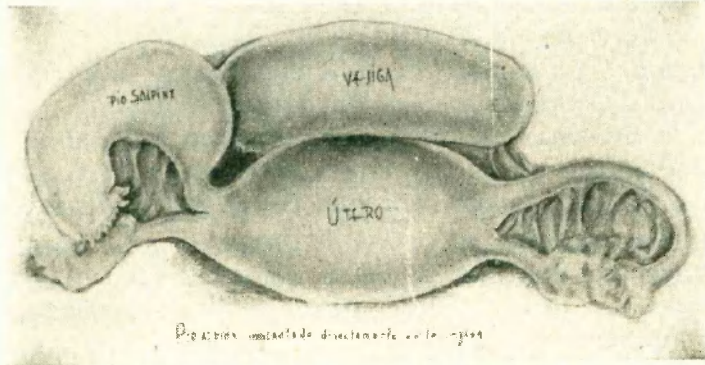


FIG. 1. — Piosalpinx implantado directamente en la vejiga.

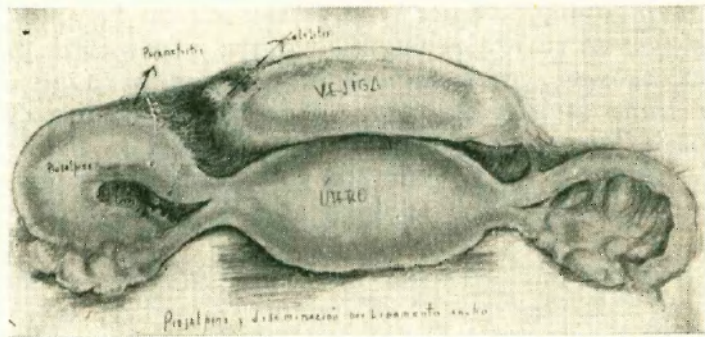


FIG. 2. — Piosalpinx y diseminación por ligamento ancho.

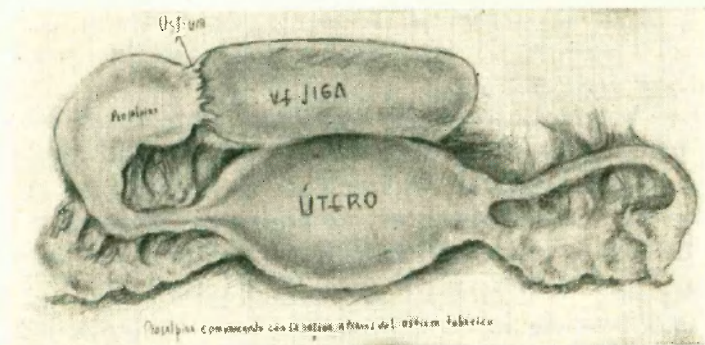


FIG. 3. — Piosalpinx comunicando con la vejiga a través del ostium tubárico.

cuyo caso se formaría previamente una peritonitis localizada (fig. 1); b) progresando entre las hojas del ligamento ancho hasta alcanzar el tejido celular pelviano subperitoneal (fig. 2); c) un tercer mecanismo, hipotético, sería la adherencia del ostium de la trompa al peritoneo vesical haciendo una etapa previa para la perforación de la fístula (fig. 3).

La abertura del piosalpinx en el tejido celular subperitoneal, se efectúa gracias a las amplias comunicaciones que ofrece el mismo.

Debido a la presencia del útero, el peritoneo parietal se aleja del suelo de la pelvis, por lo que el tejido celular subperitoneal se agranda considerablemente, formando una espesa capa que envuelve los órganos pelvianos.

Mientras hacia adelante se confunde con el tejido celular perivesical, y hacia atrás se continúa alrededor del recto, a los costados se espesa para formar la base del ligamento ancho que se prolonga hacia arriba por una delgada lámina celuloconjuntiva peritoneal.

Cuando la infección llega a este espacio celular, sigue el trayecto de los pedículos linfáticos y venosos y de ser suficientemente virulenta constituye un flemón, que en contacto con las vísceras privadas a esta altura de su revestimiento peritoneal, erosiona sus paredes y vuelca su contenido dentro de las mismas, lo que generalmente está señalado por una remisión de la sintomatología clínica y un alto en la evolución del proceso.

El cuadro anatomopatológico del piosalpinx es variado según su etiología y el momento de su evolución. La trompa aumenta de tamaño y mientras el proceso ulceroso endosalpingeano progresa a favor de los abscesos intramurales y toma carácter disecante, la tendencia plástica del exudado que rodea la trompa inflamada y tumefacta, contribuye a la formación precoz de adherencias que rodean el anexo enfermo y lo fijan a la vejiga, formando un tumor anexial inflamatorio que engloba anexos, parametrio, útero y peritoneo vesical.

La progresión del pus dentro de este conglomerado, le permite sortear la barrera peritoneal a través de la cual perfora la vejiga, labrándose un conducto por el cual evacúa su contenido. Según el tamaño de la fístula, el carácter agudo o crónico del proceso, la bacteriología, etc., la evacuación del pus puede hacerse en su totalidad o solo parcialmente.

El primer caso lleva a la curación definitiva del proceso; en el segundo se producen drenajes intermitentes y solo la cirugía radical acaba con él. Usualmente hay síntomas urinarios premonitorios de la ruptura, tales como un moderado aumento de la frecuencia de la micción y algún dolor suprapúbico.

En el cuadro clínico de las fístulas tubovesicales participan síntomas anexoperitoneales y vesicales.

Es frecuente hallar antecedentes genitales, partos, abortos o maniobras instrumentales practicadas antes de iniciarse la sintomatología.

Esta puede desencadenarse bruscamente o evolucionar en forma tórpida en días, meses o años con frecuentes intervalos de mejoría y empeoramiento.

A causa de las infecciones atenuadas hay casos que se presentan como crónicas d'emble. Lo mismo sucede en la contaminación T.B.C.

Durante este período la enferma acusa dolor pelviano que irradia desde el hipogastrio y ambas fosas ilíacas a la región de los flancos, la raíz de los muslos y el periné.

El dolor se acompaña de signos de inflamación peritoneal: Temp. 38.5 a 39.9, taquicardia, disuria moderada y trastornos gastrointestinales variados.

El dolor es exquisito a nivel de los fondos de saco vaginal. Esta etapa dura hasta que insensiblemente pasa el período con moderada sintomatología vesical, o bien evoluciona dramáticamente, hasta que la aparición de una sorpresiva cistitis pone fin a la sintomatología.

En algunos casos la enferma recobra aparentemente su salud, presentando solamente dolores abdominales imprecisos, eliminando frecuentemente orinas turbias, hasta que un nuevo episodio de cistitis llama finalmente la atención hacia su vejiga.

Es durante estos episodios que se consulta al urólogo, quien ante la mediocre respuesta al tratamiento antibiótico o a causa de la recidiva, le practica una cistoscopia, lo que permite observar la mucosa vesical intensamente congestiva y edematosa con aspecto de edema bulloso y muchas veces el o los orificios fistulosos en el medio de la zona.

Si se practica un cateterismo ureteral bilateral a fin de informarse del estado de las vías urinarias superiores, nos encontramos con la sorpresa de recoger orinas completamente limpias.

Como complemento del diagnóstico y siempre que sea posible, debe introducirse un cateter ureteral por el orificio fistuloso, haciendo una instilación de un medio opaco a los rayos X en la cavidad y una cistografía con contraste aéreo.

El primer análisis crítico de la literatura sobre el tema ha sido hecho por Di Palma y Starck aparecido en el año 1929 en el *Surgical Gynecology and Obstetrics*. Estos autores, después de prolija revisión, aíslan sólo 34 casos (publicados) de verdaderas fístulas tubovesicales.

Lo pocos casos publicados en la siguiente década pertenecen a Durst (1933), Donobue (1938), Martín R. y Le Picard (1939) y Falk y Hochman (1939), quienes reúnen 21 observaciones más.

Estos últimos autores, revisando los archivos del Harlen Hospital, solamente encuentran 3 casos fuera de 1 que ya fuera registrado en el análisis de Di Palma y Starck y recalcan que se trata de un hospital donde el 60 % de las enfermas internadas lo son por procesos infecciosos pelvianos. En la década siguiente, es decir hasta 1949, esta enfermedad es citada con extrema rareza, ya que sólo 3 casos han sido publicados en este lapso. En 1950 Young y Bacci nos ofrecen un nuevo caso publicado en el *Journal of Urology* del mes de junio. Entre nosotros han sido descriptos tres casos en el año 1936 por Molfino A., Boero R. y Pérez Chacón A.

*Historia clínica:* P. P., argentina, de 44 años, casada, nos consulta por una piuria de la que padece desde hace varios años, no pudiendo precisar cuántos. Dicha piuria va acompañada de trastornos disúricos, que si bien en general no ocasionan mayores trastornos, en algunas épocas se manifiestan con una franca sintomatología de cistitis aguda.

Se trata de una enferma en muy buen estado general, madre de tres hijos, sin antecedentes ginecológicos.

Describe la iniciación de su enfermedad con fuertes dolores en la región suprapúbica acompañada de fenómenos de cistitis con gran tenesmo vesical. Fué tratada con antibióticos y mejoró, pero observó que sus orinas nunca se aclararon totalmente y las etapas de reagudización de su cistitis se fueron haciendo cada vez más frecuentes, hasta que en estos últimos días se ve obligada a evacuar su vejiga con una frecuencia casi horaria.

La orina es francamente purulenta y su estudio bacteriológico y bacilosκόpicó da un resultado negativo a la investigación del bacilo de Koch, observándose gran cantidad de bacilos tipo coli.

La cistoscopia se efectúa con dificultad, pues la capacidad vesical se halla muy reducida y puede observarse una mucosa muy edematizada y congestiva con gran cantidad de fibrina adherida a sus pliegues que dificulta la visión de la misma. No es posible observar la eyacula-

ción ureteral. El urograma excretor muestra buena eliminación de ambos riñones y una discreta uronefrosis de ambos lados.

Se hace el tratamiento antibiótico a base de Distrepticina y se consigue en pocos días la mejoría de la sintomatología, persistiendo a pesar de eso la piuria aunque menos intensa.

Se practica una nueva cistoscopia que con mayor capacidad vesical, permite observar una mucosa muy edematizada y congestiva, pudiéndose efectuar el doble cateterismo ureteral. La separación de orina nos revela la ausencia total de pus en ambos riñones, cuyas orinas son completamente normales, sospechando entonces que la piuria fuera ocasionada por un proceso fistuloso extravesical, se le practica un examen ginecológico, encontrándose una tumoración del tamaño de una naranja, que ocupa el lugar del anexo izquierdo formando cuerpo

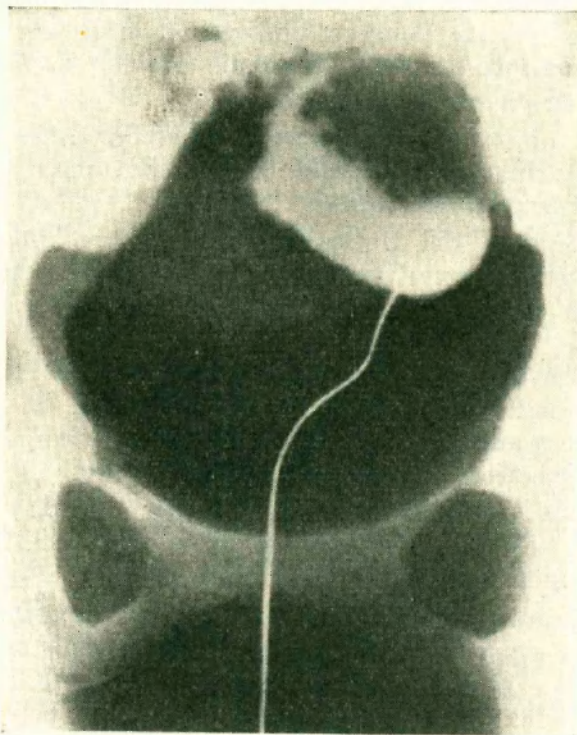


FIG. 4. — Cavidad del absceso rellena de sustancia opaca y vejiga con 300 c.c. de aire.

con el útero, ligamentamente movilizable, y poco dolorosa a la presión; su consistencia algo tenaz, sin notarse fluctuación.

Previa anestesia raquídea se hace una nueva cistoscopia, pudiéndose observar perfectamente que si bien el proceso inflamatorio abarca toda la mucosa vesical, se acentúa en su cara lateral izquierda, donde puede observarse ésta, con abundante edema bulloso, presentando en la parte central una pequeña zona de necrosis, a través de la cual se ve salir pus, haciendo presión en la región suprapúbica.

En estas condiciones se consigue efectuar el cateterismo del orificio fistuloso y bajo control de pantalla radioscópica se hace el relleno de la cavidad abscedada con un medio opaco y de la vejiga con 300cm.<sup>3</sup> de aire, sacando una placa radiográfica (Fig. 4).

Confirmado el diagnóstico de absceso tubario abierto en vejiga, se indica la intervención quirúrgica.

Previa preparación de la enferma, se practica una histerosalpingo-oufrectomía izquierda.

Al hacer la intervención quirúrgica se encontró que la tumoración anexial englobaba la trompa y ovario izquierdo estando ampliamente adherida a cuerpo de útero y cara lateral de vejiga.

El trayecto fistuloso no fué claramente identificado, haciéndose la liberación de la masa tumoral a punta de tijera de la pared vesical.

A los diez días se quitó la sonda de Pezzer que se había dejado por uretra, encontrándose la enferma en perfectas condiciones y con sus orinas completamente limpias.

Un mes después del examen endoscópico vesical permite constatar la curación completa del proceso.

El estudio anatomopatológico, efectuado por el Dr. José L. Monserrat, nos dió el siguiente informe:

*Macroscopia:* Tumorción de superficie irregular, abollonada, dura. En un sector se individualiza una formación tubular.

Se practica una sección media correspondiente a esta formación (Fig. 5) y se observa que corresponde a la trompa con un proceso esclerosante de la pared y casi total desaparición de la luz.

En conexión con la trompa se ve la tumorción correspondiente al ovario con una cavidad central y paredes gruesas y contenido grumoso purulento.

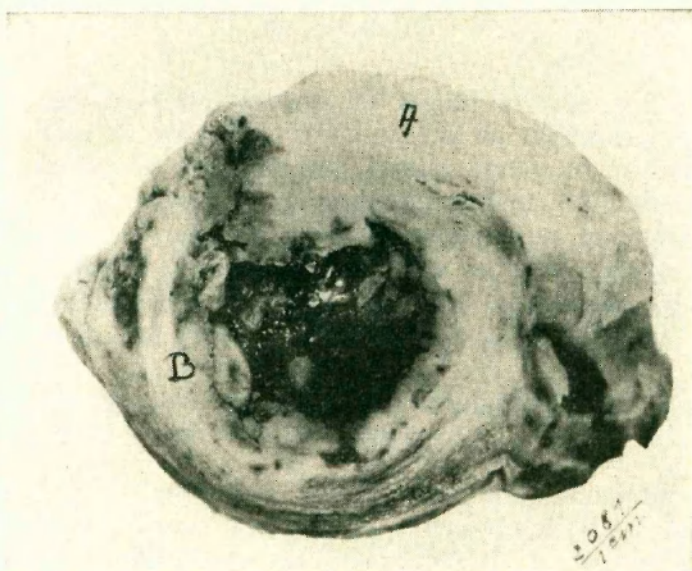


FIG. 5. — A) Zona tubaria con engrosamiento y esclerosis. B) Formación abscedada en ovario y parametrio.

*Técnica:* Trozos de diferentes zonas, inclusión en parafina, coloración con hemalumbr-eosina.

*Histología:* La zona correspondiente a trompa muestra un proceso inflamatorio crónico esclerosante. Los infiltrados son del tipo plasmocitario con focos polinucleares.

La zona ovárica muestra también un proceso inflamatorio, pero siendo más frecuentes los focos purulentos, así como la formación de una cavidad por reblandecimiento purulento.

*Diagnóstico:* Salpingo ovaritis crónica con reagudización y supuración dando origen a un absceso tubo-ovárico.

#### R E S U M E N

Se comunica un caso de absceso tubo-ovárico abierto espontáneamente en la vejiga.

Se hace una rápida reseña bibliográfica y se puntualizan las diversas etapas evolutivas de esta clase de procesos.

## BIBLIOGRAFIA

- Di Palma S. and Stark, M. M.* — "Spontaneous rupture of pyosalpinx into the urinary bladder". *Surgery, Gynecology and Obstetrics*. Vol. 48. March 1929.
- Durst, F.* — "Suppurative diseases of the female genital organs perforating into the bladder. Eight cases, including one case of actinomycotic parametritis". *International Abstract of Surgery*. Vol. 59. Octubre 1934.
- Molfino, A., Boero R. y Pérez Chacon, A.* — "Piosalpinx abierto espontáneamente en la vejiga". *La Semana Médica*, Vol. 1. Febrero 1936.
- Falk, H. C. and Hochman, S.* — "Rupture of pelvic inflammatory masses into the urinary bladder". *American Journal of Obstetrics and Gynecology*, Vol. 38, October 1939.
- Campbell, M. and Lahn, L.* — "Tubo-vesical fistula resulting from salpingitis". *The Urologic and Cutaneous Review*. Vol. 47, N° 3. March 1943.
- Young, B. W. and Bacci, O. J.* — "The spontaneous rupture of tubo-ovarian abscess into the urinary bladder". *The Journal of Urology*. Vol. 63, N° 6, June 1950.
- Uhler, K.* — Les annexites suppurées perforées dans la vessie. *Journal d'Urologie*. Tomo 59. Vol. 1-2. 1953.
-