

DIVERTICULO DE URETRA EN UNA NIÑA RECIEN NACIDA

Por el Dr. ALBERTO ROCCHI

La rareza de esta observación justifica publiquemos los detalles de este caso. Existe uno análogo de Kretschmer en 1936, y un autor de la talla de Campbell refiere no haber visto ninguno en su dilatada experiencia en urología infantil. Su hallazgo afirma la existencia de divertículos congénitos de la uretra femenina, confirmada por la observación de los mismos en cortes de uretras fetales. No

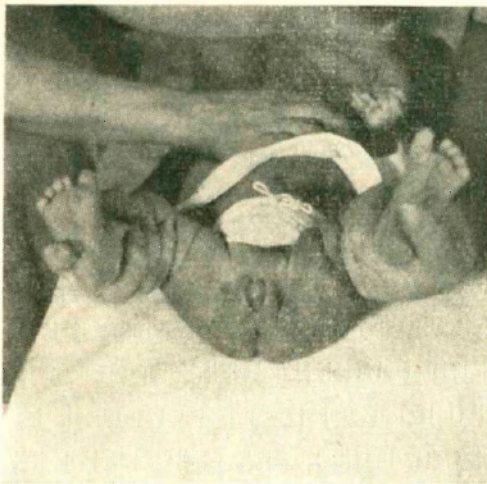

Figura 1

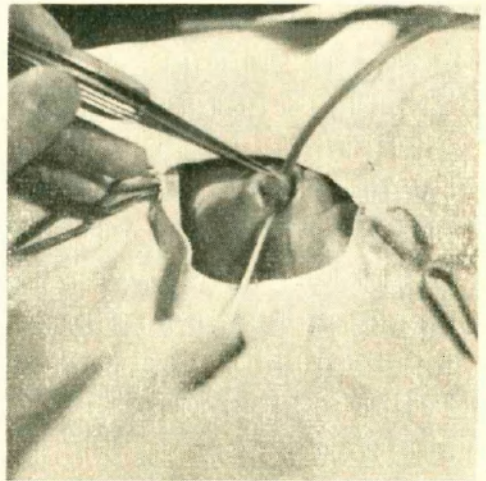


Figura 2

repetiremos las teorías que explican su etiopatogenia, sintomatología ni tratamiento tratados in extenso en publicaciones extranjeras o nacionales, destacando entre estas últimas las de Ercole o de Surra.

Se trata de una niña nacida a término y en la cual nota la madre la presencia de una formación entre los labios mayores de la vulva y que aumenta de tamaño con el llanto.

El examen muestra el aspecto que puede apreciarse en las fotografías 1 y 2, una tumoración blanda y renitente que ocupa la cara anterior de la vagina, aumentando de tamaño al compás del llanto de la niñita, que al ser comprimida provoca la salida de cierta cantidad de orina por la uretra y a través de cuya

pared se palpa el extremo de un estilete doblado en gancho que luego de penetrar en la uretra, encuentra en la cara inferior de la misma, a dos milímetros del meato externo, un orificio por el cual penetra. En la segunda fotografía se observa el saco tomado con una pinza, una sonda de Nélaton introducida en la uretra y una sonda acanalada reparando la entrada de la vagina.

El diagnóstico es fácil y se descarta una formación quística formada a partir del conducto de Gartner, pues éstas ocupan una situación más lateral en la unión de la cara anterior y laterales de la vagina y por otra parte sólo secundariamente en casos excepcionales se comunican con la uretra.

Se interviene a los 10 días de edad, anestesia con embutal por vía rectal completada con local infiltrativa, novocaína al 0,5 %. Se incinde longitudinalmente la mucosa vaginal por debajo de la cual aparece el relieve de la pared diverticular. Se toma ésta y se decola fácilmente hasta el cuello de la formación a cuyo nivel se secciona efectuando tres puntos de catgut 000 simple. Por encima se sutura la mucosa de la vagina y se deja cateterizada la vejiga durante tres días con Nélaton N° 8, al cabo de los cuales se retira la misma, reanudando sus micciones sin inconvenientes.
