

Servicio de Urología del Policl. Fernández.  
Jefe: Dr. Roberto A. Rubí.

## FISTULA AMPLIA VESICO-URETRO-VAGINAL

---

Por los Dres. F. G. ALSINA, R. FELLNER y J. FAGALDE

Entre las diferentes modalidades con que se presentan las fístulas véscico-vaginales, las localizadas en el cuello vesical con extensión a la uretra y sección esfinteriana, son las que revisten caracteres más severos y las que oponen mayores dificultades a su reparación quirúrgica.

Su etiología es casi siempre obstétrica, ya sea por la isquemia resultante de la compresión prolongada contra el pubis de la presentación fetal, ya sea por la acción vulnerante de fórceps o embriótomos, o por la acción concurrente de ambos factores.

“Todos nuestros fracasos, todas nuestras operaciones iterativas, se refieren a este tipo de fístula”, declara Couvelaire al exponer, en 1952, su experiencia basada en 136 casos de fístula véscico-vaginal. Y es que además del cierre del orificio fistuloso, finalidad obtenible con relativa facilidad en las de otra localización, tanto por vía transvesical o vaginal, en estas es necesario abocarse a la formación de una nueva uretra y dotar a la vejiga de continencia. Como esto no es fácil, la solución se ha buscado a través de diversos procedimientos creados por el ingenio quirúrgico, con suerte inconstante. Así lo destaca con elocuencia todo lo que se haya publicado en la bibliografía respectiva. Por ello hemos considerado de interés contribuir con una observación que imponía, “prima facie”, un pronóstico desfavorable dada la extensión de los tejidos destruidos, y en la que, sin embargo, la reparación se obtuvo de manera simple y completa.

El método que hemos empleado carece por cierto de originalidad pero dos detalles nos parecen merecedores de ser puntualizados: el haber procedido por vía transvesical y vaginal en la misma sesión operatoria, y el haber aplicado para la reconstrucción de la uretra un procedimiento sancionado por su eficacia en la cirugía del varón, el de Duplay, inspirador del bien divulgado método de Denis Browne.

*Historia clínica.* — Nº 8786 - 5-1-1954. Irene G. 16 años. Procede de una lejana localidad del interior. Su enfermedad data de un parto ocurrido cuatro meses atrás, distócico, prolongado, que terminó a juzgar por sus precarias referencias, con una embriotomía en feto muerto. Desde entonces ha desaparecido en ella toda sensación de relleno vesical y de estímulo miccional. La totalidad de la orina es emitida por la vagina desde el período inmediato posterior a aquel parto. Manifiesta haber perdido 12 kilos de peso, pero su estado en general puede calificarse como bueno. El examen revela la desaparición de toda la pared inferior de la uretra. Pequeños mamelones marcan lo que fué el lugar de su implantación. A la altura del cuello vesical, una amplia brecha mediana permite ver la mucosa vesical entropionada hacia la vagina. El borde de la fístula es elástico y permite la entrada de dos dedos en la cavidad vesical, y también el pasaje,

en ambos sentidos, de un balón de Foley con 40 c.c. de líquido. Para que éste se mantenga en la cavidad vesical es necesario ocuparlo con 6 c.c. La región correspondiente al labio anterior del cuello y zona proximal de la vejiga adhiere firmemente a la sínfisis pubiana. El examen cistoscópico, realizado con cámara translúcida, muestra los orificios ureterales proyectando orina clara en forma rítmica. El indigocarmín se elimina por ambos meatos a los 4 minutos. La mucosa vulvar presenta múltiples erosiones cíclicas sangrantes al contacto. El cérvix uterino se ve reducido a un muñón pequeño y deforme, movilizable, con una tracción moderada. En la piel de la cara interna de ambos muslos existe una intensa epidermo dermatitis pigmentada y costrosa. El resto del examen no revela particularidades.

Con el propósito de derivar la orina en la medida de lo posible, se le dejó a permanencia una sonda a balón, distendido con 60 c.c., y a pesar de que su funcionamiento no era perfecto, las lesiones cutáneas mucosas se curaron rápidamente, bajo la influencia a la vez de antibióticos, estrógenos y vitaminoterapia. Colocados los tejidos en condiciones viables para proceder a una

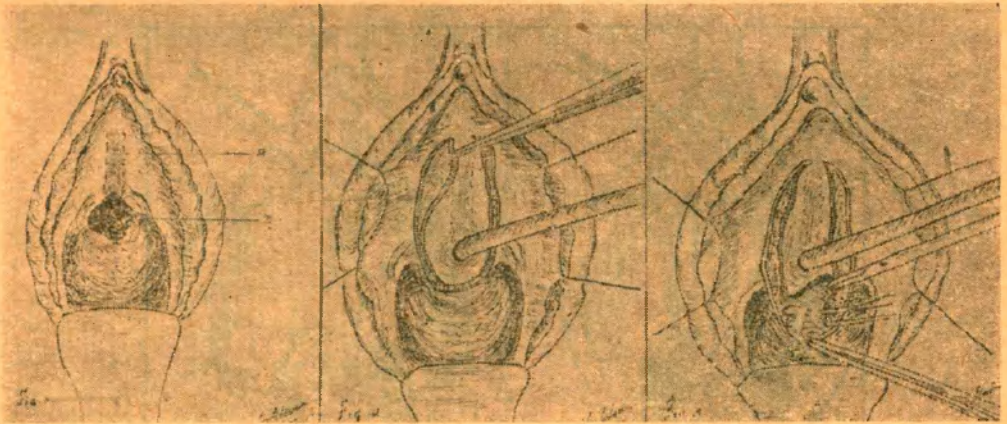


Figura 1

Figura 2

Figura 3

Fig. 1. — A: Pared uretral superior; ausencia completa de la inferior. B: Orificio fistuloso véscico-vaginal. Admite el paso de un balón de Foley con 60 c.c. de agua.

Fig. 2. — Diseño del colgajo que formará el tubo de la neo-uretra a la manera de Duplay. Previamente por vía transvesical el orificio fistuloso fué estrechado alrededor de una sonda Foley.

Fig. 3. — Dirección de la lengüeta posterior del colgajo y sutura en pliegue del tejido retro-cérvico-vesical como el procedimiento de Telinde Everett.

operación autoplástica, ésta se llevó a cabo a los siete meses de producida la fistula. Su desarrollo fue el siguiente: con anestesia raquídea de novopercaina, se efectuó primeramente una cistostomía suprapúbica. La cavidad vesical se hallaba reducida en su dimensión, pero permitió la colocación de valvas angostas que posibilitaron suficiente visión. El orificio fistuloso comprendía toda la hemicircunferencia inferior del cuello y se prolongaba por una incisión mediana hasta la proximidad del pliegue interureteral. Los meatos se encontraban normales. A tijera se seccionó el contorno mucoso vesical estrechado hacia la vagina y se pudo desprender, en limitada extensión y con las dificultades propias de un campo reducido, la capa muscular vesical del tejido vaginal subyacente. Los labios, así adivados, de la brecha fistulosa, se afrontaron con sutura transversal de catgut que los comprendía en todo su espesor y se anudaron por detrás de una sonda de Foley, creándose así un cuello ceñido alrededor de ésta, y por lo menos momentáneamente, impermeable. A continuación se cerró parcialmente la cistostomía dejando una sonda Pezzer de avenamiento hipogástrico. Dos finalidades nos proponíamos con este tiempo: la primera, en homenaje a la asepsia, impedir que la orina, por gravitación, humedeciera y contaminara el campo en el tiempo vaginal que se efectuaría a continuación; la segunda, un tanto teórica si se quiere, afrontar la extremidad libre de fibras musculares esfinterianas que conservaran vitalidad, propendiendo a la continencia futura. Si bien desde la cara vaginal esta sutura fué reforzada con otra en pliegue de la musculatura trigonal a la manera de Kelly, el excelente control esfinteriano obtenido en esta enferma nos hace pensar que la maniobra no fué superflua.

Colocada la enferma a continuación en posición ginecológica y bien expuesta la región, hecho posible por la ausencia de esclerosis vaginal, se practicaron dos incisiones paralelas al trazado de la uretra, desde la región subclitoridiana, unidas en U por detrás del orificio fistuloso. El ancho colgajo se calculó en la medida necesaria para arrollarlo alrededor de la sonda colocada previamente en la vejiga, de calibre 18, y sus labios se suturaron, borde a borde, sobre esta sonda. Para afrontarlos en superficie, tal cual es procedimiento de Duplay, hubiera sido necesario darles un vuelo de extensión no practicable con la mucosa vaginal de que disponía. En sentido posterior, la disección se llevó hasta desprender la pared vaginal de la vesical en su segmento retrotrigonal, y así se colocaron dos puntos de plegamiento, con material no reabsorbible, y por supuesto no perforantes. Así se cerró la fistula. Luego, sobre este plano se suturaron los labios distales de la mucosa vaginal. En esto consistió toda la operación.

Al segundo día se retiró la sonda uretrovesical, para evitar su acción de decúbito sobre la sutura, y se controló cuidadosamente el funcionamiento de la hipogástrica. Hubo humedecimiento de orina en la vagina al comienzo, que desapareció al noveno día. A los veinte días, la enferma

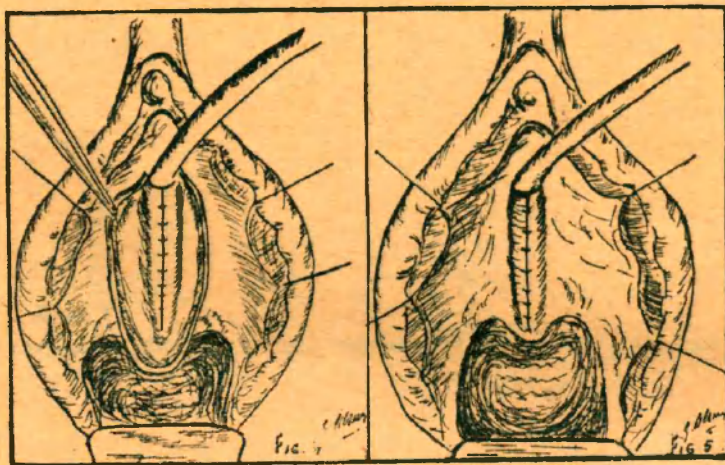


Figura 4

Figura 5

Fig. 4. — Inversión y sutura del borde proximal del colgajo sobre la sonda Foley.

Fig. 5. — Sutura de los bordes distales.

fué instruída para que tapara la sonda hipogástrica y ejercitara su micción. La sonda hipogástrica se retiró a los 34 días. Por la neouretra se pasó sin dificultad una sonda de Foley n° 18. Un punto de la extremidad meática se esfaceló, reduciendo su longitud a unos dos y medio centímetros. Ocho días después con capacidad vesical de 180 c.c., se retiró la sonda uretral. Desde el primer instante la micción se ejerció con un perfecto control esfinteriano, con ritmo que superaba las tres horas al ser dada de alta. Como verificación se efectuó el cistograma que se acompaña, admitiendo la vejiga en ese momento 250 c.c. El cuello se observa dibujando un infundíbulo.

#### CONSIDERACIONES

Los caracteres de la fístula descrita corresponden a las de tipo isquémico, bien definidas por Cabanier. Su situación era centrada al cuello, el segmento anterior de éste adhería a la sínfisis, y la uretra y el esfínter cervical habían sido vulnerados. Pero las fístulas puramente isquémicas se revelan al cabo de un período variable, a continuación de la caída de la escara, y en este caso su aparición fué inmediata. De modo que sobre la mortificación de los tejidos ha incidido aquí un traumatismo directo, representado por la embriotomía.

La uretra ha sido reconstruída mediante una autoplastia de mucosa vaginal, siguiendo el diseño de Duplay. Su longitud resultó breve por esfacelo

de un punto de su extremidad anterior, y no fué angulada por ningún artificio. Su contribución a la continencia debe entonces considerarse prácticamente nula. La única hipótesis que puede explicar la continencia en esta enferma es la neoesfinterización del cuello a expensas de la musculatura trigonal, concepto formulado por Marion al referirse al funcionamiento vesical en las enfermas operadas con su método de fenestración subsinfisiaria por trocar.

#### RESUMEN

Se presenta un caso de amplia fístula uretro-vésico-vaginal, curada en un sólo tiempo quirúrgico con el procedimiento de Duplay. Con respecto a la continencia, se apoya el concepto de Marion sobre la posible neoesfinterización del cuello a expensas de la musculatura trigonal.

---