

Hospital Angel C. Padilla. San Miguel de Tucumán.  
Servicio de Urología. Jefe: Dr. Oscar A. Fonio.

## AGENESIA RENAL IZQUIERDA

Por el Dr. OSCAR ARMANDO FONIO

En la actualidad, gracias a los modernos métodos de exploración urológica y en especial al empleo cada vez más extendido de la endoscopia y de la roentgenografía de contraste, se constatan día a día en mayor número, anomalías congénitas del aparato urinario, que antes eran consideradas muy raras, porque pasaban inadvertidas o resultaban sorpresas quirúrgicas o de necropsias.

En lo que se refiere al riñón único congénito, no alcanzan a una quinena de casos los que conocemos de observaciones en vida, en la literatura de nuestro país, por lo que he considerado de interés el relato del último de los constatados por mí en Tucumán, que llegan a un total de cuatro y que he consignado en mi Trabajo de Tesis sobre "Radiología Clínica de las Anomalías Reno-Pielo-Ureterales", todavía inédito.

*Historia Clínica.* — J. M. R., argentino, de 33 años, albañil, con domicilio en San Miguel de Tucumán.

*Antecedentes:* sin importancia.

*Enfermedad actual:* En los primeros días del mes de Mayo del año en curso comienza su enfermedad bruscamente con dolores de fosa iliaca derecha y flanco del mismo lado, irradiados a la espalda. Los dolores son intensos sin relación con las comidas, de tipo vesicular, según el clínico que lo examinó en primer término.

Se le practicó una colecistografía, que no reveló anormalidades, en cambio el clínico referido notó una imagen radiológica que le impresionó como correspondiente a un riñón agrandado, por lo que solicitó mi intervención. Los exámenes de laboratorio tampoco demostraban anormalidades.

*Estado actual:* Al examen clínico de su aparato urinario, sólo constatamos a la palpación un riñón derecho aumentado de tamaño, que excursionaba con los movimientos respiratorios y ligeramente doloroso.

La sintomatología subjetiva referida anteriormente desapareció con anti-espasmódicos.

El 7-V-1954, efectuamos urografías de excreción a los 5 y 15 minutos de una inyección endovenosa de Nosylan, en las que se observa la sombra renal derecha de diámetros aumentados; discreta dilatación pielocalicial y pelvis a eje mayor transversal, que forma ángulo recto con el uréter. No se visualiza la silueta del borde renal izquierdo, ni eliminación opaca de ese lado.

El 20-V-1954, efectuamos nuevas urografías de excreción a los 10 y 25 minutos, previo enfisema retroperitoneal, que muestran con mayor claridad el riñón derecho hipertrofico (15 x 10 ½ cms. sus diámetros radiográficos), discoide y lobulado.

La cistoscopia se permitió constatar trigono incompleto con ausencia de cuerno y meato ureteral izquierdos. No se comprobó abocamiento aberrante.

#### CONCLUSION

De acuerdo con la clasificación de Popin y Eisrendrath, nuestra observación corresponde pues a riñón único congénito, con trigono incompleto, sin resto de ureter del lado opuesto.

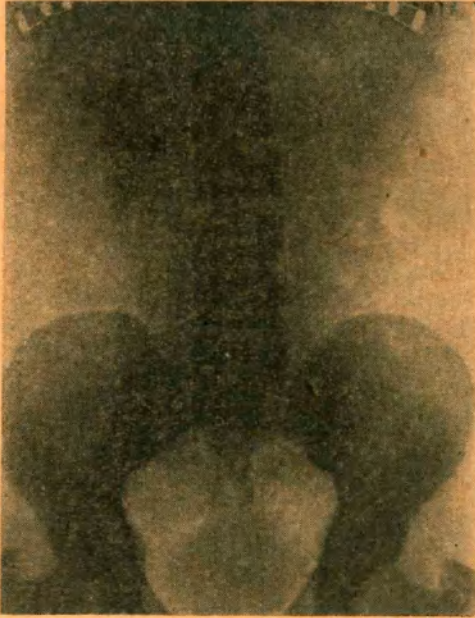


Fig. 1. — Urografía excretora a los 158 minutos.

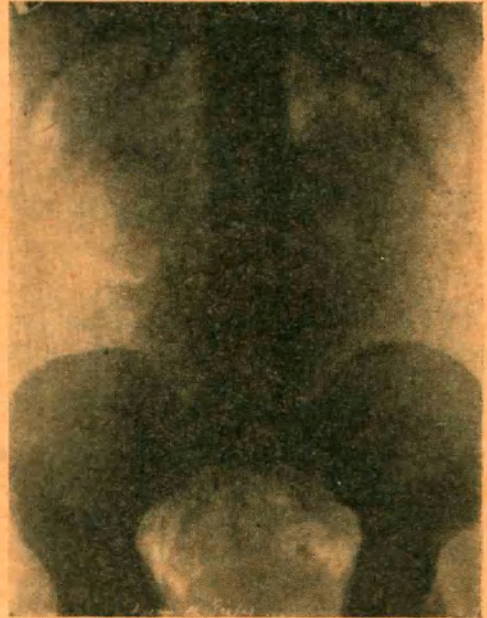


Fig. 2. — Urografía excretora previo enfisema retroperitoneal.

#### *Presentación radiográfica de otras observaciones:*

Hago propicia la oportunidad para mostrar radiografías correspondientes a nuestras tres observaciones anteriores: las dos primeras del Hospital Militar Tucumán y la tercera de mi consultorio privado.

*1er caso:* mostramos urografías de excreción de un riñón único congénito izquierdo, con interesante imagen de pelvis trifurcada.

*2º caso:* mostramos la ureterografía izquierda retrógrada, correspondiente a una observación de riñón único congénito derecho con uréter izquierdo ciego cruzado.

*3er. caso:* las radiografías pertenecen a una enferma de 68 años, con riñón único izquierdo y uréter ciego con desembocadura normal del lado derecho.