

FIBROMA DE LA CAPSULA PROPIA DEL RIÑÓN

Por los Dres. L. M. BREA, D. LUCANO, J. MORERA y R. RUIZ

Se trata de una paciente de 44 años de edad, casada, cuyos antecedentes hereditarios y familiares no son de interés. De su anamnesis personal, anotamos que desde los 17 años de edad sufre de trastornos dispépticos post-prandiales, con episodios de taquicardia paroxística, a los 20 años pleuresía seca que cura sin secuelas. Apendicectomía y colecistectomía por litiasis biliar.

Su enfermedad actual se remonta a su juventud y se manifiesta por la dispepsia post-prandial y las crisis de taquicardia paroxística. En un examen clínico le comprueban una tumoración en el flanco izquierdo que es interpretada como una esplenomegalia. Internada en el Hospital Militar Central es estudiada por el equipo clínico, el que nos remite la paciente con el diagnóstico de tumor retroperitoneal, probablemente un quiste seroso de polo inferior de riñón.

La enferma no acusó nunca dolor lumbar, ni hematuria ni ningún otro síntoma urinario, presentando al examen físico un abdomen blando, depresible, que permite con facilidad la palpación de una tumoración que ocupa el hipocondrio y flanco izquierdo del tamaño de un pomelo, indoloro, con franco contacto lumbar, que pelotea, excursiona con los movimientos respiratorios, puño percusión y puntos renoureterales negativos. Los exámenes radiológicos complementarios, de intestino, neumoperitoneo, y la urografía excretora son coincidentes en la localización retroperitoneal del tumor y más precisamente de la celda renal, la que unido a los caracteres clínicos permite formular el diagnóstico presuntivo de quiste seroso de polo inferior.

Decidido el tratamiento quirúrgico, efectuamos una lumbotomía transversa y abierta la celda renal, nos encontramos con una tumoración del tamaño de un pomelo, recubierta de gruesos vasos venosos que se puede liberar con relativa facilidad. Está en contacto con la cara anterior del polo inferior del riñón izquierdo, que tiene un aspecto normal a al cual se fija por un pedículo corto como si fuera una prolongación capsular, cuya base de implantación es del tamaño de una moneda de 10 cts. La extirpación no ofrece ninguna dificultad, reseca la cápsula en la zona de implantación y una fina lengüeta de parenquima renal para su estudio histopatológico. Colocamos dos puntos hemostáticos con interposición de un colgajo grueso, fijando el riñón con la técnica de Rhen como hacemos habitualmente. Drenaje con rubber, y cierre por planos.

El post-operatorio inmediato transcurre sin inconvenientes hasta el décimo día en que acusa dolor periumbilical de discreta intensidad y al examinarla comprobamos por la palpación, un tumor localizado en la fosa lumbar izquierda, que se desplaza con los movimientos respiratorios, que tiene contacto lumbar y pelotea, de superficie lisa y doloroso. Nuestra sorpresa fué grande pues nos encontramos con una tumoración de características similares a la descrita en el preoperatorio.

El estudio radiológico por urograma excretor mostró una imagen aérea circular retroperitoneal, un verdadero quiste aerífero retroperitoneal. Practicamos la evacuación de la colección gaseosa valiéndonos de una sonda acanalada curva que fué introducida por el lugar de donde se había retirado el drenaje, comprobándose la ruidosa salida del gas a presión, en forma semejante a la pinchadura de una cámara de foot-ball, acompañada de una pequeña cantidad de líquido sanguinolento. Se dejó drenaje con sonda Nélaton por la que se instilan soluciones de estreptomocina en los días subsiguientes. Cuatro días después se retiró el drenaje previa comprobación de que la colección aérea no se había reproducido.

El examen histopatológico del tumor revela tratarse de un fibroma.

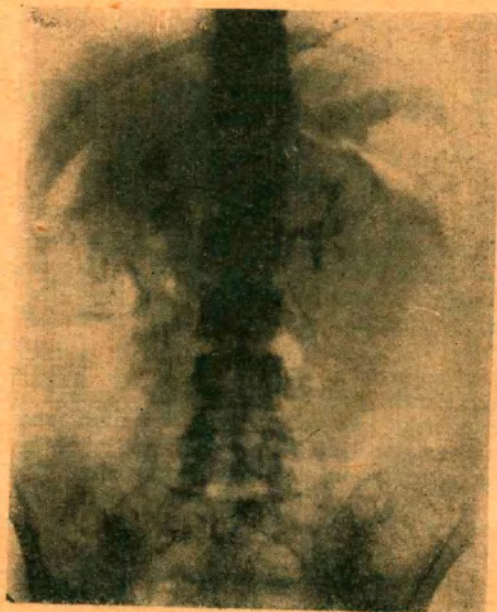


Fig. N° 1. — Urografía excretora pre-operatoria.

Su consistencia dura, y al corte presentaba la conocida coloración blanquecina muy semejante en su aspecto macroscópico a los fibromas uterinos. La lengüeta de parénquima renal era de caracteres normales.

COMENTARIOS

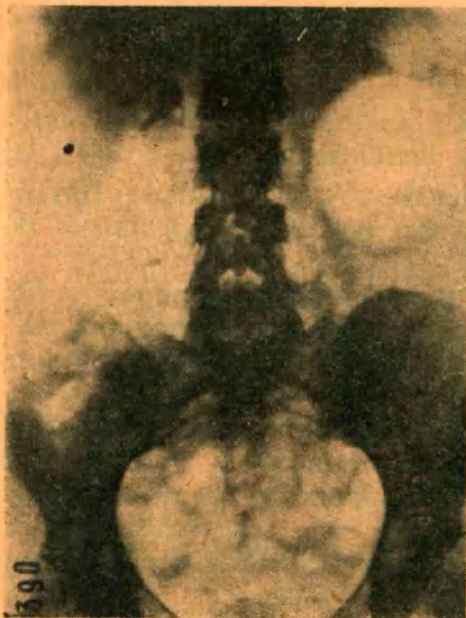
Se trata de una paciente intervenida quirúrgicamente con el diagnóstico de tumor quístico de polo inferior del riñón izquierdo, pero que en la operación se comprobó se trataba de un tumor sólido, duro, de pedículo corto, consistencia fibrosa, con base de implantación en la cápsula propia de la cara anterior del polo inferior del riñón, que presentaba macroscópicamente un aspecto completamente normal. Los caracteres de benignidad del proceso, nos decidieron a efectuar una operación conservadora, extirpando el tumor con conservación de la glándula, "ad referendum" del resultado del examen histopatológico, pues consideramos que siempre estábamos a tiempo de realizar una nefrectomía secundaria si éste así lo aconsejaba.

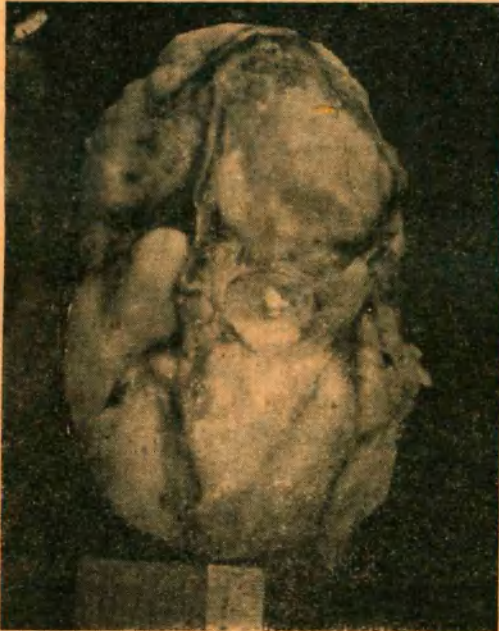
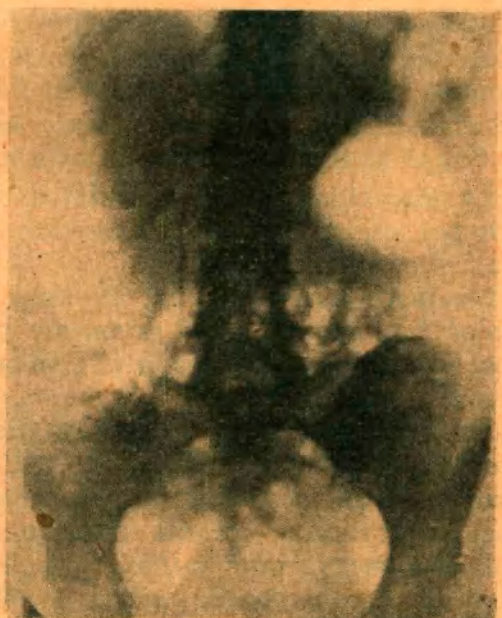
Fig. Nº 2. — Pieza operatoria



Nº 3. — Microfotografía panorámica.



Figs. 4 y 5. — Quiste aerífero retroperitoneal. Urografía excretora en decúbito y posición de pie. post-operatoria.

Los tumores de la cápsula propia del riñón pertenecen al grupo de los tumores paranefríticos, nombre con que los distinguió Augagneur, primero y Mackiewicz después en su tesis de 1887.

Terrier y Guillemain prefieren agruparlos con la denominación de tumores retroperitoneales, lo que involucra un concepto exclusivamente topográfico.

Lécene en su relato al congreso Francés de Cirugía del año 1919 dice: "Bajo el nombre de tumor paranefrítico es necesario describir las neoplasias retroperitoneales que presentan con el riñón, por otra parte intacto, relaciones anatómicas íntimas y que parecen desarrollarse a expensas de la cápsula fibrosa o de las envolturas célula-adiposas del riñón".

Las relaciones del tumor con los mesos es interesante desde el punto de la cápsula renal hicieron un estudio muy interesante con un cuidadoso estudio analítico de la bibliografía y los clasificaron en:

- | | |
|-----------------------------|--------------------------|
| a) tumores mesenquimáticos; | } benignos
} malignos |
| b) disembrionomas | |

Son en general tumores poco frecuentes, con mayor incidencia en la mujer entre los 30 y 60 años de edad. En su crecimiento, pueden llegar a un gran desarrollo, rechazando el riñón o bien englobándolo. Lo mismo puede decirse respecto al uréter.

Las relaciones del tumor con los mesos es interesante desde el punto de vista quirúrgico. El mesocolon ascendente y descendente es rechazado y sólo por excepción disociado, pero siempre factible de ser despegado de fuera adentro siguiendo su coalescencia embriológica normal.

Histológicamente son habitualmente de tejido conjuntivo, lipoma, fibrolipomas, fibromiomas y otras combinaciones de tejidos mesenquimáticos. También es dable observar inclusiones embrionarias óseas, epiteliales de indudable origen wolfiano, que dan lugar a los disembrionomas.

Los capsulomas, tumores mixtos capsulares y subcapsulares, fueron descritos por primera vez por Robertson y son generalmente hallazgos de autopsia.

No tienen exteriorización clínica y están constituídos por tejido fibroso, muscular liso adiposo; más raramente por epitelio o combinaciones de estos tejidos. Son de pequeño tamaño y en su crecimiento penetran algunos milímetros en la cortical del riñón.

En el caso motivo de este comentario se trata de un tumor paranefrítico de acuerdo al concepto de Mackiewicz y Lécene, originado en la cápsula fibrosa del riñón, histológicamente un fibroma con algunos elementos miomatosos, lo cual es explicable por las fibras musculares que suelen encontrarse en la cápsula, lo que permite calificarlo como un tumor mesenquimático benigno de acuerdo al concepto de Salleras y Monserrat.

Nuestra conducta conservadora no es compartida por la totalidad de los autores y así Thevenard dice: "pareciera que la conservación del riñón favoreciera la recidiva", y Le Fur a su vez expresa: "es mejor considerar en principio a todo tumor pararenal como tumor maligno y practicar la extirpación

lo más amplia posible, así se evitan las recidivas". El aspecto macroscópico de la lesión y del riñón, la integridad de la cápsula del tumor y el examen histopatológico, que desechó toda malignidad es lo que justifican nuestra posición.

Para terminar dos palabras sobre la curiosa complicación post-operatoria. Es la primera vez que observamos un quiste aerífero retroperitoneal secundario a una intervención quirúrgica.

Su interpretación es a nuestro entender la siguiente: una pequeña colección hemática imperfectamente drenada, se infectó llegando la infección del exterior a través del rubber. Cuando éste fué retirado de la cavidad que dejó el tumor se formó un pseudoquiste relleno de gas por los gérmenes aerobios que encontraron un buen caldo de cultivo en el medio hemático no drenado. Afortunadamente se trató de una curiosa complicación sin significación clínica.
