

Policl. P. Fiorito. Serv. de Urología.  
Jefe: Prof. Dr. R. Bernardi.

## QUISTE SEROSO DE RIÑÓN SIMULANDO UN CÁNCER

Por los Dres. RICARDO BERNARDI y B. AGUGLIARO

Resulta a veces muy difícil establecer el diagnóstico diferencial entre un quiste seroso y un cáncer del riñón, a pesar de los medios de que disponemos y de la experiencia urológica que se posea. Y si bien se afirma que el quiste seroso es una tumoración:

- bien limitada
- sin hematuria
- generalmente polar
- sin alteración del estado general.

El diagnóstico se hace difícil cuando el supuesto quiste presenta hematurias, es intraparenquimatoso (tercio medio) y abre en 2 sospechosas ramas a la pelvis renal, formando una gran U, abierta hacia el borde externo, con característica neoplásica bien definida que la experiencia urológica sólo puede rectificarla teniendo la pieza en la mano.

Que tal imagen confunde hasta al urólogo más experimentado, lo demuestran entre otras observaciones, un último comentario extraído de un reciente trabajo de Darget y Ballanger (*Journal d'Urologie* - 1952 - pág. 201) quienes afirman que: "ante la duda radiográfica se impone la operación para no tener el remordimiento de haber dejado por varios meses sin operar un enfermo con diagnóstico de quiste de riñón que resultó ser un cáncer".

Por la hematuria y las características radiográficas referidas, nos inclinamos a pensar en un cáncer más que en un quiste seroso del riñón: la intervención nos mostró el error de nuestro diagnóstico.

E. de M. de 42 años de edad, casada, argentina, domiciliada en Glew. Ingresó a nuestro Servicio el 13-V-55, remitida por el Dr. Valverde, de Azul.

*Antecedentes hereditarios personales:* Sin importancia.

*Enfermedad actual:* Se inició hace 5 meses con temperatura, mal estado general, decaimiento y dolor, en la región renal derecha que se irradiaba al abdomen del mismo lado. Polaquiuria, disuria y *discreta hematuria total, intermitente*. Fue vista por un médico quien le indicó: reposo en cama, tratamiento general y antibióticos. Desapareció la temperatura, mejoró el estado general, pero persistió un discreto dolor en la zona renal.

El día 13-V-55 ingresa a nuestro Servicio con esas manifestaciones.

El riñón se palpa ligeramente aumentado, indoloro, móvil. Las orinas son claras.

La cistoscopia muestra una vejiga normal con meatos ídem y eyaculación clara por ambos.

Indigo carmín a los 6 minutos por ambos meatos.

La urografía con las características señaladas, según se puede observar en el amplio estudio realizado.

Operación: Incisión de Pflammer con resección de la XIIª costilla. El riñón muestra una tumoración quística del tamaño de una naranja en el tercio medio del órgano que se




Figura 1  
Quiste seroso simulando un neo de riñón.

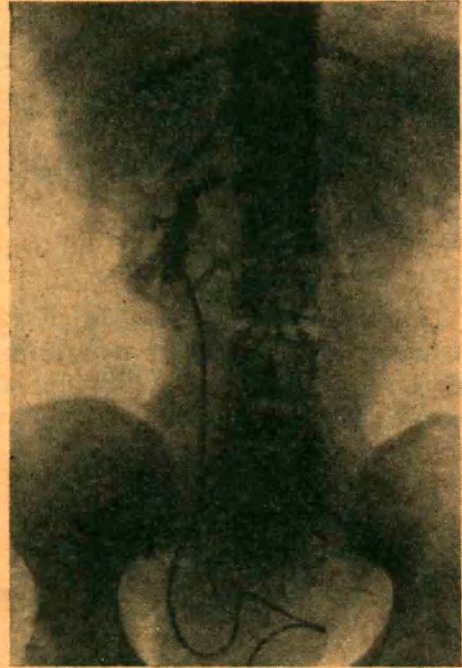

Figura 2  
La misma paciente después de la quistectomía.

insinúa hasta el pedículo; la punción dió 75 c.c. de líquido ambarino. Con gran dificultad se efectúa la *quistectomía* abriéndose el cáliz medio que es suturado con catgut simple 000. Se coloca un trozo de Spongostan y se cierra la cavidad resultante con puntos profundos ee X; "drenaje postural" que sale a 5 cm. del extremo inferior de la herida y cierre de la pared por planos: piel con algodón.

La enferma es dada de alta 12 días después en excelentes condiciones.

Las urografías y pielografías post-operatorias muestran el buen resultado obtenido. El examen anátomo-patológico confirma el diagnóstico de quiste seroso del riñón.