

## URETER RETROCAVA, METODO DE DIAGNOSTICO

Por los Dres. JORGE M. V. VILAR y NORBERTO P. MALLO

Si bien creemos que con la pielografía ascendente derecha por los signos radiológicos siguientes: doble curva ureteral alta en "S" o "en hoz", con dilatación por encima y situación prevertebral por debajo, se puede diagnosticar esta anomalía ureteral, revisando la bibliografía con motivo de un caso registrado en nuestro Servicio de Urología del Instituto de Cirugía Prof. Luis Güemes, de Haedo (Pcia. de Buenos Aires), comprobamos que no se ha realizado hasta el presente como examen radiológico diagnóstico en esta afección la cavografía con la pielografía ascendente derecha simultáneas y pensando que puede ser útil, en algún caso, lo hemos realizado en el Departamento de Radiología con su jefe, el Dr. Jaime Roca.

En lo publicado hasta el presente hemos hallado que Duff, P. A., en 1950, describe como método de diagnóstico radiológico la cavografía con cateter opaco a rayos X en el ureter y Presman y Firfer, en 1956, pielografía ascendente derecha con cateter opaco en la vena cava.

Realizamos la cavografía por cateterismo a través de la safena interna y la pielografía, según técnica clásica; hemos usado como medios de contraste: para la cavografía 30 c.c. de Contraxine al 70 % y para la pielografía 10 c.c. de Contraxine al 50 %. Con esta técnica hemos obtenido imágenes radiológicas que no dejan lugar a dudas con respecto al diagnóstico de la anomalía ureteral descripta. (Fig. N° 1.)

Este examen nos ha permitido constatar además de los signos radiológicos descriptos: la disminución del calibre de la vena cava a nivel del cruce con el uréter y la mayor amplitud de la vena cava por arriba de dicho entrecruzamiento.

No deseamos exponer nada en esta comunicación con respecto a consideraciones generales y anátomo-fisiológicas del uréter retrocava porque creemos que todo ha sido puesto al día en esta Sociedad por los Dres. Trabucco, Borzone y Márquez en su comunicación sobre el tema del año 1954.

Debemos agregar, sí, que con respecto al número de casos descriptos en la literatura mundial en estos últimos tres años es casi igual al total dado por dichos autores en aquella oportunidad.

Nuestro caso: J. E. mujer de 21 años, argentina, soltera. Historia N° 224.602. Refiere cólico renal derecho en varias oportunidades. Orinas límpidas. Al examen radiológico se constata:

radiografía simple sin imágenes litiásicas, Urograma: dilatación pielocalicial derecha con dilatación ureteral hacia la línea media y situación prevertebral en su porción media. Fig. N° 2. Cavografía con pielografía ascendente derecha: Uréter en "S" con dilatación en su porción superior y situación prevertebral en su porción inferior. Fig. N° 1.

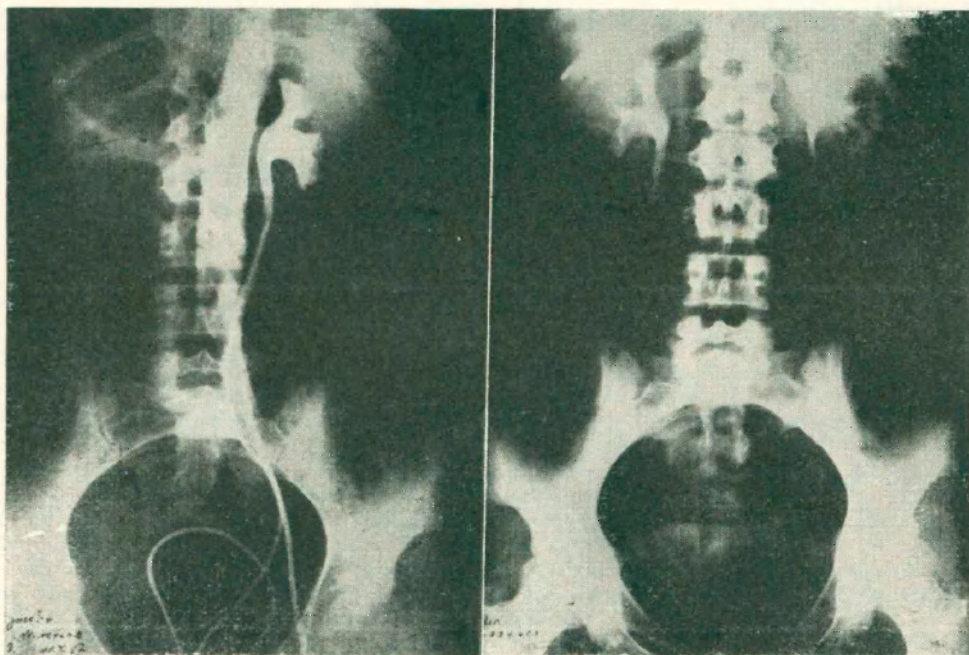


Fig. N° 1. — Cavografía con pielografía ascendente derecha.

Fig. N° 2. — Urograma a los 25 minutos

#### BIBLIOGRAFIA

- Bernardi, R. — Ureter retrocava: operado con éxito en una anomalía renal bilateral. *Rev. Arg. de Urol.*, 20:141, 1951.
- Trabucco, Borzone y Márquez. — Uréter retrocava. Tres casos. *Rev. Arg. de Urol.*, 23: 161, 1954.
- Creevy, C. D. — Retrocaval uréter. *J. Urol.*, 60:26, 1948.
- Harril, H. C. — Retrocaval ureter: report of case with operation of the defect. *J. Urol.*, 44:450, 1940.
- Lange, R. — Uretère retro-cave: diagnostique radiologique pre-operatoire; decroissement. *J. d'Urol.*, 62: 472, 1956.
- Chauvin, C. — Sur l'image radiologique d'uretere retro-cave. *J. d'Urol.*, 60: 515, 1954.
- Leberman and Zinger. — New diagnostic approach in the Retrocaval ureter *J. Urol.*, 68:245, 1952.
- Cathro, A. J. — Section of inferior vena cava for retrocaval ureter *J. Urol.*, 67:464, 1952.
- Abeshouse and Tankin. — Retrocaval ureter. *Am. J. of Surg.*, 84:383, 1952.
- Duff, P. A. — Retrocaval ureter, case report. *J. Urol.*, 63: 496, 1950.
- Presman and Firfer. — A diagnostic method for retrocaval ureter. *Am. J. of Surg.*, 92: 628, 1956.
- Freue, T. — Uretere retro-cave. *J. d'Urol.*, 59, 620, 1953.
- Couvelaire, R. et Richet. — Un exemple d'urtere retro-cave. *J. d' Urol.*, 58:6, 1952.
- Couvelaire, R. — Autre exemple d'uretere retro-cave. *J. d'Urol.*, 59: 1, 1953.
- Pic and Anson. — Retrocaval ureter. *J. Urol.*, 43: 672, 1940.
- Couvelaire, R. et Auvert, J. — La phlebographie cave inferieure dans l'exploration des tumeurs du rein droit. *J. d'Urol.*, 62: 21, 1956.

*Dr. Irazú.* — Quiero mencionar nada más que una circunstancia, y es la siguiente: tuve oportunidad de participar en una intervención reciente, en que se sospechaba un uréter retrocava. La imagen era distinta a la del caso aquí planteado, es decir, que la compresión del uréter era más baja. Durante la intervención se comprobó que el uréter, en vez de pasar por detrás de la cava, pasaba por detrás de la vena iliaca, entre la vena y la arteria. Eso es lo que quería señalar.

---