

## TRATAMIENTO DE LA HIPERFUNCION SUPRARRENAL

Por los Dres. A. TRABUCCO, F. J. MARQUEZ y J. C. LURASCHI

El estudio y el tratamiento de las afecciones de la suprarrenal hiperfuncionante es uno de los temas que entusiasman a los cirujanos pues soluciona un problema que no sólo actúa sobre el físico del paciente sino también sobre su psiquis.

Hemos tenido oportunidad de tratar a dos enfermos que presentaban un síndrome de hiperfunción suprarrenal cortical, en las cuales algunos síntomas y signos eran idénticos pero que se diferenciaban fundamentalmente por la cifra tensional.

Comencemos por la enferma más joven. Se trata de N. L., de 20 años, argentina, soltera, que fué traída a nuestro servicio por el Dr. Gori.

El examen clínico muestra como se ve en la fotografía N° 1, a una paciente que desde hace dos años aproximadamente, nota en el labio superior cara y región suprahioideo un vello, que aumenta de tamaño, consistencia y color llegando al negro.

El interrogatorio, que se refiere a sus actividades, pone de manifiesto que en ese lapso ha tenido atracción por los deportes violentos y donde se lucen la resistencia y la fuerza muscular. Su voz, si bien ha notado aumento de la gravedad desde tiempo anterior a la aparición del hirsutismo, es realmente grave.

Puede verse en la fotografía N° 1 en posición de pie el carácter francamente varonil de la enferma, piernas separadas, apoyo firme, el desarrollo de las cinturas escapulares y la prominencia de las masas musculares, si bien los caracteres femeninos senos y caderas son normales.

En la fotografía N° 2 puede observarse el nacimiento del pelo y la implantación de la barba con francos caracteres masculinos y agregándose a esto las modificaciones de la piel del tronco, con aumento del color, principalmente en las zonas donde rozan las prendas de vestir ajustadas.

La tensión arterial de 120 y 80 y los exámenes de laboratorio no revelan anormalidad salvo en el dosaje de los 17-cetosteroides que llegan a 18 miligramos y que con una inyección de ACTH gel llegan a 34 miligramos.

El examen radiográfico con enfisema retroperitoneal pone de manifiesto a ambos riñones de forma normal y con aparato excretor sin alteraciones. Por encima de ambos, la zona suprarrenal está libre en el lado derecho pero en el izquierdo se observa una masa poco densa del tamaño de una ciruela discretamente irregular.

La prueba de la glucosuria provocada nos descarta el síndrome de Achard-Thiers. La prueba de Thorn muestra un descenso de eosinófilos del 72 %.

Convencidos de la necesidad de la adrenalectomía, la practicamos el 11

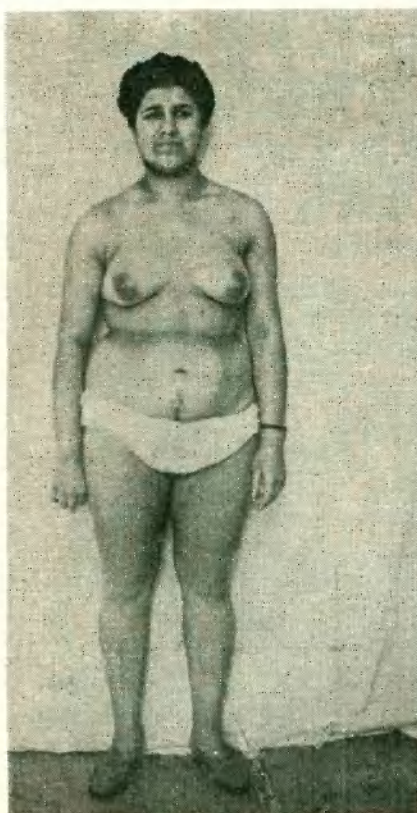


Fig. 1.

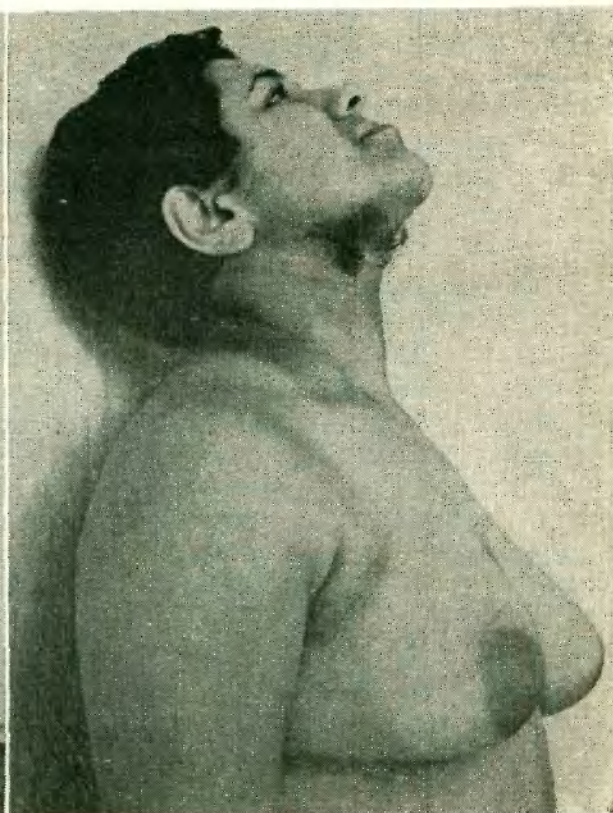

Fig. 2.

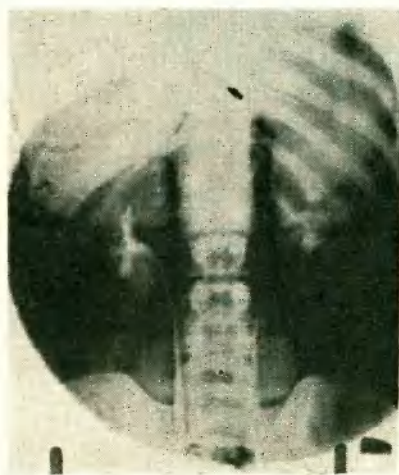


Fig. 3.

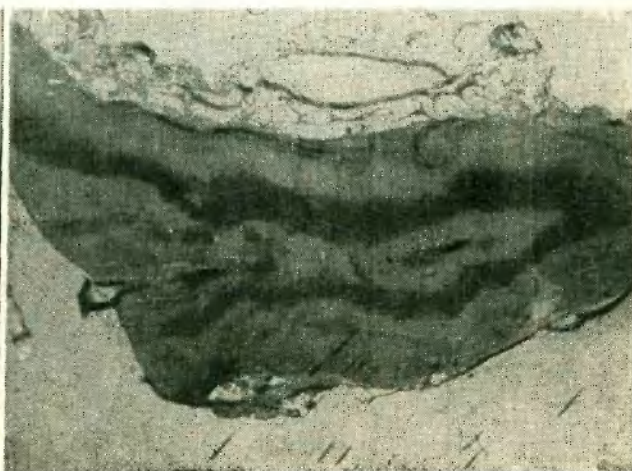


Fig. 4.

de mayo de este año, previa anestesia con pentothal novocaína. Actúa como cirujano el Dr. Trabucco y ayudan los Drs. Márquez y Luraschi. La incisión se practica sobre la 12ª costilla izquierda que se reseca, lo mismo que el apéndice costiforme de la primera vértebra lumbar. Se incinde la cápsula de Zuckerkandl y se disecciona el polo superior del riñón izquierdo, visualizándose la glándula suprarrenal aumentada de tamaño y deformada por una tumora- ción del tamaño de una almendra, localizado en el polo superior. Se liga y secciona el paquete adrenal superior y se continúa con el medio, la vena central y por último el pedículo inferior que viene de la renal. Se deja dren de goma y se sutura por planos. Piel con algodón.

El examen macroscópico de la pieza muestra una glándula que pesa 9 grs. de color amarillo oro en sus dos tercios inferiores y de color morado en su tercio superior, habiendo entre ambos un surco de delimitación. La zona de color morado tiene el tamaño de una almendra y es de menor consistencia que el resto del órgano.

Examen microscópico 3.090 (Fig. 5).

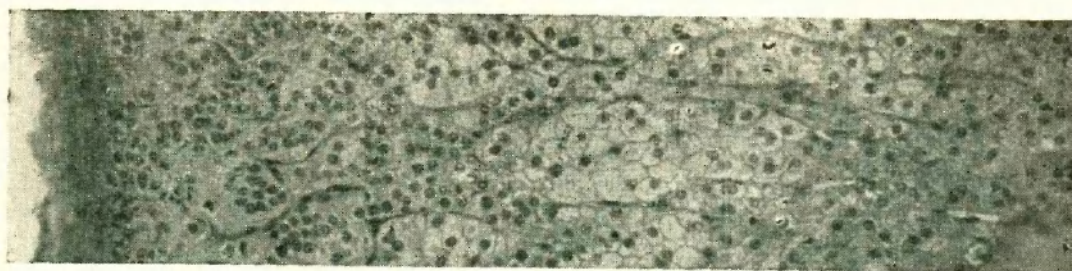


Fig. 5.

El postoperatorio se hace sin inconvenientes y la enferma es dada de alta el 21 de mayo previo dosaje de 17-cetosteroides que arrojó una cifra de 7 mgr. Se indica prednisona a razón de dos comprimidos diarios durante un mes al cabo de los cuales la cetosteruria es de 3 mgr. y el vello facial y supra- hioideo se desprende fácilmente.

En este mes se modifican francamente las características físicas de la enferma. La fotografía N° 6 muestra la posición femenina en la bipedestación la mejoría manifiesta de la coloración de surcos de la piel y de zonas de roce, así como la desaparición del hirsutismo (Fig. 7).

El segundo caso fué examinado por nosotros a raíz de una hipertensión arterial que no cedía a los tratamientos habituales y encontramos a una pa- ciente de 41 años con gran aumento del pelo del bigote, patillas y en forma más discreta en la región suprahioidea (Fig. 8). El examen clínico pone de manifiesto la alteración de la piel en las zonas de roce y el interrogatorio nos revela la amenorrea desde hace dos años y la frigidez sexual. El tensiómetro nos da una cifra de tensión arterial de 200 y 140. El resto del examen no revela anor- malidad salvo discreto dolor en la fosa lumbar izquierda.

Los análisis de laboratorio fueron normales salvo la cetosteruria que alcanza a 14,50 miligramos. La prueba de Thorn da una eosinopenia del 64 % y la glucosuria provocada revela dos datos de interés, a las dos horas la glu-

remia está en 1,70 y a las tres horas no ha llegado el estado inicial de 1,10 grs. Regitina positiva.

El examen radiográfico muestra muy buena función renal al urograma sin alteraciones de la vía excretora. La pielografía ascendente doble con enfisema prerrenal pone de manifiesto el aumento de tamaño de la cápsula suprarrenal izquierda (Fig. 9).

Se practicó la adrenalectomía el 8 de julio de 1957. Cirujano, Dr. Trabucco y ayudan Drs. Márquez y Luraschi. Se practica la incisión sobre la

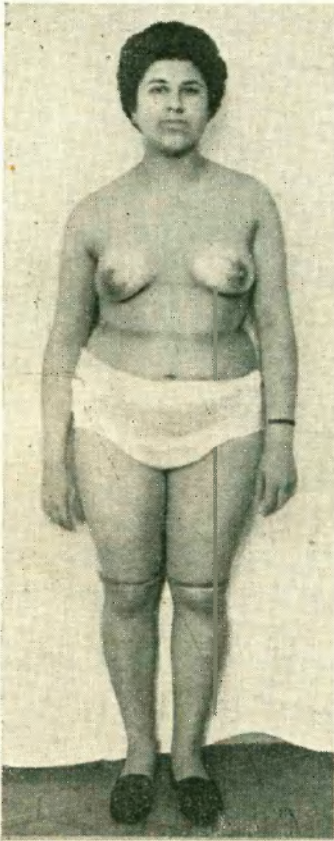


Fig. 6.

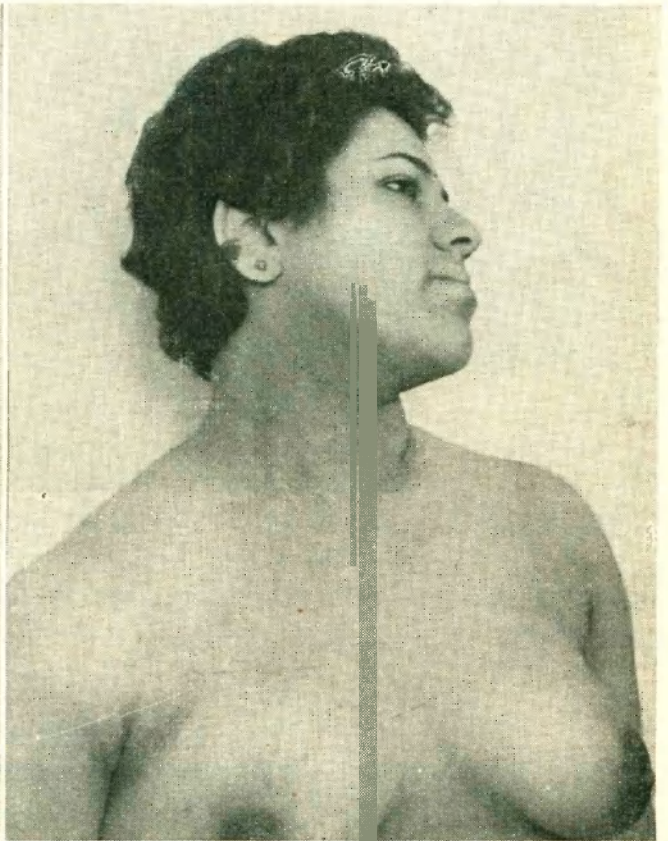

Fig. 7.

duodécima costilla izquierda, la que se reseca. Se llega a la grasa perirrenal y llama la atención el color verdoso y la perinefritis intensa que no se puso de manifiesto con el enfisema. Se libera el polo superior del riñón izquierdo y se visualiza gran vaso polar superior que se lo respeta. Por encima de él se ve la suprarrenal que se disecciona ligando primero el pedículo medio y la vena central y luego un pequeño pedículo superior para terminar la liberación con la ligadura del pedículo inferior constituido por tres paquetes que proceden uno de la polar superior ya descrita y dos de la renal. Se sutura por planos dejando dren de goma y sulfamida. Piel con algodón.

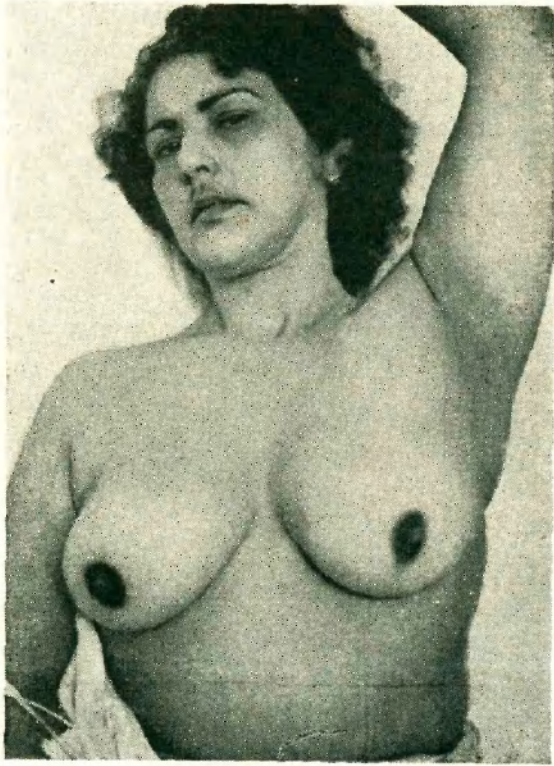

Fig. 8.

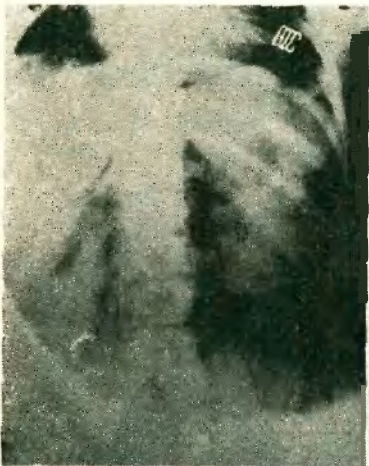

Fig. 9.



Fig. 10.

El examen macroscópico de la pieza muestra una glándula de 8 grs. (Fig. 10), de consistencia firme pero de forma normal. El corte en fresco revela estructura proporcionalmente normal con respecto a sus capas.

La microscopía 3.125 (Fig. 11).

El postoperatorio tuvo una complicación que si bien no fué grave era dolorosa, una osteomielitis del resto de la duodécima costilla que cedió al tra-

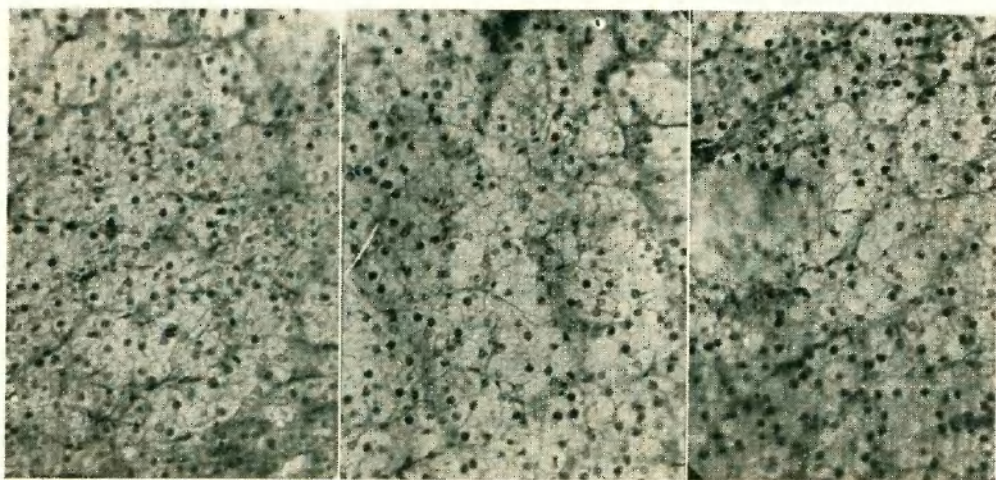


Figura 11

tamiento con antibióticos y a los 16 días se la dió de alta con un dosaje de 17-cetosteroides de 6 mgr. y una tensión de 145 y 90.

El examen a los 30 días de operada revela el mantenimiento de la tensión arterial y de la cetosteruria habiendo ya aparecido el período menstrual y desaparecido la frigidez sexual.

#### COMENTARIOS:

Los dos casos que referimos pertenecen ostensiblemente a cuadros de hiperfunción corticosuprarrenal crónica. Si bien las afecciones incluídas en este grupo ofrecen diversos aspectos, presentando variaciones de grado y calidad, en las formas típicas se hace su diagnóstico sin mayores dificultades.

Los síndromes típicos de la hiperfunción suprarrenal cortical son:

1º) Pseudohermafroditismo femenino, que se observa cuando el aumento de los andrógenos suprarrenales aparece antes del quinto mes de la vida intrauterina.

2º) Síndrome adrenogenital de la mujer, que puede ser: a) prepuberal, cuando se manifiesta entre el nacimiento y la pubertad; y b) post-puberal, cuando los andrógenos aumentan después de la pubertad y habitualmente antes de los 20 años y raramente después.

3º) Seudopubertad precoz del varón, por aumento de los andrógenos suprarrenales antes de los 10 años y que habitualmente es por un carcinoma de las glándulas aberrantes.

4º) Feminización del varón, que se debe a los aumentos patológicos de los estrógenos suprarrenales y siempre reconoce como causa un carcinoma suprarrenal.

5º) Síndrome de virilización con diabetes o síndrome de Achard-Thiers.

6º) Síndrome de Cushing que se caracteriza por el aumento de los glucocorticoides, de los mineralocorticoides y de los corticosteroides androgénicos.

La base patogénica de los estados hipercorticoides, es el aumento de los corticosteroides y el mecanismo de acción de cada síndrome resulta fácilmente comprensible si se consideran los siguientes factores. La cortical suprarrenal produce cuatro grupos hormonales que pueden ser clasificados como: a) mineralocorticoides; b) glucocorticoides; c) andrógenos; y d) estrógenos.

De todos ellos nos interesan en este momento los corticosteroides androgénicos, que son probablemente la androsterona, la hidroxisoandrosterona y la hidroxiprogesterona. Se encuentran en las suprarrenales de los dos sexos y su función es metabólica, ejerciéndose principalmente sobre las proteínas, en sentido anabólico, es decir, condicionan la formación de tejidos con retención de sodio. En su metabolismo siguen la misma ruta que los andrógenos testiculares y sus metabolitos se excretan por la orina como 17-cetosteroides.

En condiciones patológicas, como ocurre en la hiperplasia de la corteza suprarrenal en la mujer, su producción aumenta y ejercen acción virilizante. Si solamente la hiperfunción es de andrógenos el resultado dará lugar a dos síndromes puros, el pseudohermafroditismo y el adrenogenital, que si se combina con el aumento de los glucocorticoides origina el síndrome de Achard-Thiers.

La causa inicial de los estados hipercorticoides es desconocida y la alteración de la corteza puede consistir en hiperplasia simple, adenoma cortical o carcinoma cortical. La hiperplasia simple presenta aumento más o menos marcado de una de las dos suprarrenales y la histología puede ser normal, pero algunas veces la tinción con ponceau-fucsina de Vines, muestra el protoplasma de las células corticales con granulaciones de color rojo vivo, lo que se supone estaría relacionado a la elaboración de andrógenos, pero la presencia de materias fucsínófilas no significa que realmente exista una relación cuantitativa entre el aumento de los andrógenos y la sintomatología clínica.

La primera enferma que presentamos es netamente un síndrome adrenogenital post-puberal y la segunda de acuerdo a su hipertensión, a sus trastornos funcionales de la esfera genital, su cetosteruria y la alteración de la glucemia provocada puede ser encuadrado en un síndrome de Cushing frustrado.

#### CONCLUSIONES:

- 1º) Se presentan dos casos de hiperfunción suprarrenal cortical.
- 2º) Fueron tratados quirúrgicamente con adrenalectomía unilateral.
- 3º) El resultado clínico a los 6 y 7 meses de la intervención fué perfecto.