

## VEJIGAS ATONICAS. SUS TIPOS Y GRADOS

Por el Dr. OLINTO RODRIGUEZ KEES

Frente a las vejigas distendidas que han perdido su poder de evacuación se presenta, en primer lugar, la necesidad de establecer una diferencia entre ellas: por un lado, las que tienen su sensibilidad alterada y que además se acompañan de otras alteraciones neurológicas —son las conocidas como vejigas atónicas neurogénicas—; por el otro, las que tienen un detrusor incapaz de contraerse después de haber luchado contra una causa obstructiva —corresponden a las vejigas en asistolia o atónicas miogénicas.

Teóricamente la diferencia es clara, pero en la práctica los caracteres de una y otra se superponen en tal forma que hacen necesario agotar los recursos diagnósticos. No siempre lograremos catalogarlas en tal o cual tipo, pues nos parece que entre las dos formas descritas existen grados intermedios. De ahí que, preferentemente, nuestro esfuerzo se dirija a buscar un nuevo balance a otro nivel entre los mecanismos de contención y evacuación de la orina. Mediante la resección endoscópica del cuello vesical, o más raramente, la alcoholización o sección de los pudendos lograremos debilitar los mecanismos de contención. Mediante el uso de drogas parasimpaticomiméticas, que estimulen el detrusor, y un mayor rendimiento de los músculos que participan en la prensa abdominal, se logrará mejorar la evacuación.

El propósito de este trabajo es destacar, como resultado de nuestra experiencia y en consonancia con la opinión de otros autores, la existencia de esos grados intermedios a que hemos hecho referencia, y a la vez mostrar los diferentes medios de que nos valemos para orientar el diagnóstico y encarar adecuadamente el tratamiento.

Con el objeto de ordenar el estudio de las vejigas atónicas veremos en distintos puntos: primero, la inervación vesical y la fisiología de la micción; segundo, el estudio de las diferentes vejigas neurogénicas a fin de una mejor ubicación de las vejigas atónicas de ese origen; tercero casos clínicos, diagnóstico y tratamiento.

*Inervación de la vejiga y de la uretra.* — La inervación somática se efectúa únicamente en el periné y en la uretra, particularmente en el sistema esfinteriano estriado de ésta y se realiza por intermedio del nervio pudendo interno y del nervio del elevador del ano. El nervio pudendo interno es la rama terminal del plexo pudendo, constituido por la cuarta rama sacra anterior y las anastomosis que dicha rama recibe de la segunda y tercera sacra anterior; el nervio elevador del ano es una rama colateral del plexo pudendo.

La inervación vegetativa llega a todos los órganos urinarios pelvianos y está a cargo del plexo hipogástrico, con la sola excepción de algunos pocos nervios erectores que abordan la vejiga o siguen junto al nervio pudendo sin hacer escala ni atravesar dicho ganglio.

El plexo hipogástrico (o ganglio de Lee, o ganglio hipogástrico inferior, etc.) es una formación ganglionar situada en el espacio pelvirrectal superior justo a la cara posteroexterna de la vejiga, y en relación por su cara interna con la cara lateral del recto. Por su cara externa se relaciona, en el hombre, con los vasos vesicoprostáticos y umbilicales y, en la mujer, con gruesas venas uterinas y con la arteria vaginal. El borde posterior es paralelo a los agujeros sacros; el borde superior se halla situado por debajo de la arteria umbilical y uréter; el borde inferior se pierde en el diafragma pelviano; el borde anterior, en el hombre, corresponde a la vejiga y vesículas seminales y, en la mujer, al tejido celular de la base del ligamento ancho, que en este punto es cruzado de fuera a dentro por la arteria.

A este plexo llegan cinco grupos de fibras: los nervios hipogástricos, los filetes nerviosos del plexo de la arteria hipogástrica, del plexo de la arteria hemorroidal superior, ramas eferentes de la cadena lateral sacra o espláncnicos sacros y los nervios erectores. De todos estos grupos de fibras, los dos más importantes son los nervios hipogástricos y los nervios erectores.

Los nervios hipogástricos, uno para cada lado, provienen de la división del nervio sacro, que a su vez fuera integrado por fibras que se originan en el plexo mesentérico inferior y en ambos espláncnicos lumbares.

Los nervios erectores son varios por cada lado y provienen de las ramas anteriores sacras, principalmente de la tercera.

Las ramas eferentes del plexo hipogástrico llegan a la base de la vejiga, próstata, uréter y demás vísceras pelvianas.

Los centros pelvianos, jerárquicamente los más inferiores, están situados en el plexo hipogástrico y en plena pared vesical, en la que se distribuyen como el plexo de Auerbach y de Meissner lo hacen en el intestino.

También en la vejiga se describen células semejantes a las que Cajal designara "intersticiales" en el intestino, y las que constituyendo una red en el espesor de la pared vesical asegurarían el automatismo vesical.

*Centros medulares.* — En la base del cuerno anterior, en su parte interna y a la altura del segundo, tercero y cuarto segmento sacros, está situado el centro parasimpático de mayor importancia.

Se describe un centro ortosimpático que estaría situado en el tracto intermedio lateral, entre los segmentos dorsal noveno y lumbar cuarto.

*Vías medulares.* — Tanto las vías ascendentes como descendentes estarían colocadas juntas: en el haz dorsal de la columna lateral para Barrigton, Mosso y Pellacani (J. Sala de Pablo) (1), y en las columnas anterolaterales para McLellan (2).

*Centros cerebrales.* — Los centros superiores estarían colocados al nivel del girus sigmoide en la vecindad de los movimientos de la cadera, en el lóbulo paracentral y quizá también en los lóbulos frontales.

*Fisiología vesical.* — Se describe un mecanismo de contención y un mecanismo de evacuación de la orina. Para sintetizar su estudio he confeccionado un cuadro sinóptico en base a los factores que intervienen en dichos mecanismos y que fueran destacados por Ercole en su trabajo sobre "incontinencia de orina en la mujer" (3).

Mecanismos de contención	Factores estáticos	En la mujer	<p><i>Implantación tangencial de la uretra en la vejiga.</i>  <i>Deformación en "S" de la uretra.</i>  <i>Retracción de la uretra a nivel del diafragma urogenital.</i>  <i>Plexo cavernoso de la uretra.</i></p>	<p>Intervienen en la producción del ángulo véscicouretral y flexuosidades uretrales.                      El músculo pubo-coxígeo.                      La fascia endopelviana y los ligamentos pubovesicales, vesicocervicales y de Mackenrodt.                      El ligamento post-uretral de Shaw?                      Diafragma urogenital.</p>
		En el hombre	<p><i>Glándula prostática.</i>  <i>Uvula.</i>  <i>Uretra larga y curva.</i></p>	<p>Intervienen:                      Los ligamentos sacro-recto-génito-pubianos.                      Aponeurosis de Denonvilliers.                      Músculo pubo-coxígeo (en menor grado).                      Diafragma urogenital.</p>
	Factores dinámicos	En la mujer	<p><i>Esfínter liso.</i>  <i>Esfínter estriado y transverso profundo.</i> No se individualizan.  <i>Elevador del ano-músculo pubo-coxígeno-eje</i> de la continencia vesical en la mujer para Ercole.</p>	
		En el hombre	<p><i>Esfínter liso.</i>  <i>Esfínter estriado y transverso profundo.</i> Bien individualizados y de gran significación.  <i>Elevador del ano-músculo pubo-coxígeno.</i></p>	
Mecanismos de evacuación	Factores estáticos		<p>Bipedestación (pelvis abierta hacia abajo).                      Pelvis ancha (más ancha en la mujer que en el hombre).</p>	
	Factores dinámicos		<p>Relajación activa del pubo-coxígeno.                      Contracción de los músculos abdominales anteriores y fijación en inspiración del diafragma.                      Contracción del detrusor.                      Contracción del músculo trigono</p>	

Con esta base anatomofisiológica y teniendo en cuenta los trabajos experimentales que se han efectuado con el objeto de determinar el mecanismo de la micción, la mayoría de los autores creen que este acto es una respuesta del detrusor al estímulo —no inhibido por los centros superiores— que nace en la mucosa vesical y es conducido por la vía sensitiva a los centros sacros donde, además de relacionarse con neuronas espino-corticales, se pone en contacto con las neuronas del parasimpático encargadas de la inervación motora de la vejiga. El reflejo de contracción del detrusor se desencadena, para Munro, por la acción de un impulso sensorial derivado de una cierta cantidad de estímulos que actúan sobre la pared vesical. Para Muellner dicho reflejo lo desencadena el descenso del cuello vesical, y explica este descenso por un mecanismo voluntario: la contracción de los músculos de la pared anterior del abdomen y la fijación en inspiración del diafragma incrementan la presión intraabdominal; sus líneas de fuerza se dirigen hacia el cuello vesical y esta acción se ve favorecida por la relajación concomitante del elevador del ano, especialmente de sus

fibras pubocoxígeas que están en íntima relación con el cuello vesical en la mujer y forman un asa bajo la próstata en el hombre.

También difieren las opiniones respecto a la forma como se abre el orificio vesical: para Young y Wesson el cuello vesical se entreabría por la acción del músculo trígono el que, siendo curvo y estando colocado por delante del esfínter en su hemicírculo posterior, determinaría al contraerse, al mismo tiempo que la corrección de su curva, el debilitamiento de la acción tónica esfinteriana.

Para Richer y Cier la apertura del cuello se hace, presumiblemente, por la contracción del detrusor que separa las fibras del orificio al tomar punto de apoyo en la masa líquida del contenido vesical. Para Munro, el mismo reflejo que provoca la contracción del detrusor relaja, simultáneamente, al esfínter interno, éste a su vez genera al relajarse el impulso sensorial que desencadena un segundo reflejo, esta vez con participación de las fibras eferentes del nervio pudiendo, que determina la relajación del esfínter externo. La iniciación y la sucesión escalonada de estos distintos reflejos están bajo el control de los centros superiores.

La micción se puede interrumpir voluntariamente mediante la contracción del esfínter externo o mejor, como dice Muellner, por la contracción de todo el elevador del ano que levanta el cuello de la vejiga y da lugar al cierre del esfínter interno. En los numerosos estudios radiográficos efectuados por dicho autor se demuestra que el primero en cerrarse de los dos esfínteres es el interno. Por lo tanto, para el control voluntario de la micción es importante el buen funcionamiento del músculo elevador del ano.

*Vejigas neurogénicas.* — Con Emmett (5) diremos que vejiga neurogénica es todo tipo de disfunción vesical que resulta de lesiones del sistema nervioso central o periférico.

La clasificación que nosotros seguimos es la de McLellan y que, como sabemos, está basada en las alteraciones que pueden sufrir el arco reflejo corto y su núcleo medular (2, 3, 4 S) por un lado y las vías y centros supranucleares por el otro.

Según sea afectado todo el arco reflejo o solamente sus vías aferentes, al primer grupo se lo subdivide en: vejiga autónoma y vejiga atónica.

Según sea la extensión de la lesión y su interferencia con la función vesical, las lesiones supranucleares pueden subdividirse en vejiga no inhibida y vejiga refleja.

#### *Lesiones supranucleares.*

*Vejiga no inhibida.* — Consecutiva a la falta o pérdida de la inhibición cerebral: por afección unilateral de la corteza, por deficiencia del desarrollo normal o por destrucción parcial de las vías corticoespinales. La vía sensitiva está conservada. Se caracteriza por presentar: *clínicamente*, micción imperiosa con o sin pseudo incontinencia, frecuentemente enuresis. *Cistometrografía*: curva que asciende como la normal, sin hipertonia, pero que presenta contracciones amplias, no inhibidas, una de las cuales puede provocar una micción urgente que determina la voluntaria evacuación vesical. Del momento en que se presente esa micción urgente, en relación con el estado de repleción de la vejiga, dependerá la capacidad vesical, la que generalmente está disminuída. *Residuo vesical*: es raro que sea importante pues las contracciones del detrusor son lo

suficientemente fuertes como para evacuar completamente la vejiga. *Sensibilidad*: conservada. La *cistografía* y la *anatomía patológica* no son características.

*Vejiga refleja*. — Consecutiva a una afección extensa que destruye las neuronas cerebrales que rigen la motilidad vesical o sus axones. Consecutiva también a una sección completa de la médula por encima de los segmentos sacros. La anestesia general puede reproducir este tipo de vejiga. Se caracteriza por presentar: *clínicamente*, micción imperiosa o precipitada a intervalos más cortos que los normales, que van de los pocos minutos a un tiempo próximo al normal, en cuyo caso es frecuente la existencia de un "aura" que permite al paciente no orinarse en público.

Estos casos con mayor capacidad vesical, mayor intervalo entre las micciones y menor irritabilidad vesical, corresponde generalmente, pero no siempre, a las lesiones altas dentro del sistema nervioso central. En cambio aquellas con menor capacidad vesical, menor intervalo entre las micciones y mayor irritabilidad corresponden a lesiones próximas a los centros sacros. Al primer grupo McLellan lo denomina vejiga refleja normal neurogénica por parecerse a la vejiga refleja normal del niño. Al segundo grupo lo denomina vejiga refleja espástica. *Cistometrografía*: curva que asciende más rápido que la normal — con ligera hipertonia— que presenta contracciones periódicas no inhibidas, espaciadas en el primer subgrupo y muy próximas en el segundo, una de las cuales termina por vaciar la vejiga mostrándonos, a la vez, en ese momento, la capacidad vesical. *Residuo vesical*: generalmente existe un residuo discreto en relación con la eficacia evacuadora de las contracciones reflejas. *Sensibilidad*: ausente. *Cistoscopia*: puede observarse una ligera trabeculación de la mucosa y alguna pequeña sobreelevación del cuello, principalmente en las lesiones próximas al centro sacro. *Cistografía*: no tiene nada de característico fuera de que se trata de una vejiga pequeña. *Anatomía patológica*: discreta hipertrofia de la pared vesical.

#### *Lesiones infranucleares y nucleares*

*Vejiga autónoma*. — Consecutiva a: 1) Lesiones que interrumpen a la vez las vías aferentes y eferentes del arco reflejo vesical (arco reflejo corto. 2) Destrucción de los segmentos sacros, cono y cauda equina. 3) Destrucción del plexo hipogástrico y 4) Lesiones supranucleares que en su progresión afectan a los territorios de los núcleos medulares sacros. Este tipo de vejiga lo reproduce la anestesia raquídea. Se caracteriza por presentar: *clínicamente*, incontinencia, abundante residuo vesical y buen tonismo de los músculos abdominales. El paciente puede aumentar la evacuación de orina mediante la contracción de los músculos de la prensa abdominal y el masaje del hipogastrio (maniobra de Credé). *Cistometrografía*: curva que rápidamente se eleva — franca hipertonia— que presenta pequeñas contracciones de dos o tres cm. de agua de presión, de origen mioneural. La capacidad vesical es aproximadamente normal y como estas vejigas se asemejan a un balón de goma pueden dilatarse pasivamente hasta que se alcanza el límite de la elasticidad de las fibras musculares. En estos casos McLellan considera como capacidad la alcanzada cuando el manómetro indica 50 cm. de altura. *Residuo vesical*: abundante (oscila entre los 100 y 400 cc.). *Sensibilidad*: ausente. *Cistoscopia*: gruesa trabeculación de la mucosa vesical, reborde posterior del cuello engrosado. *Uretrocistografía*: vejiga de forma esférica, de perímetro ligeramente irregular, a veces

se observa reflujo vésico-ureteral, el cuello y la uretra se unen en forma de T—como en las hipertrofias del cuello. El urograma excretor puede mostrar ecstasia de las vías superiores en relación con la hipertensión retrógrada ocasionada por la hipertonía y el reflujo. *Anatomía patológica:* paredes engrosadas especialmente a expensas de la capa muscular la que a nivel del cuello es res-

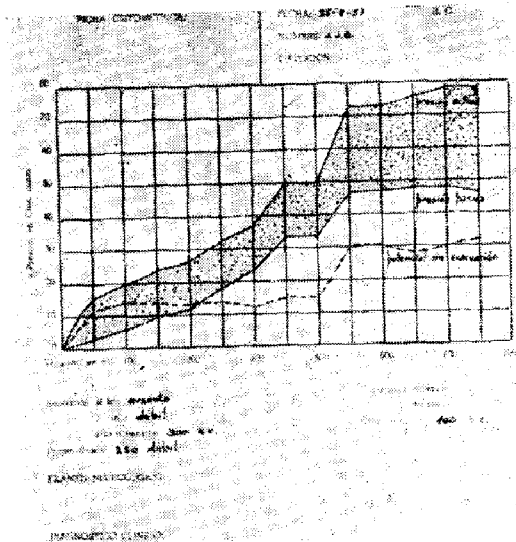


Figura 1

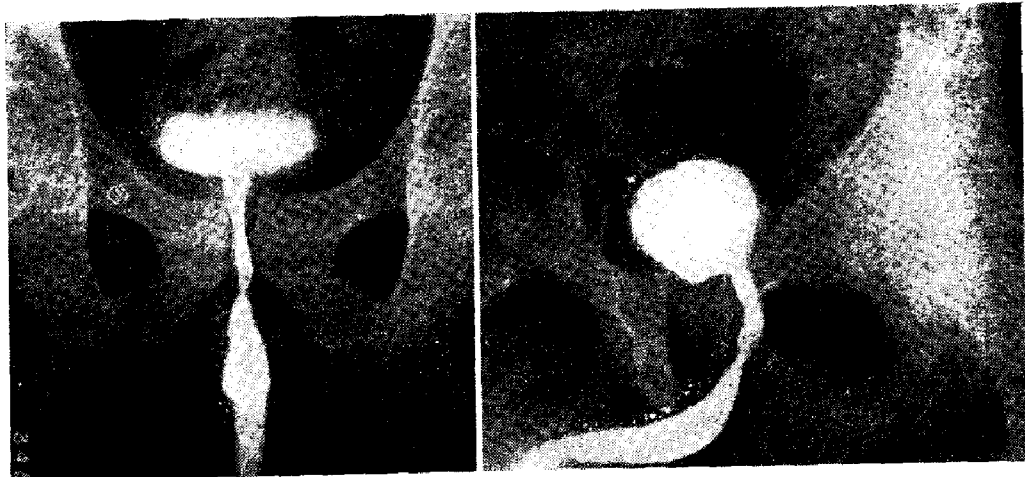


Figura 2

Figura 3

responsable del engrosamiento del mismo, y a nivel de la mucosa determina las columnas descritas en la cistoscopia.

El siguiente caso nos muestra una vejiga hipotónica pero con algunas contracciones mioneurales, correspondería más vale a un grado intermedio entre el grupo de vejigas autónomas y atónicas. Con Irazu y otros autores (5, 6, 7 y 8) creemos que en la clínica lo común es ver que se hallen entremezclados los caracteres de las distintas formas.

Historia Clínica N° 4190. — H. C. Juan J. de 15 años, argentino.

El día 15 de octubre de 1957 es visto por nosotros en consultorio externo. Lo remite un médico del Servicio de Neurología de este hospital para que le investiguemos y tratemos su incontinencia de orina.

*Antecedentes:* Siempre fué sano hasta su *Enfermedad actual:* Hace un año y medio sufrió un accidente traumático al escapársele un tiro de revólver. El proyectil fué a dar, después de un corto recorrido, en el hemitórax derecho, contra las vértebras lumbares 1ra. y 2da. a las que fractura y cuyas esquirlas óseas lesionan la médula a ese nivel. Fué operado extrayéndosele el proyectil y efectuando la limpieza del foco. Pasó por la faz del shock medular y al recuperarse, después de un control y tratamiento riguroso, queda hasta el presente con un síndrome de la cola de caballo, alteraciones motoras y sensitivas de la extremidad inferior derecha que no le impiden la marcha, y una incontinencia de orina que se acentúa con los esfuerzos. Desde hace tres meses que no nota ninguna mejoría en la micción si bien la marcha y la sensibilidad de la pierna derecha siguen mejorando.

*Estado actual:* El examen general del enfermo no revela nada de particular salvo lo relacionado con sus alteraciones neurológicas de las cuales lo más evidente es la insensibilidad en silla de montar y la hipotonía de los esfínteres anales. No hay contracción voluntaria del esfínter estriado, el enfermo presentaba incontinencia de gases y materias fecales hasta hace ocho meses.

*Uretrocistografía:* Vejiga de buena capacidad de bordes ligeramente irregulares y cuello en posición normal. Angulo véscico uretral obtuso.

*Cistoscopia:* Fina trabeculación de la mucosa que se vuelve más pronunciada a nivel del piso de la vejiga. El reborde posterior del cuello hace discreta prominencia hacia adelante.

*Cistometrografía:* Curva normotónica, algunas contracciones mioneurales. Capacidad mayor de 600 c.c. Sensibilidad al frío y al calor ausente. Residuo vesical 100 c.c.

*Urograma y reno-vesical directa:* Normal.

*Evolución:* Con el diagnóstico de vejiga neurogénica infranuclear (atónica o autónoma?) con lesiones nerviosas aún no estabilizadas definitivamente, se decide aumentar el tono del detrusor para eliminar el residuo. Se le dan dos comprimidos diarios de "Doryl" pero como aumenta demasiado la incontinencia decidimos suspenderlo y tratar previamente de aumentar el tono de los músculos perineales (elevadores del ano principalmente). Con la estimulación galvánica pulsátil se consigue que la incontinencia prácticamente desaparezca, siempre que evacúe su vejiga antes de una hora y media. El residuo vesical es de 30 c.c. Estos datos fueron tomados el día 10 de noviembre de 1957 cuando llevaba 10 aplicaciones de estimulación galvánica. El día 22 los datos obtenidos fueron idénticos aún cuando hacía una semana que se había suspendido la estimulación galvánica (Figs. 1, 2 y 3).

*Vejiga atónica.* — Consecutiva a lesiones de las ramas aferentes del arco reflejo medular. Son producidas especialmente por: tabes dorsal, ciertos casos de anemia perniciosa y de esclerosis en placas, la siringomielia, la diabetes y la atrofia muscular progresiva. Se caracteriza por presentar: *clínicamente*, retención completa de orina o más comúnmente una pseudo incontinencia por rebozamiento. No existe deseo de orinar y para mantener la micción, en el caso que el paciente la pueda realizar, necesita efectuar un gran esfuerzo con sus músculos abdominales y la expresión manual de su vejiga durante todo el tiempo de la micción. *Cistometrografía:* curva baja sin contracciones —ni mioneurales ni deshinibidas—. La capacidad vesical está muy aumentada, siendo superior a los 500 cc. y llegando a veces a 1½ litros o más. (Corrientemente se investiga hasta los 700 cc. en el curso de una cistotonometría). *Residuo vesical:* superior a 400 cc. cuando el enfermo no está en retención completa. Hay enfermos que con la expresión manual de la vejiga y adoptando posiciones que favorecen la relajación del periné logran que el residuo sea menor. *Sensibilidad:* ausente. *Cistoscopia:* mucosa pálida, fina trabeculación, cuello amplio que se deja deprimir fácilmente. *Cistouretrografía:* siguiendo a Ney, Duff y otros se describen las siguientes imágenes: *uretra en embudo* (la frecuencia con que se la observa es muy variable de acuerdo a la opinión de los diferentes autores). *Vejiga en árbol de pino*, es una vejiga triangular a vértice superior, de bordes bastante lisos y debe diferenciarse de las producidas por otras condiciones pa-

tológicas. Ej.: persistencia del uraco y vejiga en asistolia. *Reflujo vesicoureteral*: como no hay acuerdo unánime de si existe o no reflujo en personas normales, este signo pierde algo de su valor. *Dilatación sacular de la uretra posterior*: hay que diferenciarla de la uretra en embudo y es muy rara. *Formación*




Figura 4

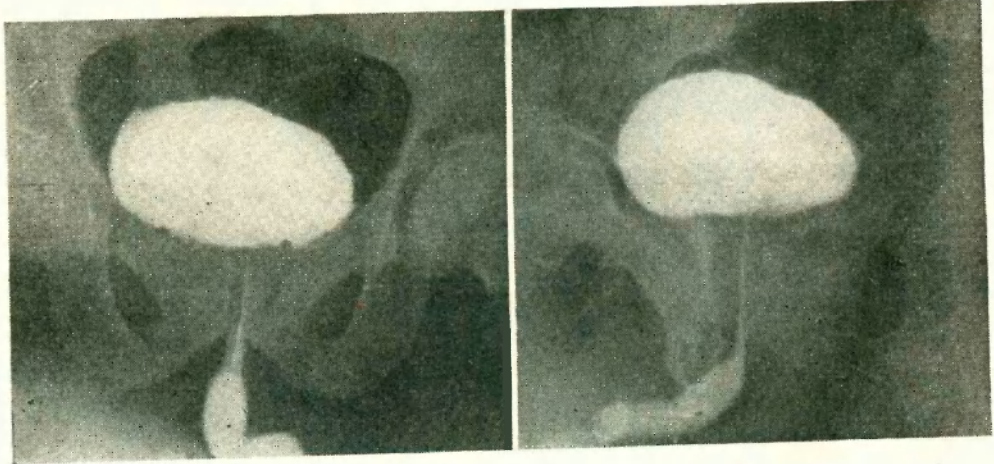


Figura 5

Figura 6

*calculosa*: frecuente debido a la concurrencia de varios factores: deficiencia de vitamina A, aumento de la excreción de cristales, estasis, infección, cambio en el ph urinario y alteraciones coloidales. *Anatomía patológica*: atrofia de todas las paredes vesicales y degeneración fibrosa del detrusor.

El siguiente caso presenta un pseudo-tabes pottico pero con evidente hipertrofia del cuello.



Historia Clínica Nº . — Estanislao T. 53 años, arg., casado.

Refiere en sus antecedentes familiares que un hermano padeció de una enfermedad semejante a la de él, giba dorsal, y que falleció internado en un hospital de alienados. A los 20 años parece haber tenido un chancro sifilítico del glande.

*Enfermedad actual:* Hace varios años que se le diagnosticó un mal de Pott dorsal y desde entonces es tratado con inmovilización en corset de yeso y antibióticos. Ultimamente llega al Servicio de Traumatología y Ortopedia del Hospital Centenario, donde se asiste, para cambiar su corsét. En esa ocasión le descubren los signos neurológicos de un tabes —reflejos patelares y aquilianos abolidos, sensibilidad superficial conservada, sensibilidad profunda ausente y signo de Romberg positivo— como la punción lumbar es negativa, lo mismo que el signo de Argyl Robertson, se piensa en un pseudo tabes pórtico (por compresión de las raíces y cordones posteriores. En estos momentos, a dos meses de la iniciación de sus trastornos neurológicos, el paciente es preparado para una laminectomía descompresiva a la altura de su afección vertebral. Es enviado a nuestro servicio para el estudio de su función vesical: evacuación espontánea de la orina con la ayuda de compresión manual y exagerando la presión de los músculos abdominales. En esta forma el residuo vesical es de sólo 100 c.c., sin la compresión manual alcanza a 400 c.c.

*Cistometrografía:* Curva baja como corresponde a las vejigas atónicas. No hay contracciones desinhibidas ni mioneurales. Primer deseo ausente, sensibilidad al frío y al calor ausente, sensación a la distensión imprecisa, capacidad mayor de 700 c.c.

*Uretrocistografía:* Vejiga de gran capacidad pero sin la forma de árbol de pino, cuello sobreelevado y pequeña falta de relleno en la base de la vejiga como en las hipertrofias del cuello, borde vesical ligeramente irregular, ángulo vesicouretral agudo, uretra posterior larga y cóncava hacia adelante.

*Próstata al tacto:* Adenoma grado I. El estudio clínico radiológico del árbol urinario superior es normal.

Esperamos que las lesiones neurológicas retrograden después de la descompresión, y así mejoren las condiciones de evacuación vesical, en caso contrario la resección endoscópica seguramente creará un nuevo balance favorable entre los mecanismos de contención y evacuación. (Incluir a continuación Figs. 4, 5 y 6).

En cualquiera de los diferentes tipos de vejigas neurogénicas es frecuente encontrar lesiones inflamatorias secundarias a infecciones que se ven favorecidas por el estasis, los trastornos tróficos y las maniobras de cateterismo. Estas últimas deberán reducirse a lo indispensable y practicarse según las reglas de asepsia más rigurosas. Evitar la infección significa entre otras cosas demorar la fibrosis del detrusor y contar por más tiempo con paredes vesicales elásticas, siempre más aptas para la función de reservorio a que están destinadas.

*Vejiga atónica miogénica.* — Sus caracteres son muy semejantes a los de la vejiga atónica neurogénica, y hasta que se conoció mejor el problema, muchas de estas vejigas con una barra interuretérica, una esclerosis, una obstrucción congénita o un pequeño adenoma de cuello formaron el capítulo de las retenciones de origen desconocido, en cierta forma sinónimo al de vejigas medulares.

Si la sensibilidad está conservada, es un dato a favor de un trastorno miogénico; si está alterada, inclina a pensar en una vejiga neurogénica, con la salvedad de que los receptores de la sensibilidad pueden también alterarse en la etapa de atrofia y degeneración fibrosa que sufren las vejigas atónicas miogénicas. La cistografía, de gran valor para determinar la existencia o no de reflujo vesicouretral, puede mostrarnos una vejiga en árbol de pino, es decir triangular como la atónica neurogénica, pero con el perímetro vesical irregular, pues conserva alguno de los caracteres de la vejiga de lucha que la precedió. La uretrocistografía nos enseña los caracteres de la zona vesicouretral y puede mostrarnos una sobreelevación, una terminación en T de la uretra, un alargamiento de ésta, un ángulo vesico-uretral posterior recto o bien la falta del característico infundíbulo uretral. La cistoscopia hecha con el panendoscopio nos mostrará estas alteraciones de prostatismo con más detalles. La cistometrografía descubrirá a veces que existen contracciones aisladas.

Si las lesiones del músculo no son definitivas recupera su elasticidad y contractibilidad después de un reposo más o menos prolongado, mediante una sonda a permanencia. En estos casos se acostumbra a tomar como límite máximo de espera para concluir sobre la mejoría o no del detrusor, tres semanas. Si antes de ese tiempo la capacidad ha mejorado y han aparecido algunas contracciones, se tratará seguramente de una vejiga atónica miogénica. En caso contrario no podremos sacar ninguna conclusión, pero tampoco seguiremos esperando porque la experiencia enseña que de esta forma no conseguiremos más recuperación. De los dos casos siguientes el primero es una forma típica de vejiga en asistolia, en cambio el segundo presenta caracteres de ambos tipos.

*Historia clínica N° 4043.* — H. C. - Baldomera A. de A. 49 años, argentina, casada. Ingresa al servicio de Urología del Hospital Centenario el 1-Oct.-56 por indicación del Prof.

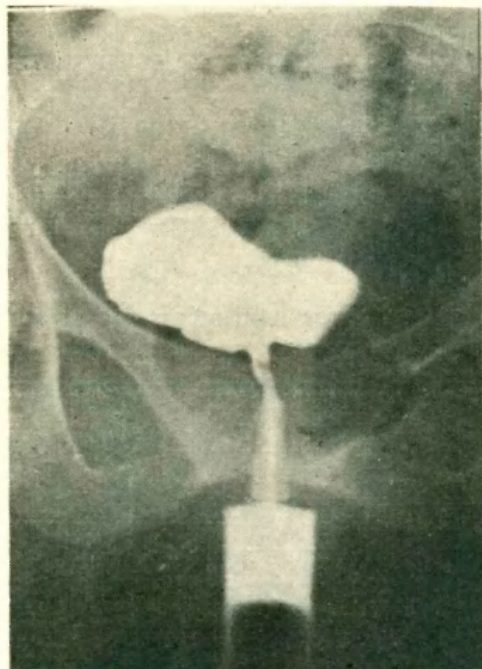


Figura 7

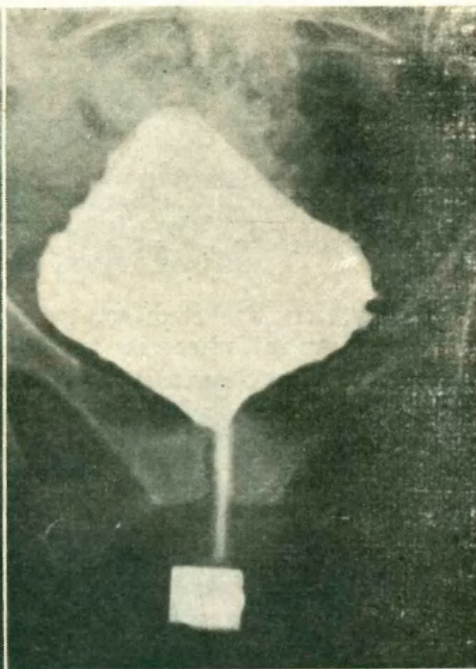


Figura 8

Dr. P. Figueroa Casas. Como antecedentes refiere 2 partos normales y desde hace 4 años diabetes.

*Enfermedad actual:* desde hace 10 meses disuria e incontinencia de orina tanto diurna como en reposo en cama. Tiene además micciones normales.

*Estado actual:* el examen general resulta negativo así como también el examen neurológico que no revela alteración alguna en los reflejos. Punción lumbar negativa.

*Aparato génito urinario:* Matriz en posición intermedia; anexos no se palpan; no se demuestra prolapso. Meato uretral: normal. Uretra: permeable.

*Vejiga:* residuo vesical de 2 lts. *Cistoscopia:* Mucosa vesical discretamente congestiva. Celdas y columnas en bajo fondo. *Cuello:* bien nítido y tal vez engrosado en su hemicircunferencia anterior. *Cistometría:* ha sido practicada después que la enferma ha permanecido con sonda a permanencia durante una semana. Sensibilidad al frío, al calor y a la distensión normal. La curva cistométrica es normal.

*Exploración radiográfica:* *Cistografía:* la toma radiográfica practicada en el momento del ingreso, con la enferma acostada, pone en evidencia una vejiga de bordes regulares, muy distendida. El cistograma obtenido después de la colocación de la sonda a permanencia demuestra un

discreto descenso de la base de la vejiga y un esbozo de embudización del cuello. La uretrografía practicada con la inyección directa de yodolipol a través del meato uretral revela la implantación en T de la uretra en la vejiga y un cuello rígido.

*Evolución:* con el diagnóstico de enfermedad de cuello, se decide practicarle una resección endoscópica del mismo.

*Operación:* 15-10-56. Bajo anestesia general, con el resectoscopio de Stern-McCarthy se practica la resección de un sector del cuello comprendido entre las VIII y X horas. Sonda uretral a permanencia.

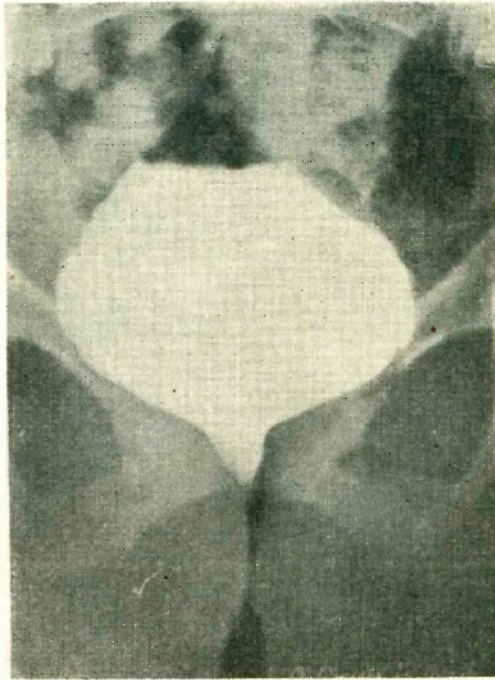


Figura 9

*Post-operatorio:* normal. Se retira la sonda al sexto día. Desde ese momento la enferma no acusa incontinencia; sus micciones son normales. No hay residuo vesical. Una uretrografía pone en evidencia un cuello de aspecto normal. La enferma es dada de alta. Curada (Figs. 7, 8, y 9).

*Historia Clínica Nº 4066.* — H. C. - Fernando C. 67 años, argentino, casado.

Entre sus antecedentes figura una fiebre reumática aguda a los 12 años y una blenorragia tratada con lavajes a los 20 años.

*Enfermedad actual:* hace dos años comienza con disuria, ardor, frecuencia e incontinencia miccional. Al consultar por una epixtaris aprovecha para mostrarle al médico una tumoración en hipogastrio que desaparece con la evacuación, por cateterismo vesical, de 2.700 c.c. de orina. Queda con sonda a permanencia y es remitido a nuestro servicio.

*Estado actual:* enfermo pálido y desnutrido. Arterias endurecidas. Discreto agrandamiento cardíaco. Presión arterial Mx. 15 Mn. 8. Reflejo patelar exagerado, sensibilidad táctil algo embotada en miembros inferiores. Algunos movimientos clónicos breves y contracciones idiomusculares. Diagnóstico del neurólogo: esclerosis en placas incipientes. El dexto del examen clínico fué negativo. *Examen radiográfico:* urograma excretor: ectasia calicial izquierda. *Uretrocistografía:* gran vejiga atónica en árbol de pino. Bordes vesicales bastante lisos, Implantación en T de la uretra. Las imágenes opacas intraprostáticas corresponden a diverticulosis y calcificación



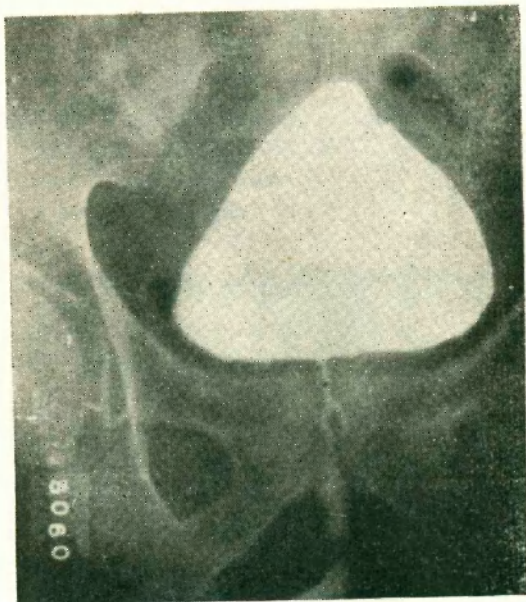


Figura 10

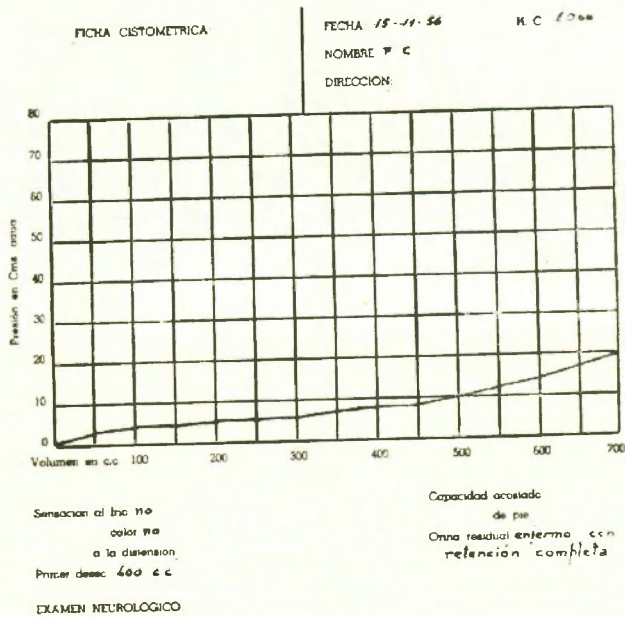


Figura 11

prostática. *Cistoscopia*: vejiga a celdas y columnas, hipertrofia del cuello, divertículos prostáticos. *Cistometrografía*: curva baja como corresponde a una vejiga atónica sin contracciones de ninguna naturaleza (mioneurales o desinhibidas). Capacidad mayor de 700 c.c. *Sensibilidad*: ausente. *Evolución*: se tenía la impresión de que la resección endoscópica iba a mejorar mucho al enfermo y efectivamente fué así; curó su retención y disminuyó el residuo primero a 400 c.c. y luego a 200 c.c. en el último control, al año de ser dado de alta. Si se mantuviera alto el residuo en los próximos controles repetiríamos la resección (Figs. 10, 11 y 12).

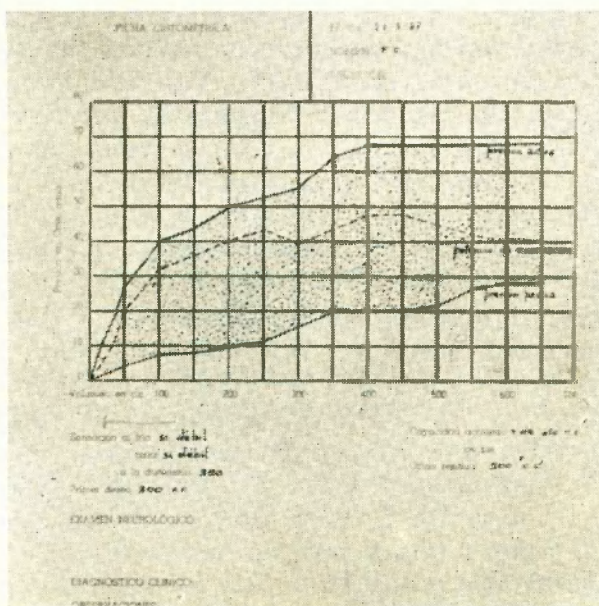


Figura 12

*Tratamiento.* — En nuestros enfermos se practicó la resección endoscópica en los dos casos en que el residuo vesical fué importante y que, además, presentaban netas hipertrofias del cuello. (Tercera y cuarta observación).

La primera observación, que creemos corresponde a un grado intermedio entre las dos subdivisiones de vejigas neurogénicas infranucleares (autónomas y atónicas), fué tratada, con evidente buen resultado hasta la fecha, mediante la estimulación de los músculos perineales, con corriente galvánica pulsátil, a los efectos de provocar una mejor contención. Ocasionalmente se estimuló el detrusor con una droga parasimpático mimética (Doryl), con lo que aumentaba la incontinencia, razón por la cual se suspendió dicho tratamiento. En cuanto a la observación segunda, esperamos la oportunidad de efectuarle una resección transuretral, luego de ver la evolución que sus síntomas nerviosos tomen con posterioridad a la laminectomía descompresiva, a que será sometido dentro de pocos días en el servicio de Ortopedia.

La terapéutica de la vejiga neurogénica difiere según las facies porque atraviesan las lesiones nerviosas. Así en los traumatismos medulares que representan la etiología más común de esta enfermedad, existe una fase aguda de shock medular, donde la vejiga está en retención completa debido a su total atonía. Debe realizarse pues el drenaje vesical. Antes se discutía si debía usarse un drenaje permanente o intermitente, hoy los autores creen que debe ser siempre permanente y sólo difieren en que algunos eligen la vía suprapúbica para tal

fin, y otros, la mayoría, la vía uretral. Queda luego por decidir si el drenaje permanente será abierto o cerrado. En el primer caso el enfermero desconecta la sonda uretral del tubo de drenaje que va al frasco resector de orina, cada dos o tres horas y procede a lavar la vejiga con una solución antiséptica débil. Entraña el riesgo de una más fácil infección y requiere una mayor y responsable atención de los enfermeros. Con el sistema cerrado, en cambio, es más fácil conservar la asepsia y además se puede practicar el drenaje en marea que para muchos autores permitiría evitar la contracción espástica de las vejigas reflejas, que entonces pasarían a integrar el grupo de las vejigas normales neurogénicas de la clasificación de McLellan, con la que el paciente puede desarrollar una vida social casi normal. El drenaje en marea más usado es el de control automático, del que existen varios modelos.

Durante este tiempo se procurará mantener el trofismo de los músculos afectados por la parálisis y la motilidad de las articulaciones. El equipo médico tratante estará integrado por un neurólogo, un traumatólogo y un urólogo.

Deben realizarse además radiografías directas y urogramas para el control del tracto urinario superior. Un ingreso elevado de líquidos, nutrición adecuada y pronta deambulación evitará quizá la formación de cálculos. Ante la evidencia de un reflujo vesicouretral se disminuirá al mínimo la presión del drenaje en marea o se lo suspenderá definitivamente. Los antisépticos urinarios se administrarán cuando los síntomas sugieran una infección urinaria. La actividad refleja del detrusor, evidenciada a través de las contracciones no inhibidas indica el momento de pasar a una forma más activa de tratamiento. Para llegar a este punto generalmente han pasado, en los parapléjicos, de tres a seis meses. Se pueden tomar dos conductas terapéuticas: o bien se sigue por un tiempo más con el drenaje en marea y se espera que las lesiones nerviosas se estabilicen para efectuar un tratamiento activo quirúrgico, o bien se insiste con el siguiente *tratamiento conservador*: propiciado por la escuela de Munro y colaboradores se realiza con el mismo dispositivo del drenaje en marea pero aumentando progresivamente la cantidad de líquido introducido en la vejiga y procurando que la descarga del mismo se realice con la colaboración del enfermo, quien deberá tratar de orinar a través del catéter. Durante un mes esto se realiza en las horas del día, dejándose a la noche un drenaje continuo o en marea. Al mes siguiente, recuperada gran parte de la capacidad vesical, se procede a entrenar la vejiga también durante la noche. Luego se retira el drenaje, y si hubo buena colaboración de parte del enfermo y el carácter de las lesiones nerviosas (lesiones incompletas de los segmentos medulares torácicos superiores y medios) favorece el resultado, es muy posible que el paciente logre condicionar su micción a las conveniencias de tiempo y lugar. Las drogas para y ortosimpaticomiméticas se darán de acuerdo a las necesidades.

*Tratamiento activo quirúrgico*: propiciado por Emmet, Thompson y Nourse (Shoemaker y Long) (13). *Indicaciones*: estabilizada la lesión nerviosa y después del fracaso de todas las formas de tratamiento conservador se está con derecho a aconsejar el tratamiento quirúrgico. Los mejores resultados se obtienen cuando: las lesiones son lumbares, la vejiga es de tipo autónomo, existe un residuo vesical manifiesto, se puede poner en evidencia el engrosamiento del cuello (resultado de la hipertonia del músculo asociado o no a una hipertrofia adenomatosa) y existe un buen tonismo de los músculos abdominales anteriores (Emmett 10, 11). *Procedimientos*: como para lograr un buen

balance entre los mecanismos de contención y evacuación de la orina en estos tipos de vejiga, sólo han demostrado ser eficaces dos de los procedimientos quirúrgicos preconizados, nos referiremos exclusivamente a ellos. Se trata de la resección endoscópica, y de la sección bilateral de los pudendos previo bloqueo diagnóstico. Ambos procedimientos tienden a debilitar el "esfínter urinario" de Emmett (vale decir, el cuello vesical, el esfínter externo y los músculos del periné).

La resección endoscópica debe realizarse aun cuando no sea muy evidente la hipertrofia o esclerosis del cuello. Se hará con cierta cautela pues es preferible repetir la resección a dejar al paciente con una incontinencia. Sus resultados son en general buenos.

La sección bilateral de los pudendos, previo bloqueo diagnóstico, es hasta cierto punto complementaria del procedimiento anterior y tiene por objeto debilitar el esfínter externo. Bors (14) describe buenos resultados.

Para finalizar con el tratamiento diremos que se están ensayando algunas técnicas basadas en la reconstrucción parcial de la vejiga neurogénica con asa de intestino aislada y con el objeto de mejorar la capacidad de algunas ha podido comprobar una adaptación tan perfecta de la neovejiga intestinal pequeñas vejigas de este tipo (Cibert y Durand) (12). Experimentalmente se que algunos autores se preguntan si no es posible reemplazar el nervio autónomo de un órgano por el de otro, siempre que el tejido receptor sea transplantado con él. (Shoemaker y Long, ya citado).

#### BIBLIOGRAFÍA

1. *Sala de Pablo J.* — "Neurocirugía vesical", 1ª ed. Tall. tipográficos de la Casa de la Observación. Soria.
2. *Mc Llellan Frederick, C.* — "The neurogenic bladder". Charles C. Thomas. Publisher Springfield, Ill.
3. *Ercole Ricardo.* — "Incontinencia de orina en la mujer". Tema oficial del VI Congreso Americano y III Argentino de Urología.
4. *Emmett, J. L.* — "Neuromuscular disease of the urinary tract" in "Urology" editated by M. Campbell, vol. 2, 1954. W. S. Saunders. Co. Philadelphia.
5. *Irazu, J.* — "Distonías vesicales". Rev. Arg. Urol. 18:257, 1949.
6. *Irazu, J. y Nolasco J.* — "Cistotonometría". Su contribución al estudio de las lesiones obstructivas del cuello vesical. Rev. Arg. Urol. 17:385, 1948.
7. *Irazu, J. y Sánchez, R.* — "Vejiga atónica miogénica por barra obstructiva del cuello". Rev. Arg. Urol. 22:27, 1953.
8. *Irazu, J., Vicchi, M. F. y Canónico, A. N.* — "Vejiga neurogénica post-proctosigmoidectomía por cáncer". Rev. Arg. Urol. 17, 1951.
9. *Ney, Ch., Duff, J. and others.* — "Cysto-urethrography: its role in diagnosis of neurogenic bladder". J. of U. 63:640, 1950.
10. *Emmett, J. L.* — "Transurethral resection in treatment of true and pseudo cord bladder". J. of U. 53:545, 1945.
11. *Emmett, J. L.* — "Urinary retension from imbalance of detrusor muscle and vesical neck: treatment by transurethral resection". J. of U. 73:642, 1955.
12. *Cibert, J. y Durand, L.* — "The treatment of certain cases of neurogenic bladder by substitute ileocystoplasty". Brit. J. Urol. 28:301, 1956.
13. *Shoemaker, W. C. and Long, D. M.* — "Experimental studies on reconstruction of neurogenic bladder". J. of U. 76: 150, 1956.
14. *Bors, E., Comarr, A. E. and Moulton, S. H.* — "The role of nerve in the management of cord bladders". J. of U. 63:653, 1950.