

UNA OBSERVACION DE TUMOR CONJUNTIVO MALIGNO DE TESTICULO EN UN PACIENTE ANCIANO

Por los Dres. RAUL J. BORZONE y ERNESTO LIENARD

En los primeros días de noviembre de 1957 nos consulta el señor V. D., italiano, casado, de 83 años de edad, hombre de campo de la provincia de Buenos Aires. Nueve años atrás, uno de nosotros (E. L.) le trató con radioterapia un carcinoma laríngeo, comprobado histológicamente por biopsia, del cual el paciente se mantiene curado. En el momento actual nos viene a ver pues desde un año atrás, por lo menos, ha notado aumento de tamaño del contenido escrotal izquierdo, indoloro al comienzo; pero que últimamente le molesta por su peso y su volumen, dificultando sus tareas de campo y especialmente el montar a caballo. Sus antecedentes urogenitales son negativos, desde el punto de vista infeccioso o traumático. Estado actual: paciente bien nutrido, con excelente estado general físico y psíquico. Arteriosclerosis e hipertensión, controlada ésta con tratamiento por Serpasol, Mx 16, Mn 9 en el momento del examen. Este no revela alteraciones respecto de riñones, uréteres, vejiga, próstata ni uretra. La bolsa derecha y su contenido de caracteres conservados. La bolsa izquierda, en cambio, está enormemente aumentada de tamaño, que llega al de un pomelo grande, con escroto de pliegues borrados, surcado por venas algo dilatadas, de contenido sólido, abollonado, de consistencia dura, con zonas altas renitentes, pesado, poco doloroso y con transluminación positiva sólo en las zonas superiores de consistencia renitente, en tanto que el resto es opaco. El cordón está engrosado, del calibre de un dedo pulgar, a expensas de sus elementos vasculares, hasta un par de centímetros del orificio inguinal superficial. Exámenes de laboratorio: Orina: Amarillo claro, ligeramente turbia, escaso sedimento, reacción ácida, densidad 1020, cloruros 7,9‰, úrea: 17,8 g‰, fosfatos 1,4 g‰, proteínas: no, glúcidos: no, cuerpos biliares: no. Microscopía de sedimento: escasas células, escasos leucocitos normales, escasos uratos amorfos. Sangre: Glóbulos rojos: 4.680.000/mm³. Glóbulos blancos: 7.000. Fórmula leucocitaria: N:68‰: E:1; B:1, L:28; M:2‰. Eritrosedimentación: 8 mm - 10 mm. Azoemia: 0,40. Glucemia: 1 g‰. Tiempo de coagulación: 5 m, tiempo de sangría: 1m 10 s. Reacciones de Wassermann y Kahn: negativas. Reacción de Galli-Mainini: negativa.

Con diagnóstico presuntivo de tumor de testículo izquierdo, se indica tratamiento quirúrgico, que se realiza el 14-XI-57. Cirujano: Dr. Borzone. Anestesia general. Incisión inguinoescrotal izquierda. Liberación previa del cordón inguinal a la salida del orificio inguinal superficial donde tiene calibre normal, reseándolo entre dos ligaduras. Se va enucleando luego la gran masa epidídimo-testicular con sus envolturas, encontrando buen clivaje, ligando gruesas venas vermiformes que surcan la superficie fibroso-eritroides. A simple

vista esa masa presenta un aspecto netamente tumoral, con zonas superiores translúcidas de derrame vaginal. Hecha la ectomía "in toto", se completa la hemostasia de la cavidad escrotal y se sutura en dos planos, dejando sulfamida en polvo y drenaje laminar. El postoperatorio fué tranquilo con el único contratiempo de una colección hemática escrotal que supuró durante unos días y el paciente salió del Sanatorio al décimo día de operado, para iniciar de inmediato el tratamiento radioterápico.

Anatomía Patológica. Este estudio, realizado por el profesor Monserrat, informa: Voluminosa tumoración testicular, del tamaño de un pomelo, dura, compacta, de superficie lisa, surcada por venas subalbugíneas engrosadas. Su corte medio sagital presenta una superficie compacta, blanquecina con algunos

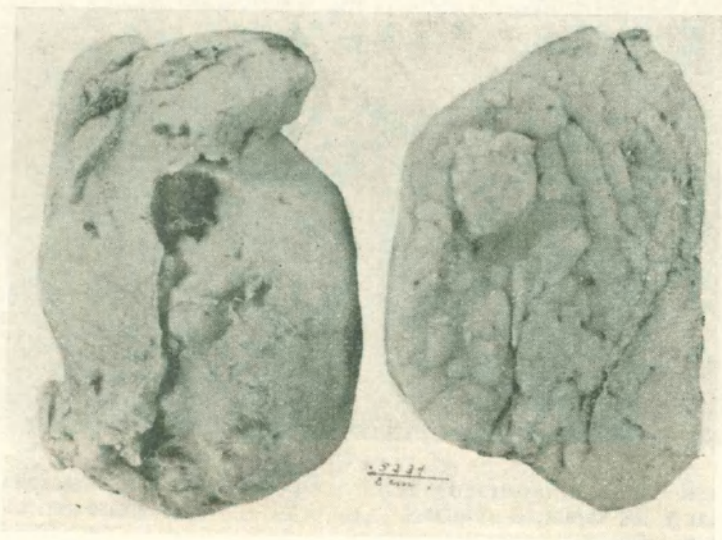


Fig. 1. — Aspecto macroscópico de la pieza operatoria mostrando el aspecto blanquecino y difuso del tumor.

focos de necrosis. Esta tumoración se extiende a todo el dídimo, epidídimo y cordón inguinal hasta las proximidades de la sección quirúrgica. (Fig.-1). En todas las zonas descritas, las características son las mismas. Se obtienen trozos de estas regiones, incluyéndose en parafina y coloreándose con hematoxilina-eosina, tricrómico de Masson y métodos argénticos. En todos los preparatos el retículo es muy escaso e irregularmente distribuido entre las células.

Diagnóstico: Histiocitoblastoma Indiferenciado Maligno

El tratamiento radioterápico postoperatorio, realizado por el Dr. Lienhard, se efectuó de la siguiente manera: 6250 r en ganglios lumboaórticos, región infraumbilical y 6250 r en ganglios lumboaórticos, región supraumbilical. Se hicieron 55 aplicaciones con una dosis diaria de promedio de 250 r. Los factores empleados fueron: 180 Kv., 10 mA., filtro 1mm. de cobre. Campos de 10 x 20 cm. Distancia foco-piel: 50 cm. La tolerancia fué muy buena.

El paciente terminó el tratamiento radioterápico el 14-III-58. Lo hemos visto el 3-V-58, con excelente estado general y local, asintomático. La piel irradiada se presenta en muy buenas condiciones, con pigmentación apenas perceptible.

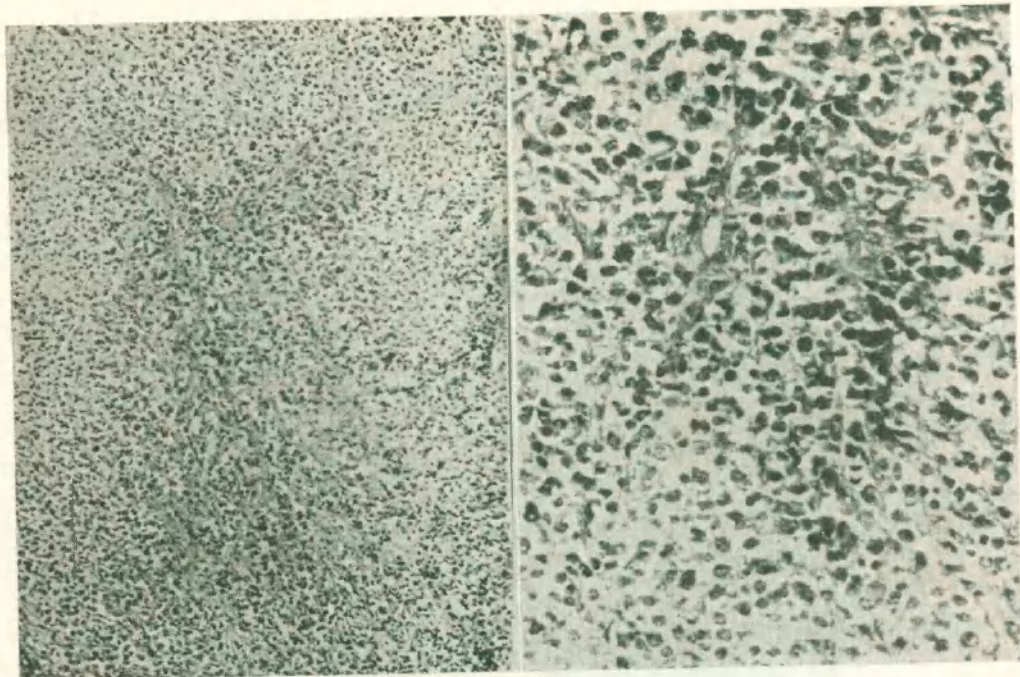


Fig. 2. — Aspecto tumoral mostrando la fina trama reticular y los caracteres celulares.

Fig. 3. — Células tumorales redondeadas con escaso retículo.

COMENTARIOS

Presentamos este caso de tumor testicular, doblemente raro por su variedad histológica: tumor conjuntivo indiferenciado maligno y por la avanzada edad del paciente, 83 años. Es también interesante señalar el terreno neoplásico del portador, que nueve años antes fué irradiado por un carcinoma laríngeo, con óptimo resultado ya que se mantiene curado. En un principio pensamos que pudiese haber una vinculación entre el tumor antiguo y el actual; pero el estudio histológico nos obliga a considerar los dos entidades diferentes. También es digno de mención el excelente estado general del enfermo, a pesar de esta patología neoplásica reiterada.

RESUMEN

Se presenta un caso de tumor conjuntivo indiferenciado maligno de testículo izquierdo, en un paciente de 83 años. Se describe el tratamiento quirúrgico-radioterápico del mismo. Se continúa observando la evolución, hasta ahora de seis meses, favorable por el momento.

Dr. Rebaudi L. — La relación que el Dr. Borzone buscaba entre el tumor laríngeo y el testicular, existe, precisamente en el terreno del sujeto. Yo recuerdo que ya en época de mi padre, éste consideraba al cáncer como una enfermedad general del organismo. Tuvo justamente un caso de epiteloma de pene, al que realizó una emasculación total, con gran desagrado del paciente. Este murió luego de un sarcoma de pulmón.

Dr. Borzone. — Estoy de acuerdo con el concepto del Dr. Rebaudi, ya que, por definición el cáncer es una enfermedad general del organismo. Me refería en el trabajo a una relación directa de causa a efecto, o sea a la posibilidad de una metástasis a distancia en el tiempo. Justamente la rareza que era antes la coexistencia de cánceres de distinta hoja en un mismo enfermo, ya no lo es tanto. Recuerdo un caso de Trabucco, operado de epiteloma renal a células claras, que al tiempo de operado hizo una aparente recidiva en la cicatriz: la biopsia demostró un sarcoma. Agradezco el aporte del Dr. Rebaudi.