

CALCIFICACION DEL CONDUCTO DEFERENTE: DOS CASOS

Por el Dr. NAHUM GOREN

Entre las manifestaciones patológicas del conducto deferente, la calcificación del mismo constituye un fenómeno de rara observación cuyas dificultades diagnósticas suelen ser de importancia.

Es así cómo O. S. Lowsley y E. G. Kirwin (4) en una cuidadosa investigación de la literatura recopilan 32 casos hasta el año 1939, incluido uno personal. Marks y Ham (1) describieron 9 casos descubiertos radiológicamente y Janker (1) halló sólo 2 casos en 1.000 urografías.

En nuestra búsqueda no hemos hallado en la literatura autóctona comunicaciones de este tipo; pues las calcificaciones observadas y publicadas se refieren a quistes calcificados del deferente, que no tienen conexión con la patología que nos ocupa.

La calcificación del deferente se clasifica según Kretschmer (1) en: 1, senil y 2, tuberculosa.

Otros autores la dividen en forma más amplia en: 1, inflamatoria y 2, no inflamatoria.

La forma *inflamatoria* de la calcificación del conducto deferente es consecutiva a una infección inflamatoria crónica tal como la tuberculosis, gonorrea prolongada, deferentitis de naturaleza crónica.

Esta forma se observa en jóvenes, así tenemos casos descriptos en personas de menos de 30 años de edad.

La calcificación *no inflamatoria* se presenta en ancianos y probablemente es debida a cambios seniles de la capa muscular. Gran porcentaje de estos enfermos presentan antecedentes de arteriosclerosis y diabetes.

Marks y Ham (5) encontraron diabetes en 6 de sus 9 casos, en 5 el proceso va asociado a arterioesclerosis.

En 60 casos revisados por Wilson y Marks (5) 56 tienen antecedentes diabéticos; 53 asociados con arterioesclerosis y 27 con retinitis.

En general la calcificación del deferente es asintomática, puede existir una historia de dolor, cólico espermático o hematuria que de ningún modo son patognomónicos. Estos síntomas se deben a una disminución de la luz del deferente.

Esta afección se descubre generalmente por tacto rectal o al practicar un examen radiográfico a causa de algún otro proceso o durante la operación (prostatectomía o la autopsia).

En caso de duda diagnóstica se la confirma con la vasografía.

Observaciones personales. — En el estudio de rutina de nuestros enfermos hemos tenido oportunidad de descubrir radiográficamente dos exponentes típicos de calcificación del conducto deferente.

Considerando que su excepcional incidencia confiere a esta observación caracteres de *curiosidad científica*, presentamos esta sintética comunicación que además puede ser de utilidad para la orientación diagnóstica futura.

Las historias clínicas corresponden a:

Caso I. — (Cedido gentilmente por el Dr. Arditi).

P. S. de 59 años; Consulta por dolor lumbar y poliartralgias de antigua data.

Entre sus antecedentes de importancia merece mencionar: diabetes desde 1936 con glucemias entre 1.60 y 2.80 ‰. Niega venéreas, no hay antecedentes tuberculosos.

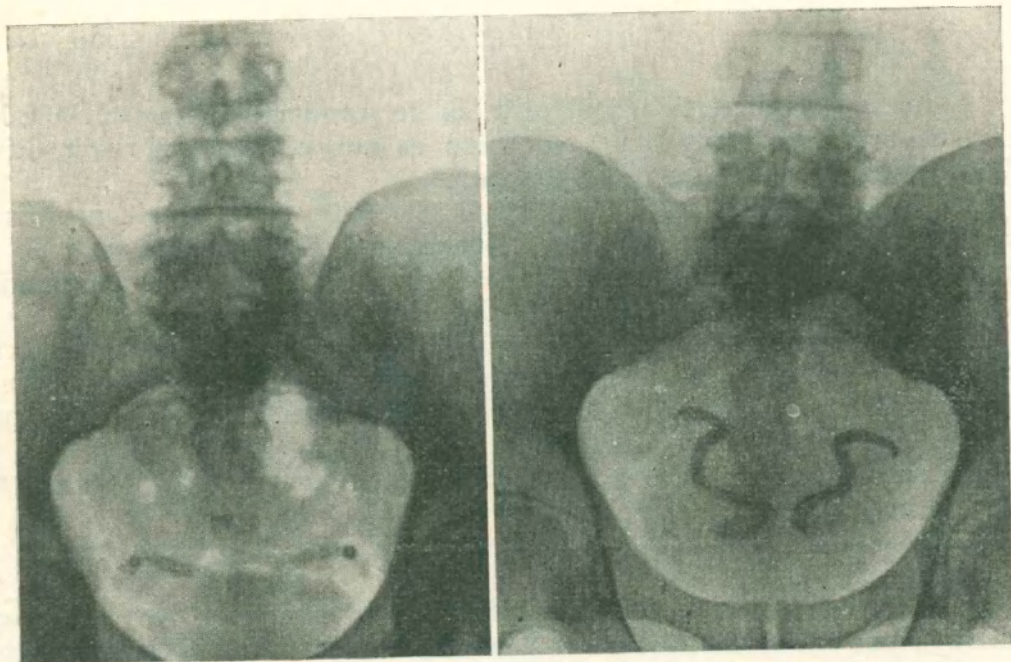


Figura 1

Figura 2

Examen general: Bien constituido. Tensión arterial 150/100. Dolor a la presión de las apófisis espinosas dorsales y lumbares. El resto del examen no arroja ningún dato de importancia.

Exámenes complementarios: Radiografía de tórax: aorta ateromatosa y desenrollada.

El estudio radiográfico (Fig. 1), del árbol urinario no refleja ninguna particularidad, pero llama la atención una imagen alargada, opaca a los rayos X, bilateral, en el área de la pelvis ósea, simétrica, de forma canalicular, que se extiende transversalmente desde la espina ciática hasta casi la línea media, perdiéndose a este nivel en el borde superior de la vejiga. Se interpreta esta imagen como el deferente calcificado en su porción yuxtaterminal, observándose también una imagen anular en su porción más externa, índice del aspecto del conducto en su plano transversal.

Este aspecto radiológico es similar al expuesto por observaciones recopiladas por nosotros, lo que permite establecer el diagnóstico de calcificación de ambos deferentes.

El diagnóstico diferencial podría plantearse con calcificación vascular y litiasis ureteral pelviana.

La situación anatómica y el curso de la porción intrapélvica del conducto deferente difiere del de los vasos en la pelvis masculina, lo que facilita su reconocimiento en este trayecto.

En caso de calcificación de la arteria pudenda interna se nota su nacimiento en la hipogástrica y después de cruzar el orificio obturador se divide en dos ramas terminales: la arteria cavernosa y la arteria dorsal del pene.

La arteria testicular paralela al deferente en el orificio inguinal puede ser diferenciada por su origen en la aorta.

Caso 2. — B. A. de 55 años. En el mes de Octubre de 1955, concurre a nuestra consulta por hematuria espontánea y asintomática. Discreta polaquiuria a predominio nocturno. Disuria inicial. En sus antecedentes personales merece destacarse: diabetes mellitus desde hace 20 años, mal controlada.

El enfermo se automedica con insulina y régimen.

Coroiditis diabética, por lo cual va perdiendo paulatinamente la visión.

Niega venéreas.

Entre los datos más importantes al examen general del enfermo destacamos: Discreto edema generalizado.

Corazón: Se percute dentro de los límites normales, tensión arterial 14/9. Pulso regular, rítmico, 70 por minuto.

Aparato respiratorio: clínicamente normal. Abdomen blando depresible, no hay puntos dolorosos. Hígado y bazo no se palpan.

Examen del aparato génito urinario: Uretra permeable.

Vejiga no hay residuo. Orina: intensamente hematurica. Próstata: discretamente aumentada de tamaño, al tacto rectal; surco medio borrado, renitente, bordes netos, superficie lisa

Cistoscopia: Capacidad conservada, mucosa columnizada. Cuello levantado, Marion positiva bilateral.

Exámenes complementarios: Glucemia 2.94 ‰; uremia 0.53 ‰. En el análisis de orina transcribimos los datos más importantes. Densidad 1018, Albúmina 2,5 gr., Glucosa 18,5 grs. En el sedimento se observan leucocitos y hematíes.

El estudio radiográfico del árbol urinaro (Fig. 2) no refleja ninguna particularidad, pero llama la atención una imagen opaca a los rayos X en el área de la pelvis ósea, bilateral, simétrica, de forma canalicular, estando su borde externo en la parte media de la escotadura ciática y describiendo una S, se visualiza en un plano posterior, a la sombra vesical, terminando en la línea media.

Las consideraciones diagnósticas y diagnóstico diferencial de este proceso, para no entrar en la repetición, son los mismos que para el caso anterior.

COMENTARIOS

Presentamos 2 casos de calcificación del conducto deferente: que además tiene entre sus antecedentes un padecimiento de diabetes mellitus con lesiones osteoarticulares en el primer caso y coroiditis síndrome de Kimnestiel y Wilson y adenoma de próstata, en el segundo caso, lo que viene a confirmar una vez más la teoría sostenida por Wilson y Marks (5) que esta afección se la puede considerar como una complicación específica de la diabetes.

Podemos clasificar nuestros enfermos entre las calcificaciones seniles o no inflamatorias.

Consideramos que su rara observación permite incluir a la calcificación del conducto deferente en la categoría de las curiosidades científicas, reconociendo, por otra parte, su relativo valor patológico. Sin embargo deben ser tenidos en cuenta la sintomatología y, sobre todo, su aspecto radiológico para el diagnóstico de casos similares..

RESUMEN

El autor presenta 2 casos de calcificación del conducto deferente, curiosidad científica, que constituye generalmente un hallazgo radiológico.

BIBLIOGRAFIA

1. *Andersen P. E.* — Acta Radiol 34, 89/95. July-Aug. 50
 2. *Bianchini A.* — Calcification of the vas deferens. Arch de radiol to 6. 228/1930.
 3. *George S.* — Calcification of the vas deferens and the seminal vesicle. J.A.M.A. Tomo 47, 103/1906.
 4. *Lowsley O. W., Kirwin G. E.* — Calcificación del conducto deferente. ampollas o vesículas seminales. Tomo 1, 541/1945.
 5. *Wilson G. L., Marks G. H.* — Calcificación: relation to diabetes mellitus and arteriosclerosis New England y Med. 245/321/325. Aug. 30. 51.
-