

RIÑÓN POLIQUISTICO Y CARCINOMA PAPILIFERO

Por los Dres. MARIO F. VICCHI y MEDARDO VARGAS S.

Deseamos referirnos a un caso de riñón poliquístico y cáncer encontrado en un paciente operado por nosotros. La bibliografía sobre el tema no es abundante y tan sólo podemos hacer algunas pocas citas; sin duda como esta enfermedad es poco tributaria de la cirugía muchos casos deben pasar desapercibidos ya que el diagnóstico clínico de la coexistencia de estas dos enfermedades es muy difícil y no hemos leído que en ningún caso se haya hecho diagnóstico si no con la pieza operatoria, en nuestro paciente pensamos en un proceso pionefrótico ya que la existencia de pus, anulación casi total de la función de ese lado y la existencia de cavidades nos hizo plantear la intervención quirúrgica haciendo el diag. definitivo por el examen de la pieza y la anat. pat. de la misma.

Trabuco cita la posibilidad de que tumores disiembrionoplástico cuando llegan a la edad adulta pueden hacer deg. poliquística, Malazes y Lejard citados por Marión consideran al riñón poliquístico como una forma de evolución de ciertos neoplasmas como por ejemplo el epiteloma mucoide.

Como sabemos la indicación quirúrgica en esta enfermedad es la excepción, ya que se trata en general de un proceso bilateral y justamente una de las indicaciones es cuanto coexiste con un cáncer del riñón, la mayoría de los autores tienen este criterio hacen referencia al tema pero no se extienden en otras consideraciones sobre frecuencia, etc., por lo cual pocos son los datos que podemos aportar (Dodson, Hugh Cabot, Boeminghaus, Lowsley, etc.).

En la literatura revistada hemos encontrado 2 casos descriptos por Gerald Schwiebinger y C. V. Hodges se trataba de quiste solitario y cáncer uno era un carcinoma papilar y el otro adenocarcinoma.

En la Rev. Arg. de Urol. en los números que poseemos no hemos encontrado referencias al tema.

Resumen de H. Clínica. — Hospital Oxford, Venezuela. Ingresó 18 de junio de 1957. J. T., 33 años, yugoslavo. Como antecedente de interés diremos que el enfermo tuvo en varias oportunidades dolores de tipo cólico renoureteral izquierdo haciendo siempre tratamiento sintomático. Hace 4 meses concurre a nuestro Hospital. Con intenso dolor lumbar izquierdo. Albuminuria discreta y la U. I. nos muestra muy pobre eliminación del contraste por el riñón izquierdo, observándose evidentes cavidades dilatadas. El enfermo no acepta el criterio de hacer estudio endoscópico y cateterismo ureteral.

Reingresa el 22 de octubre de 1957. Con dolor tipo cólico renoureteral izquierdo, fiebre, persiste la deficiente eliminación por el R. I., lado derecho sin alteraciones llamativas.

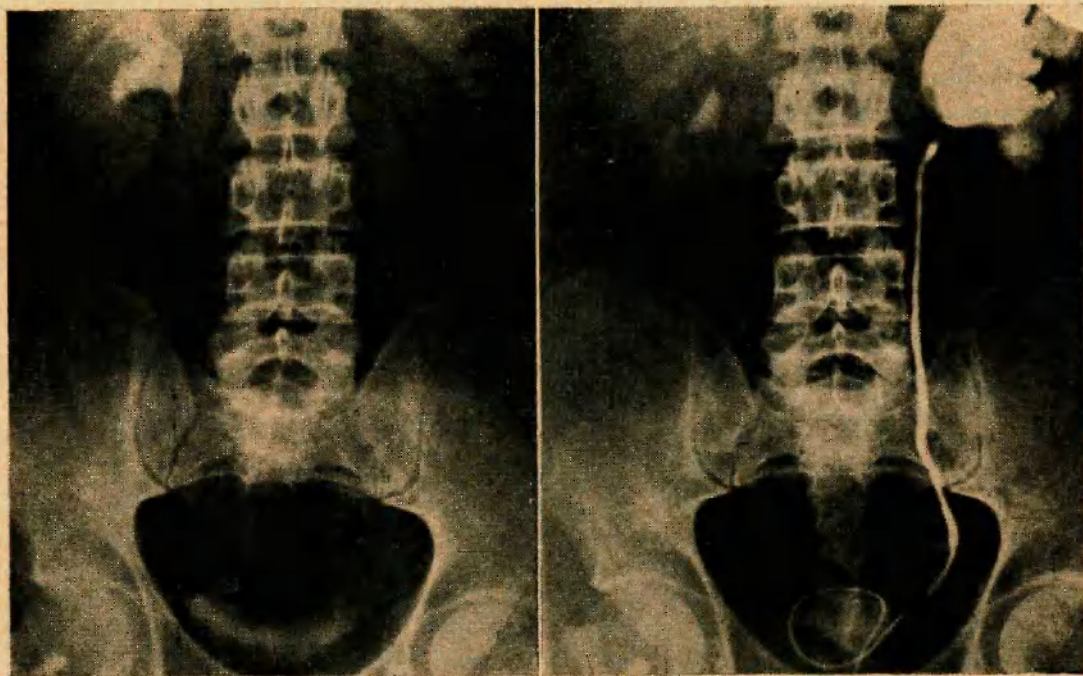
Cistoscopia: no se observa lesión orgánica vesical.

Urétero-pielografía retrógrada izquierda. Manifiesta distensión de la pelvis y con algunas cavidades muy dilatadas.

26 de octubre de 1959. Anestesia raquídea continua. Cirujano: Dr. Vicchi, Ayudante: Dr. Vargas. Nefrectomía típica. Post-operatorio sin incidencias.



Pieza operatoria: Se observa numerosos quistes; macroscópicamente era un típico riñón poliquístico. Algunas cavidades en pleno parénquima.



U. I.: Mala eliminación del contraste lado izquierdo. Se esbozan algunas cavidades.

Urétero-pielografía retrógrada izquierda. Gran dilatación de la pelvis y cavidades intraparenquimatosas. Quistes abiertos en pelvis.

Resumen: dada la escasez de la literatura sobre el tema que hemos encontrado creemos que es un problema poco frecuente que merece ser destacado y que generalmente el diag. clínico es muy difícil de hacer siendo la mayoría de los casos hallazgos fortuitos.

Examen ant. Pat. N° 46531 del Servicio de Anat. Pat. del Ministerio de Sanidad y A. Social. Caracas - 13 de nov. de 1959.

"Carcinoma Papilífero y riñón poliquístico".

Comentario: La colaboración de los Dres. Mario F. Vicchi y Medardo Vargas es de rarísima observación ya que esta complicación o asociación ha sido vista solo en un 2% de las poliquistosis renales.

Melicow y Gile sobre una revista de la literatura encontraron sobre 14155 ingresos en Urología: 77 casos de poliquistosis, 146 carcinomas de riñón y un solo caso de ambas enfermedades asociadas. En 1934 Walters y Braachs encontraron 3 casos de carcinoma sobre 85 poliquísticos.

Su diagnóstico es difícil ya que el aumento de tamaño del órgano, el dolorimiento en algunas oportunidades y la hematuria en un 15% son síntomas comunes a ambas enfermedades.

Este trabajo tiene el mérito de llevar a la memoria de los consocios la idea de la complicación ante una hematuria persistente en casos de poliquistosis.

Es de lamentar la ausencia de microfotografías ya que las fotografías de la pieza operatoria, no es todo lo ilustrativa que hubiera sido de desear.