

Sociedad Argentina de Urología

6. Sesión científica ordinaria - 27 de octubre de 1960.

Presidente: Dr. Luis María Brea

Secretario: Dr. Juan A. Goldaracena

Servicio de Urología Hospital Alvear. Jefe: Prof. Dr. Rodolfo Mathis

QUISTES SEROSOS DEL RIÑÓN

Por el Dr. HECTOR GUSTAVO BERRI

Esta comunicación tiene por objeto presentar al seno de esta Sociedad, una observación de dos formaciones quísticas de riñón: sérosa una, hemática la otra.

El paciente Z. L. I., 66 años, chileno. Residente en Comodoro Rivadavia. Concorre a la consulta el 8 de octubre de 1955.

Antecedentes hereditarios y familiares: sin importancia.

Antecedentes personales: sin importancia.

Enfermedad actual: Desde hace dos años dolor en región lumbar izquierda de carácter sordo sin irradiación. El 20 de setiembre de 1955, aparece una hematuria total con coágulos; éste síntoma se acompaña de polaquiuria diurna y nocturna, ardor al fin de la micción. La hematuria aumenta hasta llegar a constituir un cuadro de retención aguda, que obliga al paciente a consultar en el lugar de residencia un facultativo, que lo cateteriza, dejándole la sonda a permanencia y enviándolo de inmediato a ésta Capital.

Examen clínico: Sujeto bien constituido. Regular estado general. Mucosas pálidas. Boca descuidada.

Aparato respiratorio: Semiológicamente normal.

Aparato circulatorio: Tonos normales en los cuatro focos. Pulso: frecuencia 100 por minuto, igual, regular, rítmico. Presión: Mx. 15, Mn. 10.

Abdomen: Globuloso, simétrico. Excursiona con la respiración. Hígado y bazo: sin particularidad.

Aparato urinario: Esfera urológica superior: Riñón izquierdo, a la palpación aumentado de tamaño, doloroso, de superficie irregular, que pelotea y desliza con los movimientos respiratorios. Riñón derecho, no se palpa.

Puntos reno-ureterales dolorosos en el lado izquierdo. Indoloros en el lado derecho.

Esfera urológica inferior: Genitales normales. Próstata y vesículas seminales: sin particularidad. Hematuria con coágulos. Uretra calibre conservado.

Endoscopia: Buena capacidad. Cuello plano. Mucosa sana. Meatos normalmente implantados. En el meato ureteral izquierdo se vé eyacular orinas rosadas en forma continua, en el meato ureteral derecho se observa eyaculación de orinas claras rítmicamente.

Los análisis de laboratorio no dan datos de interés, las reacciones específicas de la hidatidosis son negativas.

Radiografía simple de árbol urinario: Lado derecho: Silueta renal en posición y caracteres normales. Lado izquierdo: Imagen renal derecha aumentada de tamaño en todos sus diámetros, descendida.

Urograma de excreción: Lado derecho: Buena función renal. Lado izquierdo: Buena

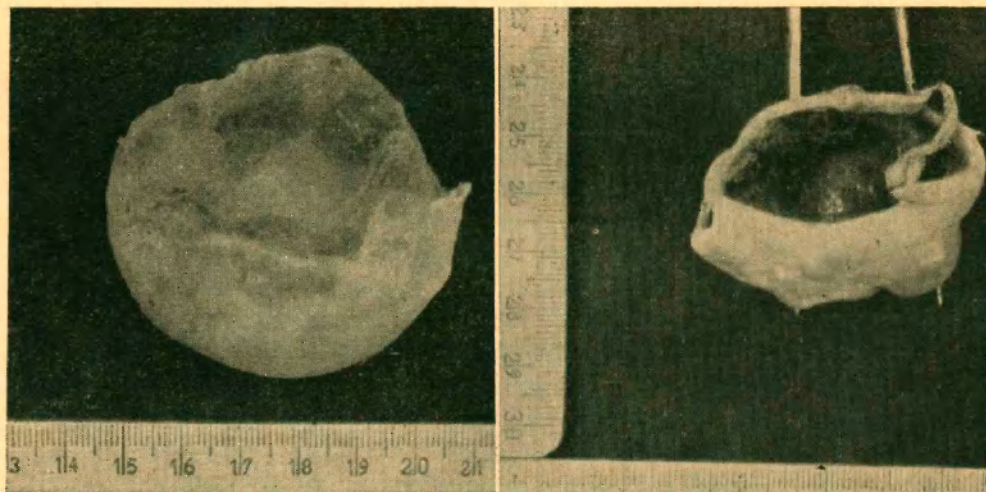


Figura 1

Figura 2

función renal, aparente deformación del cáliz inferior, se observa a nivel del polo inferior una imagen de bordes lisos que ocupa gran parte de la misma.

Operación: 5 de diciembre de 1955.

Incisión de Israel amplia en el lado izquierdo, se aborda la loge renal, encontrándose una gran masa, que se libera con alguna dificultad en su extremo superior. Se exterioriza un gran riñón constituido por una tumoración del tamaño de una mandarina en el polo




Figura 3

superior de superficie lisa, brillante y transparente, con plano de clivaje que permite la enucleación "in toto", dejando una zona de implantación sangrante, donde se realiza hemostasia. A nivel del polo inferior, se comprueba otra tumoración, tamaño de una ciruela, de pared más espesa y que igualmente se la reseca, esta vez en su porción extra renal,

respetando su inserción, sutura hemostática del borde de implantación. Colocación del riñón en la loge. Sutura de los distintos planos y piel.

Post-operatorio: Muy bueno. Alta el 12 de diciembre de 1955.

Biopsia: (Dr. Rapaport): Quiste seroso y quiste seroso hemático de riñón.

El quiste seroso está compuesto por una membrana conectiva, en el cual las fibras conectivas tienen una dirección circular. En algunos campos se encuentran fibroblastos dispuestos en haces paralelos, mientras que en otros, ya existe franca colagenización, a veces hialinosis. El estrato inferior muestra una fila continua fibroblástica, de aspecto endotelioide, aplanado por compresión del contenido seroso. La periferia del quiste, muestra en algunos puntos restos del parenquima renal micrométricos, del cual está perfectamente aislado.

El quiste seroso hemático, en su aspecto general, presenta una constitución semejante al anterior, salvo que se encuentran coágulos sanguíneos en su interior y en una zona un comienzo de organización a partir de la membrana endotelioide, el cual se presenta ulcerado y esfacelado. La periferia de la cápsula quística es, asimismo, asiento de infiltración linfocitaria, que adopta por campos la forma terebrante. El parenquima renal que circunda al quiste, muestra zonas de atrofia y bandas de tejido conjuntivo colágeno, que a forma de bridas separa áreas de tejido renal. Existe una tendencia fibrosa de organización alrededor de este quiste, que ancla el mismo al parenquima. Algunos tubos se encuentran dilatados y otros glomérulos se ven esclerosos, por reemplazamiento del ovillo endotelial por una densa proliferación fibrosa.

Comentarios: Si se examina la Bibliografía Nacional, sobre quistes serosos del riñón, se revela que desde el año 1903, en que aparece la primera publicación de A. F. Ortiz, hasta el año 1944 que D. Colillas, J. Irazu y A. Pujol hacen un interesante puesta al día del tema, se recopilan unos 35 casos; a partir de entonces y hasta la fecha, se han descrito unas 20 observaciones más.

Al observar los procedimientos quirúrgicos, se comprueba una evolución hacia la cirugía conservadora, que hoy día es posible realizarla, teniendo en cuenta los adelantos de la misma.

En el tratamiento del quiste seroso del riñón, se debe seguir el aforismo de Chevassu: "Es necesario practicar la extirpación del quiste y nada más".

Como métodos terapéuticos conocidos se pueden citar:

1º) La punción, técnica efectuada a ciegas que no da solución definitiva a la lesión, no obstante, es un método a tener en cuenta, ya que se lo puede combinar con la introducción en el quiste de sustancias modificadoras, procedimientos reactualizados en el año 1939 con los trabajos de A. L. Dean y G. W. Fish, quienes usaron dextrosa al 50 %. En nuestro país R. Mathis y colaboradores, presentan en el año 1944 una observación, en la cual se utilizó como sustancia modificadora, una solución de una sal de quinina y urea.

2º) La marzupialización, de indicación excepcional (infección, hemorragia).

3º) La enucleación total o quistectomía total, difícil de realizar en la práctica, es casi una nefrectomía parcial.

4º) La nefrectomía parcial, que secciona parénquima sano trayendo hemorragia y riesgo de abertura de vías excretoras.

5º) La nefrectomía total, hoy día completamente abandonada por lo innecesaria y mutilante.

6º) La quistectomía parcial (resecando la pared externa, pero respetando su inserción), es el método de elección, según Narbona se lo debe completar con la cauterización de la superficie serosa adherente al riñón por medio de sustancias cáusticas (ac. fénico al 5 %) o electrocoagulación.

R E S U M E N

Se presenta una observación de quiste seroso y de quiste seroso hemático del riñón, se actualiza la bibliografía argentina y se pasa en lista los procedimientos terapéuticos.
