

Servicio de Urología del Hospital Teodoro Alvarez.
Jefe: Prof. Dr. L. Rebaudi.

FISTULA VESICOVAGINAL EN UNA NIÑA DE 9 AÑOS DE EDAD

Por los Dres. JULIO A. MARQUEZ BUSTOS, ALBERTO BASILICO y
SAMUEL GOLDEMBERG

Intentar la curación de una fístula véscico-vaginal es tratar de resolver un problema médico-social, intensificado en grado sumo si se trata como en el caso nuestro de una enfermita de 9 años de edad. Dentro de la bibliografía urológica y aun pediátrica esta contingencia es muy poco frecuente, y su causa por lo general de origen traumático se debe principalmente a la introducción de cuerpos extraños en la vejiga o vagina que seguirán por supuesto una trayectoria inversa en su acción mortificante tisular. Los otros orígenes, quirúrgicos, o consecutivos a irradiación deben ser deshechados.

En marzo del corriente año, asistimos a una niña de 9 años de edad, por incontinencia total, no modificable con los distintos decúbitos, y ardor vulvar consecutivo a la pérdida involuntaria. La antigüedad de su enfermedad se remonta a 4 meses, y es sin duda alguna, donde los antecedentes bio-sociales adquieren justificada importancia.

Madre soltera, actualmente de 28 años de edad, doméstica, dice haber tenido única hija y dos abortos provocados; trabaja en la Cap. Federal, y teniendo la niña dos años y medio la lleva a Río Negro con un tío soltero, que la maltrataba física y moralmente. En ese lapso sólo concurrió a visitarla en tres ocasiones. Es en la última de ellas que se entera de la enfermedad de su hija y decide traerla a Buenos Aires.

El examen de la paciente es revelador de un desarrollo físico y psíquico quizá un poco más avanzado de lo normal.

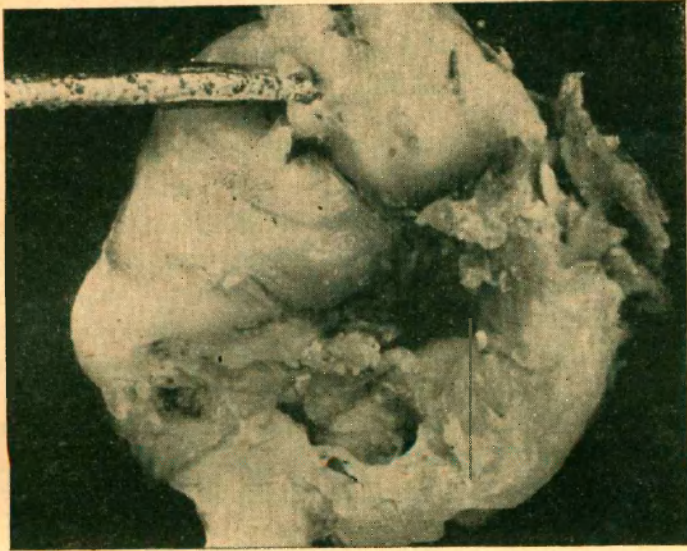
Habiéndose llenado la vejiga con una solución estéril se constata la salida de la misma por la vagina, en los esfuerzos miccionales.

Cistoscópicamente obsérvanse meatos ureterales bien implantados eyaculando orinas claras, y por delante de ellos en pleno centro de la región trigonal, un orificio de algo más de medio centímetro de diámetro, ovalado, sin procesos inflamatorio circundante. La observación vaginal, efectuada con la introducción sin inconveniente alguno de un espéculo de mediano tamaño, confirma el diagnóstico nosológico ya que en el tercio medio de la pared anterior de la vagina se visualiza un pequeño orificio por donde fluye orina en los esfuerzos miccionales.

El estudio radiológico del aparato urinario superior demuestra un buen funcionalismo y ninguna imagen patológica. La cistografía no nos permite localizar el trayecto fistuloso.

La operación se efectúa el 14 de marzo del corriente año, bajo anestesia general. Cirujano Dr. Márquez Bustos, ayudante Dres. Basilico y Klein. Se interviene por vía vesical con el criterio de tener un campo más amplio y siguiendo las directivas clásicas para todo este tipo de operación, se reseca un trayecto fistuloso de 4 por 7 mm. de

diámetro y se efectúa la reparación en tres planos tratando de no hacer tracciones excesivas que llevan siempre al fracaso; para levantar la vagina se colocó un tapón de gasa envaselinada. Se dejó por veinte días avenamiento suprapúbico vesical. Actualmente pre-



senta una pequeña pérdida durante la micción, pudiendo pasarse varias horas reteniendo sus orinas.

En resumen, lo que hemos pretendido aportar es un caso raro de fistula ginecoulógica, en una edad donde su hallazgo no es muy frecuente.