

## ESTUDIO RADIOGRAFICO DEL URETER

Por los Dres. **FELIX CANTIN CASTILLO, HECTOR CONCHA MELO y ANTONIO MOREY LORCA**

Santiago (Chile)

Al urólogo le interesa conocer exactamente la morfología y fisiología ureteral previamente a toda intervención sobre este segmento extractor; porque sólo así podrá practicar una cirugía reparadora racional y reglada. Se evitará también en esta forma toda improvisación motivada por un hallazgo en la exploración.

Los progresos de la radiología y la técnica urológica moderna, nos permiten determinar antes de una intervención la forma del uréter en su totalidad y su fisiopatología.

Al margen de las pielografías de excreción y directa que en la mayoría de los casos bastan para el estudio de riñón, uréter y vejiga, queremos en esta ponencia mostrar otros exámenes uroradiográficos que hemos empleado en la radiología ureteral.

Ellos son:

- 1) Pielografía retardada con doble medio de contraste.
- 2) La pielografía percutánea translumbar.
- 3) La cistografía funcional miccional.

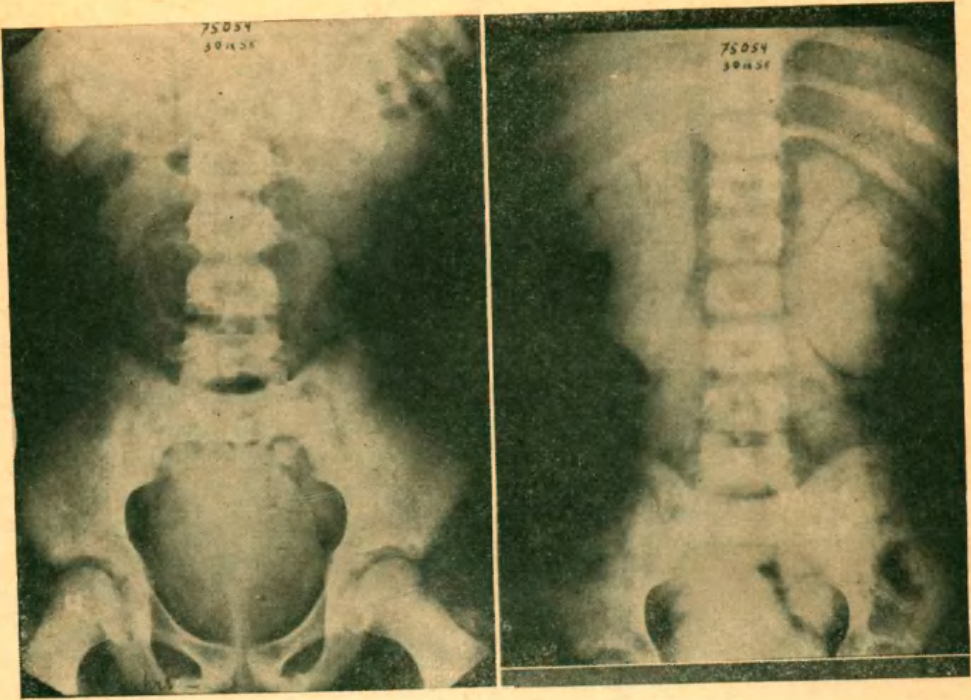
Los dos primeros, si bien constituyen métodos excepcionales, permiten cuando las técnicas corrientes no son suficientes, visualizar con suma nitidez los segmentos ureterales que por aquellos medios no nos fué posible realizar y el tercero nos aclara en forma feaciente como se encuentra la última porción del uréter y aún más cómo funciona el esfínter urétero-vesical.

Después de los trabajos y demostraciones personales que hemos tenido ocasión de conocer, de parte del Dr. Calle Uribe de Colombia y que presentó en el Congreso de 1956 de Mar del Plata sobre "Pielografía con puntura translumbar" y a Antonio Puigvert de Barcelona sobre "Yodopexia y pielografía retardada con doble medio de contraste; los trabajos de Carlson-Williams y Williams, sobre "Cistografía y reflejo ureteral" y Uson, Johnson, Lathimer y Melicow sobre "Urografías en la obstrucción del cuello vesical, etc., etc.". Nos dimos a la tarea de aplicar estos métodos de investigación ureterales, que hemos realizado no en forma exhaustiva, sino paulatinamente a medida que consideramos indicada su aplicación.

No pretendemos plantear ni siquiera remotamente la posibilidad de que ellos reemplacen a los métodos clásicos, corrientes que por algo tienen ganado un merecido prestigio, pero sí, asegurar que, aunque de excepción ellos son utilísimos en nuestra práctica diaria.

El producto de esta experiencia es lo que deseamos exponer.

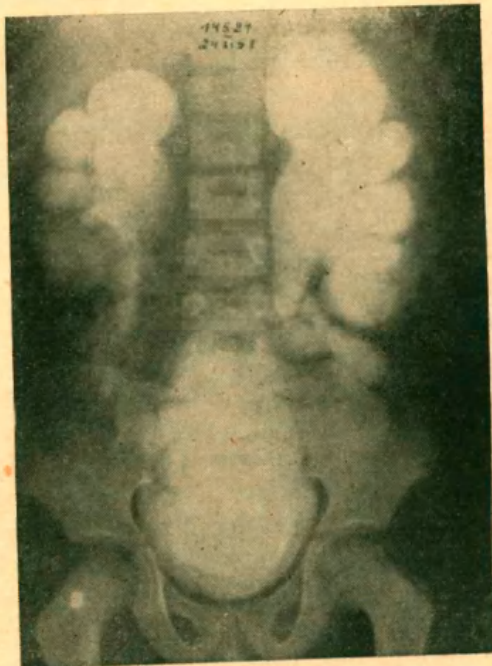
A) — *Pielografía retardada con doble medio*



Pielografía corriente.

A. N° 1

Pielografía retardada.



A. Observ. N° 1  
Pielograma retardado.



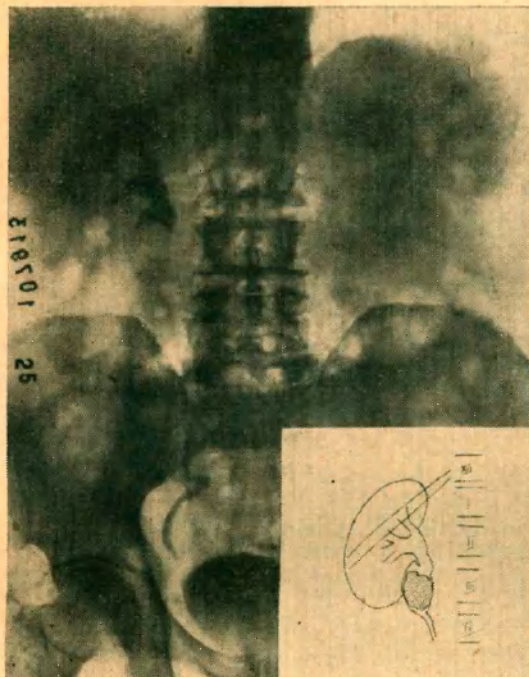


Fig. 1. Urograma a los 25 minutos

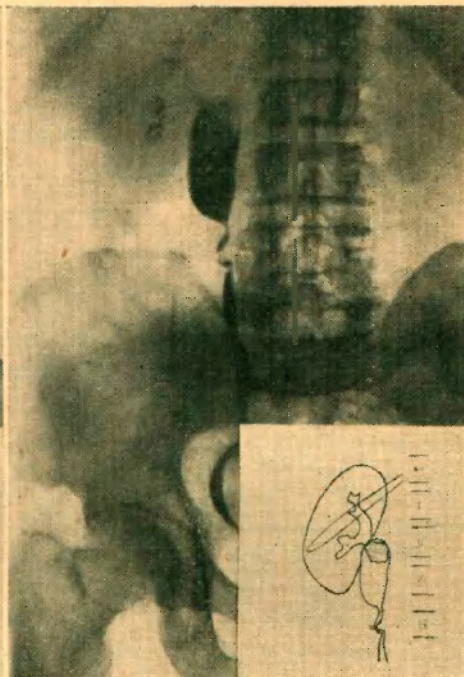


Fig. 2. Pielografía ascendente derecha

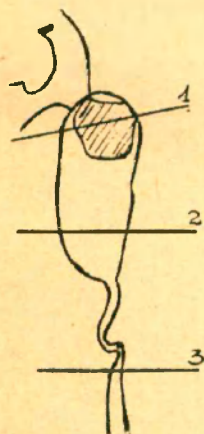
Se interpretó como tumor del tercio superior del uréter, en razón de ser una imagen lacunar suspendida dentro de la dilatación ureteral en la pielografía ascendente en posición vertical.

Se practica la nefroureterectomía parcial amplia para en un segundo tiempo y de acuerdo al resultado del examen anatomopatológico practicar el segundo tiempo.

Post-operatorio excelente. Dado de alta a los quince días con la herida completamente cicatrizada.

Estudio anatómopatológico realizado por el Dr. Amadeo Marano.

Se han practicado los siguientes cortes:



- 1) a) pared del uréter.  
b) neoformación.
- 2) uréter, en plena zona dilatada.
- 3) uréter, en zona macroscópicamente normal.
- 4) masa célulograsosa periuréteropielica.

Y el informe dice:

1) a) capas ureterales no muestran infiltración carcinomatosa, mucosa espesada con tendencia a estratificarse e infiltración inflamatoria submucosa. b) neoformación con dis-

posición papilar y áreas sólidas con caracteres citoplasmáticos y nucleares que conforman un *carcinoma papilar semidiferenciado*.

2) No se observa infiltración neoplásica, marcada vascularización manteniéndose la mucosa sin alteración, discreta esclerosis de la pared.

3) uréter normal.

4) Tejido adiposo periuréteropielico: no se observan alteraciones.

Con este informe se dio por terminado el acto quirúrgico con el primer tiempo de nefroureterectomía parcial amplia realizada.

#### B I B L I O G R A F I A

- 1) *Witlock, J., Mac Donald, I. y Cook, J.* "Primary carcinoma of ureter". J. of. Urology, 73: 245, 1955.
- 2) *Teruzzi, B.*, "Tumori primitivi dell'uretere". Urología, 3: 239, 1958.
- 3) *Castaño, A.*, Rev. Arg. de Urología. 3: 66, 1934.
- 4) *Dante, J. y A. Trabucco*, Rev. Arg. de Urol. 6: 18, 1937.
- 5) *García, A. y J. Casal*, Rev. Arg. de Urol., 16: 193, 1947.
- 6) *González y Firstarter, M.*, Rev. Arg. de Urol., 20: 18, 1951.
- 7) *Ortiz, A., Chimenti, J. y Burg, G.*, Rev. Arg. de Urol., 20: 168, 1951.
- 8) *Trabucco, A. y Cartelli, A.*, Rev. Arg. de Urol., 22: 169, 1953.
- 9) *Comotto, Constante*, "Carcinoma primitivo de ureter". Junio de 1960.