

SOCIEDAD DE UROLOGIA  
(Sesión del 28 de Septiembre)

---

HOSPITAL RAMOS MEJIA. — SERVICIO DE VIAS URINARIAS DEL DR. ELIZALDE

---

**ABSCESO RETROBULBAR**

Por los Dres. FRANCISCO E. GRIMALDI y ROBERTO A. RUBI

---

Las supuraciones de los espacios periprostáticos han sido perfectamente estudiadas por *Aversenq* (1), quien las divide en abscesos perisprostáticos (fig. 1) y abscesos extraprostáticos (fig. 2).

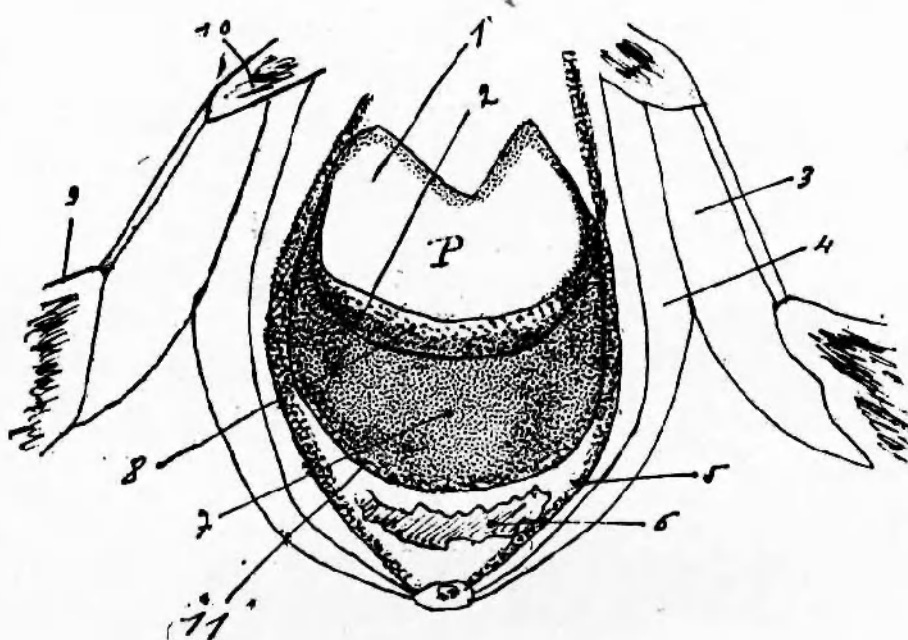
Los abscesos periprostáticos están constituídos por las localizaciones púrrulentas comprendidas en la atmósfera celulosa que se halla entre la cápsula prostática y las aponeurosis periprostáticas.

Los abscesos extraprostáticos resultan de la invasión de regiones ubicadas en la vecindad de las aponeurosis periprostáticas, pero por fuera de ellas: el espacio de *Retzius*, el espacio pelvi-rectal superior, el espacio prerectal. más allá del límite de estos espacios, hacia adelante disecar el peri-

En algunas ocasiones el pus puede difundirse ampliamente mucho toneo de la pared abdominal anterior de la fosa ilíaca, lateralmente

---

1) AVERSENQ. — *Los espacios periprostáticos y sus abscesos*. XIV<sup>o</sup> Ses. de Urol. 1910, pág. 656|686.

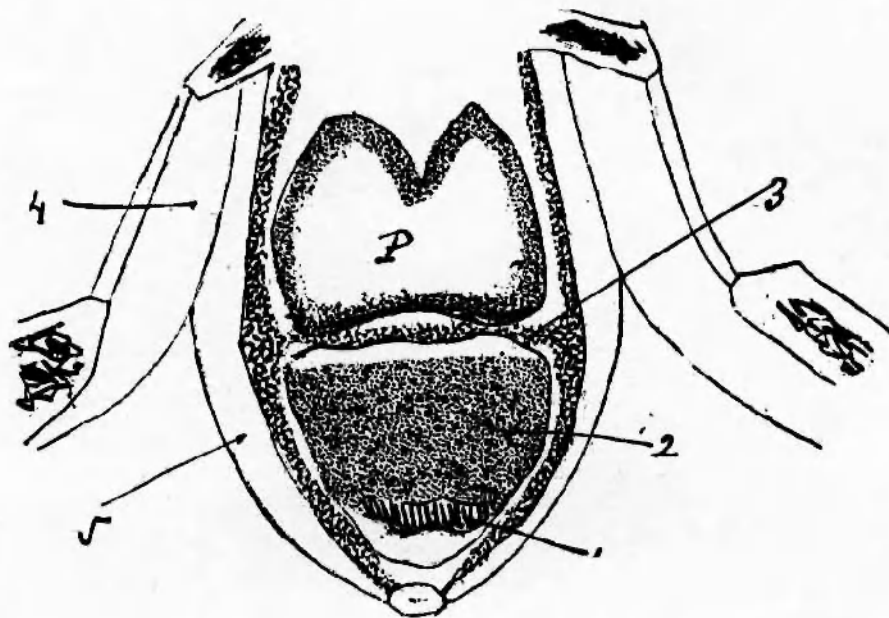


#### Abcesos experimentales subcapsular y periprostático posteriores

1. Pr6stata, abierta en su cara anterior.
  2. Aponeurosis periprostática posterior.
  3. Obturador interno.
  4. Elevador del ano.
  5. Fascia del recto.
  6. Recto.
  7. Absceso periprostático posterior.
  8. Absceso subcapsular.
  9. Isqui6n.
  10. Rama horizontal del pubis.
  11. Aponeurosis pr6stato-peritoneal de Denonvilliers.
14. Ses. Asoc. Fr. de Urol — Aversenq — Pág. 662.

descender hasta la fosa isquio-rectal y hacia atrás y arriba llegar a la región lumbar, constituyendo verdaderos flemones difusos.

De todas estas modalidades de supuración peri y extraprostáticas las más interesantes serían los abscesos extraprostáticos y dentro de ellos, los posteriores, ubicados entre la aponeurosis pr6stato-peritoneal de *Denonvilliers* y el recto, por arriba de la aponeurosis perineal media, constituyendo el absceso prerectal.



Absceso experimental del espacio extraprostático posterior.

1. Recto.
2. Absceso del espacio extraprostático.
3. Aponeurosis periprostática posterior.
4. Obturador interno.
5. Elevador del ano.

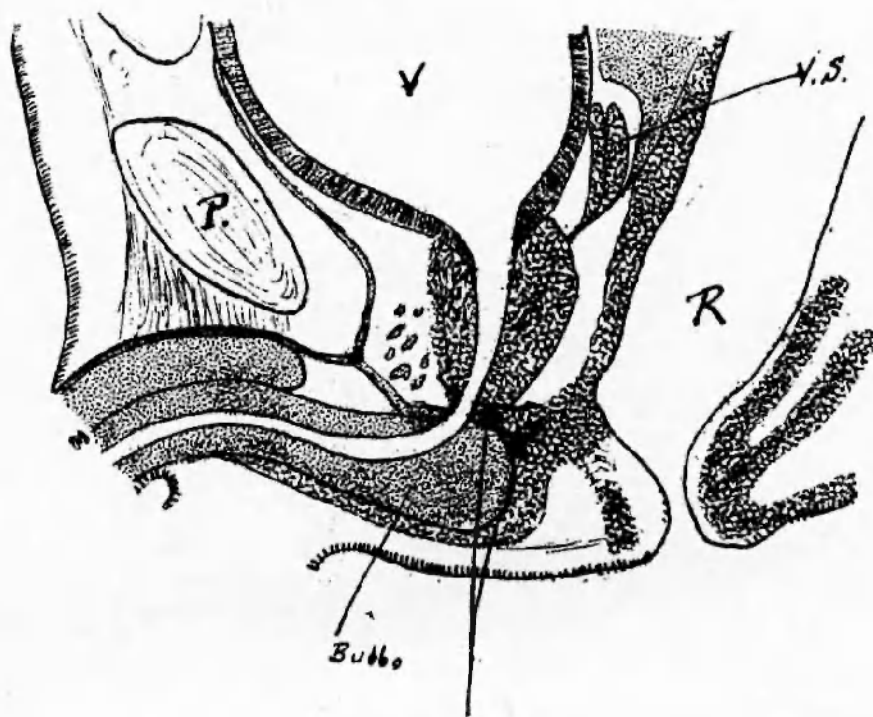
(Según Aversenq. Pág. 663, loc. cit).

Para *Segond* (2) y *Oraison* (3) estos abscesos extraprostáticos posteriores son el último período de la evolución de los abscesos periprostáticos posteriores.

Hemos querido encontrar un lugar en la ya clásica nomenclatura de *Aversenq*, para los abscesos motivo de esta comunicación. Apresu-

2) SEGOND. — *Des absces chauds de la prostate et du phlegmon periprostaticque*. These, Paris 1880.

3) ORAISON. — *Pathogenie et traitement des absces non tuberculeux de la prostate*. XIeme. Ses. Assoc. Fr. d'Urol. 1907.



GL. DE COWPER SUPRA E INFRADIAGMATICA

Figura según Testut.

rémonos a decir que ello no ha sido posible. En efecto, ubicados en la parte más posterior de la celda peneana, tienen por límite hacia adelante la pared posterior del bulbo; hacia atrás la cara anterior del recto de la que se hallan separados por las fibras superiores del esfínter anal; hacia arriba por la hojilla inferior de la aponeurosis perineal media y el núcleo central fibro-muscular y hacia abajo por la aponeurosis perineal superficial.

Estos abscesos ubicados en plena celda peneana y situados por detrás del bulbo, bien merecen la denominación de abscesos retro-bulbares. Así hemos aprendido a diagnosticarlos en el servicio del Dr. Elizalde, desde hace muchos años.

#### ETIOLOGIA Y PATOGENIA.

Se presentan en enfermos con pasado blenorragico o no. A veces en plena evolución de una blenorragia aguda y más comúnmente en

blenorragicos crónicos generalmente con estrecheces sometidos a maniobras instrumentales (beniqué, Kollman, instiladores). En prostáticos — sin antecedente venéreo alguno — pero a los que se le han practicado cateterismos uretrales o colocado sonda permanente, etc.

Podemos observarlo como complicación de cualquier cateterismo evacuador (retención de orina post-operatoria).

Los gérmenes encontrados, según los casos, han sido el gonococo, el colibacilo, el estafilococo y un diplococo Gram positivo; en algunos casos no se realizó el examen bacteriológico.

¿Qué vía siguen los gérmenes para producir la infección?

1º La inoculación directa por falsa vía.

2º La infección de origen bulbar: a) por linfangitis reticular subepitelial, ya que sabemos que los espacios linfáticos submucosos existen también a nivel de la uretra bulbar; b) por bulbitis, sobre todo en la variedad supurada que puede presentarse “bajo la forma de uno o varios abscesos aislados en medio del tejido esponjoso (Lebretón)” (4).

3º Por infección de la porción subdiafragmática de la glándula de Cowper.

### SINTOMAS.

El primer síntoma que llama la atención del enfermo es el dolor espontáneo localizado en la profundidad del periné y exagerado por los cambios de posición. No tarda en agregársele una disuria que a veces llega a la retención completa. En la observación Nº 1, la enfermedad se inicia con una retención aguda de orina. Se acompaña de un estado febril a veces muy grave.

La inspección del periné anterior no acusa nada de particular. La palpación del mismo y más especialmente del bulbo exagera el dolor;

4) LEBRETON PAUL. — *Contrib. a l'étude des gl. bulbo-uretr.* These Paris 1904.

no comprobándose fluctuación por el lado cutáneo. En cambio, la palpación bidigital, a lo Guepin (5) permite apreciar en la línea media, por delante de la pared rectal una tumoración de tamaño variable entre el de una avellana y una nuez, pudiendo excepcionalmente alcanzar un volumen mayor en períodos más avanzados de su evolución. Esa tumoración presenta su zona fluctuante apreciable por el dedo rectal.

Hace cuerpo con el bulbo; está netamente separado del pico de la próstata, la que se presenta con caracteres normales, ya que no interviene en forma alguna en la producción de estos abscesos.

### *EVOLUCION.*

Todas nuestras observaciones han marchado a la supuración en un plazo variable entre 4 y 12 días.

### *DIAGNOSTICO.*

Es sencillo cuando nos encontramos con un absceso mediano, situado por detrás del bulbo, delante del recto, por debajo de la hoja inferior de la aponeurosis perineal media y por encima de la aponeurosis superficial del periné.

Corresponde, no obstante, diferenciarlo con:

1º Prostatitis y periprostatitis: situadas siempre por encima de la aponeurosis perineal media, en un plano más superior y más alejadas por consiguiente del orificio anal; no presentan conexiones con el bulbo.

2º Absceso prerectal: es en realidad una prolongación de la periprostatitis posterior supurada; por las mismas razones queda descartado.

5) GUEPIN. — Citado por Nogués. Explor. de la Gl. de Meiz. Trib. Méd. París, 1896. 2eme. Ses. pág. 489.

3º Cowperitis: tumor inflamatorio lateralizado situado por dentro de la rama isquio-pubiana.

4º Bulbitis: proceso inflamatorio también mediano, pero más evidente hacia el lado cutáneo; en la forma supurada los abscesos son intrabulbares, alejados de la pared rectal, por consiguiente.

5º Periuretritis: de evolución siempre hacia el plano cutáneo.

#### *TRATAMIENTO.*

Es siempre quirúrgico. Previa anestesia local por infiltración o más raramente con anestesia epidural o general, se efectuó la perineotomía. En 8 casos se utilizó la incisión mediana (Marion) y en 9 casos se empleó la de Proust-Albanon. Taponamiento con gasa iodoformada.

---