

LITIASIS URETRO-VESICAL

Por el Dr. EDUARDO G. PETRONE

Los cálculos uretrales son clasificados por la mayoría de los autores en primarios, formados en la uretra y secundarios, formados en riñón, uréter, vejiga o próstata y alojados en uretra.

El Dr. Figueroa Alcorta hace una clasificación de la litiasis uretral teniendo en cuenta el origen, localización y morfología de los mismos, a saber:

- a) Cálculos migradores del riñón a la vejiga y de ella a la uretra.
- b) Cálculos prostáticos fijos, es decir que llegan a la uretra prostática y se detienen por estenosis, desarrollándose allí en la uretra o en la próstata misma.
- c) Cálculos uretro-vesicales, en botón de camisa, que llegan a uretra posterior y emiten prolongación a vejiga a través del cuello.

Generalmente de tamaño pequeño y único, se observan en la edad adulta, aunque existen casos relatados en niños, como el presentado por el Dr. Cáceres en un niño de 7 años con buena tolerancia.

Los síntomas dependen de la ubicación, produciendo trastornos en la micción: infección, hematuria entre los más frecuentes.

Como complicaciones citaremos la obstrucción, periuretritis, abscesos y fístulas.

La tolerancia varía mucho de un enfermo a otro, pues existen casos de años de evolución con buena tolerancia y otros como el presentado por el Dr. Trabucco y colaboradores, de un cálculo formado en uretra posterior por cuerpo extraño, con intensa disuria.

En el caso que vamos a presentar el enfermo sobrelleva sus trastornos durante más de un año, pues nos trae a la consulta una primera radiografía que data de un año atrás, la que ya nos muestra la magnitud del proceso tolerado por el enfermo en ese lapso de tiempo, llegando a experimentar una disuria acentuada y a efectuar la micción en decúbito dorsal con la cadera elevada.

El grado de obstrucción producido, se pone de manifiesto por la dilatación ureteral que se observa en la urografía excretora.

Historia clínica: Sala 22. Hospital Pirovano. Jefe: Dr. A. Granara Costa. B. P., 61 años de edad, polaco, casado. Domicilio: Capital Federal.

Antecedente personales: Operado en 1952 de litiasis vesical extrayéndosele dos cálculos tamaño nuez. En 1953 —segunda operación— le extraen un cálculo similar al anterior. En 1955 —tercera operación— le extraen un cálculo tamaño nuez y dos de menor tamaño.

Enfermedad actual: Desde hace un año comienza a sufrir polaquiuria y disuria que se acentúan progresivamente hasta llegar a la necesidad de adoptar el decúbito dorsal para poder efectuar la micción, con intenso sufrimiento en los últimos días.

Hace un mes orina espontáneamente pequeños cálculos. Hematuria en algunas oportunidades de poca intensidad. ,

Estado actual: Buen estado general. Examen clínico general sin particular.

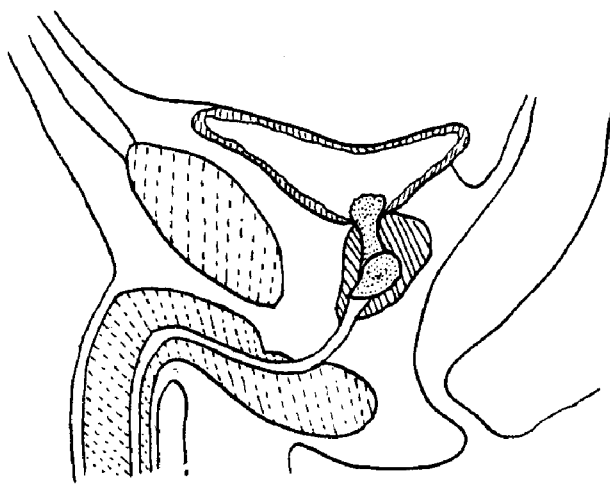
Examen urogenital: Orinas piúricas. Micción: disuria, se efectúa en decúbito dorsal. Riñones y uréteres sin particular. Vejiga no se palpa. Dolor en hipogastrio. Tacto rectal en uretra prostática se tacta una masa dura muy dolorosa enclavada, del tamaño aproximado de una próstata normal.

Uretra: Obstáculo en uretra prostática que no permite el pasaje de ningún instrumento.

Laboratorio: Sangre: glóbulos rojos, 4.500.000; glóbulos blancos, 7.600. H G B, 96 %. Neutrófilos, 72; Eosinófilos, 4; Linfocitos, 26; Monocitos, 6. Glucemia, 0,80 gr. por mil. Urea, 0,27 gr. por mil Fosfatasa alcalina, 3,8 Unidades Bodansky. Calcemia, 3 mgr. por ciento. Orina: densidad, 1,018; Albúmina, vestigios; Urea, 19,8 gr. por mil. Cloruros: 6,30 gr. por mil; Urobilina, vestigios; Hemoglobina, escasa. Pus, abundante. Sedimento: abundantes leucocitos granulados. Escasos hematíes.

Radiología: 6-10-59 y 10-11-60. Radiografía simple: sombra opaca con forma de corazón de naipe francés de bordes regulares, a excepción del superior que presenta algunas sombras agregadas, de 5 cm. x 4 cm., situada a la altura de la sínfisis pubiana sobrepasándola por su borde superior. En su parte central se observa porción de diferente densidad.

4-6-60. Urografía excretora: se observa la misma imagen descrita en la anterior. Buena eli-



ESQUEMA DE LA UBICACION DE LOS CALCULOS

minación renal bilateral con nefrograma normal. Franca dilatación ureteral en su tercio inferior.

Operación 5-7-60: Anestesia general, Incisión mediana infraumbilical, abarcando la cicatriz anterior. Se abre vejiga observándose pared vesical hipertrófica, mucosa congestiva en especial en zona trigonal. Haciendo saliencia en cuello vesical, se observa un cálculo que debe desenclavarse del cuello, con forma de reloj de arena, constituyendo su porción estrechada el molde del cuello vesical.

En uretra prostática se observa un segundo cálculo articulado con el anterior, moldeando perfectamente el piso uretral. Se comprueba cuello amplio, se coloca sonda uretral. Cierre por planos. Drenaje del Retzius.

Postoperatorio: Normal.

Descripción de los cálculos: 1º Cálculo vesico-uretral: forma de reloj de arena de 4 x 2 x 2 cm., afinándose en la porción uretral, la que tiene una carilla inferior que adapta con una similar del cálculo uretral. 2º Cálculo uretral. Forma de corazón de naipe francés, de 4 x 3 ½ x 2 cm. Su cara superior presenta una carilla que adapta con la del primer cálculo. Su cara inferior se adapta a la uretra prostática.

Al corte presentan una estructura estratificada.

Análisis químico: Cálculos constituidos por fosfatos y carbonatos alcalinos. Radiografía de control post-operatoria. Radiografía simple sin particular. Urografía excretora; nefrograma normal, se observa la disminución del diámetro ureteral en su tercio inferior. Como medicación post-operatoria se le instituye una dieta acidificante, abundante ingestión de líquidos y antisépticos de las vías urinarias, permaneciendo hasta la fecha asintomático.

BIBLIOGRAFIA

- Cáceres, M. A.*: Litiasis vesical y uretral. *Semana Médica*, 1945 (II).
- Figueroa Alcorta, E. L.*: Litiasis uretro prostática. *Ciclo de Conferencia para graduados*. Buenos Aires, 1940-41.
- Fonio, O. A.*: Voluminoso cálculo de uretra posterior. *Rev. A. de Urol.* 1954 (XXIII).
- Herbut Peter A.*: *Pat. Urológica*.
- Trabucco, Sánchez Sañudo, Márquez y Carril*: Litiasis de uretra posterior post-quirúrgica. *Rev. A. de Urol.* 1959 (XXVIII).
-