

INSTITUTO MUNICIPAL DE RADIOLOGIA Y FISIOTERAPIA

Director: Dr. HUMBERTO H. CARELLI

SOBRE UN CASO DE LITIASIS RENAL

Por los Dres. HUMBERTO H. CARELLI y LEON D. ARRUES

Es indiscutible que el estudio radiológico es para el urólogo un medio de extraordinario valor, y sin lugar a dudas se puede afirmar que mediante su concurso se logra localizar o identificar la mayor parte de las afecciones del aparato urinario. Pero esta afirmación no invalida la necesidad imprescindible de dar a los síntomas clínicos su justo valor, so pena, al no hacerlo, de incurrir en graves errores.

La semejanza de muchas imágenes que corresponden a distintas lesiones ha hecho llegar con frecuencia a falsos diagnósticos, que hubieran podido evitarse repitiendo los exámenes con los enfermos mejor preparados para ello.

Realmente, como dice *Baetzner*, "la investigación radiológica es un verdadero arte que requiere mucha experiencia y ejercicio. Siempre son posibles los errores; y los juicios equivocados en modo alguno constituyen rarezas; en ellos han incurrido los radiólogos más prudentes y cuidadosos".

Por otra parte, la radiología urológica moderna cuenta con algunos medios de preparación del enfermo, de indiscutible valor; así por ejemplo la pielografía ascendente y descendente, la cistorradiografía, el empleo de sondas opacas, etc. Desconocerlos o no utilizarlos

arguyendo que su empleo produce pequeños trastornos al paciente, son fallas imperdonables; máxime teniendo en cuenta que empleando esos medios, éstos por sí solos pueden determinar frecuentemente la conveniencia o no conveniencia de una intervención quirúrgica.

Nos permitimos hacer estos comentarios con el propósito de poner de relieve la negligencia y el descuido de algunos clínicos y cirujanos, que llegan a la intervención sin haber agotado todos los recursos de la radiología urológica para localizar eficazmente las afecciones del árbol urinario.

Pasemos a relatar nuestro caso.

Historia Clínica:

Nombre del enfermo, J. S. Edad, 45 años. Nacionalidad, español. Antecedentes hereditarios, sin importancia. Domicilio: San Isidro.

Antecedentes personales: Hemorragia a los 20 años, y otra a los 26. En 1927 fué operado de hernia; en 1929 fué intervenido de várices.

Enfermedad actual: Se inicia hace 20 años, con dolores en ambas regiones lumbares, que se exacerbaban con los movimientos; desde entonces, después de cólicos típicos, expulsa cálculos pequeños (60 o 70 según el enfermo).

Estado actual: Se repiten los cólicos, con dolor lumbar sobre todo en el lado izquierdo, y con los ejercicios observa hematurias. Examen físico: puntos costo-muscular, costo-lumbar y ureteral medio positivo.

Diagnóstico: Litiasis renal.

¿Qué examen desea que se le haga al enfermo? Radiografía renal.

Si tenemos en cuenta que la historia que antecede es muy semejante a casi todas las que llegan al Instituto, fácil es colegir la deficiencia con que son estudiados los enfermos, o la desconsideración de algunos colegas que, al no enviar los datos necesarios, frecuentemente nos impiden llegar a fundamentar con exactitud el diagnóstico clínico-radiológico. Parece que no se dieran cuenta de la necesidad de la colaboración entre clínicos, radiólogos, cirujanos y especialistas, o que no hubieran realizado el objeto de la división en medicina.

En el caso que comentamos, la historia y su documentación radiográfica fué enviada al colega acompañada del siguiente informe:

“A la altura de la apófisis transversa de la tercera lumbar, y probablemente situada en uréter izquierdo, se percibe una sombra anormal producida por un cálculo. Una pielografía daría mayores datos para el diagnóstico.”

A pesar de nuestra indicación, el enfermo no volvió al Instituto; hasta que, *nueve* meses después, el médico que lo asistía se nos apersonó, manifestándonos que habíamos cometido un grave error, enviándole la reducción de un positivo que no correspondía a su enfermo.

Basaba su afirmación en una nueva radiografía que se había efectuado con el fin de determinar un posible desplazamiento de la sombra del cálculo ureteral, ya que pocos días después el enfermo debía ser intervenido.

Nuestra primer impresión, al comparar los negativos, fué de sorpresa, pues en realidad se trataba de imágenes tan distintas, que parecía imposible que correspondieran a un mismo enfermo, estudiado en tan corto lapso de tiempo. Pero la observación comparativa de ambas radiografías despejó rápidamente la duda; nuestro error no existía; ciertos puntos de referencia que tomábamos en un negativo se confirmaban en el otro.

Para mayor certeza insistimos en una nueva radiografía que se efectuó en el Instituto, empleando rayos de la misma incidencia que en la primer radiografía; y llegamos así a la conclusión de que en efecto se trataba de imágenes correspondientes al mismo enfermo.

Estamos, pues, frente a un hecho cuya interpretación clínico-radiológica puede dar lugar a distintas hipótesis.

Observamos nuestra primer radiografía. Si se nos presentara un nuevo caso en estas mismas condiciones, volveríamos a informar que la imagen radiográfica corresponde a un cálculo probablemente ureteral, solicitando solamente una pielografía para descartar la posibilidad de que el cálculo se halle situado en una pelvis dilatada, como suele verse en algunos casos de hidronefrosis; dato, este, de gran importancia, pues puede hacer variar la vía a seguir para su extracción.


Desde el punto de vista clínico, nuestro enfermo ha evolucionado en forma poco común; pues, al interrogarle si en el intervalo de la obtención de las dos radiografías había expulsado un cálculo, nos afirmó que si bien se sucedieron varios cólicos, apenas percibió la eliminación de algunas diminutas arenillas.

ERIGÉN

**HORMONA TESTICULAR
HIPOFUNCIÓN DE LAS
GLÁNDULAS GENITALES
MASCULINAS Y NEURAS-
TENIA SEXUAL.**

**1 c.c. corresponde a 500 grs.
de testículos frescos.-**

Cjs. con 2 y 10 amps. de 1 c.c.

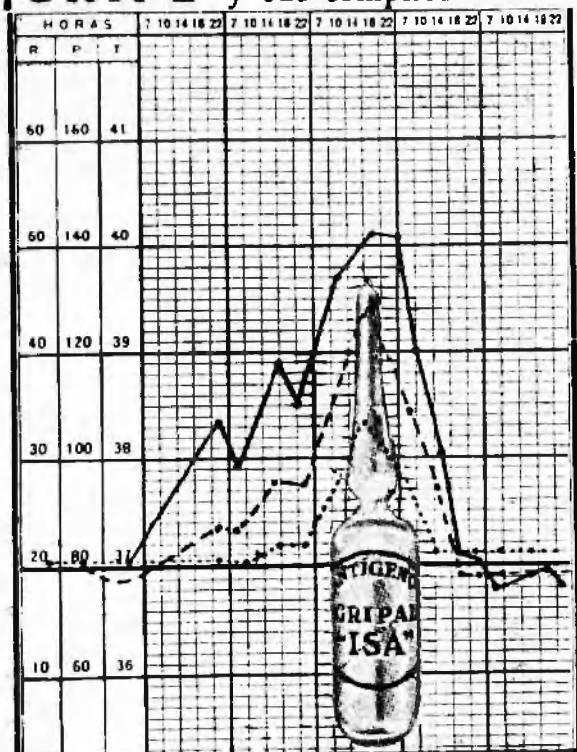


CITY

ERIGÉN[®]



¡GRIPE y sus complicaciones!



**ANTIGENO GRIPAL
"ISA"**

Cajas de 3 amp. de 2 c.c.

**ANTIGENO GRIPAL
"ISA"**

Antígeno polivalente, preparado con bacterias aisladas de nuestras epidemias de gripe.

ANTIGENO GRIPAL "ISA" constituye un excelente tratamiento preventivo y curativo de la gripe en todas sus formas.

MODO DE USARLO:

Como preventivo, una ampolla cada 3 días; como curativo, una ampolla cada 24 ó 48 horas, según criterio médico.

INSTITUTO SEROTERAPICO ARGENTINO
CORDOBA 2050 Bs. Aires

**Diurético, antiúrico y desinfectante
de las vías urinarias**

GRANULADA

**URILITINA
SERONO**

COMPRIMIDOS

Fórmula: Bicarbonato de litina, Salicilato de litina, Hexametilentetramina, Bicarbonato de sodio, Acido cítrico, Yoduro de rubidio y Extracto seco de estrofanfo.

HIJOS DE Atilio MASSONE

Córdoba 2088/92 - Buenos Aires

Por lo tanto, sólo puede suponerse que la sombra que veíamos en nuestra primer radiografía correspondía a un cálculo que, disgregándose luego, fué expulsado en forma de concreciones, ya que a los nueve meses tampoco la radiografía de la región vesical mostró la presencia de sombra que hiciera sospechar la existencia de cálculo.

En lo que se refiere al cálculo coraliforme que observamos en la radiografía última, es difícil admitir que se haya formado en el corto espacio de tiempo que separó la obtención de una y otra imagen. Lo más lógico es pensar que ya existía en la primer radiografía, pero que, tratándose de un cálculo esponjoide formado exclusivamente por uratos, fosfatos primitivos o cistina, no haya dado entonces sombra perceptible; o bien, admitir que, tratándose de un cuerpo extraño muy permeable a los rayos no haya sido descubierto por hallarse delante de él, el intestino lleno de gas.

Surge nuevamente el problema de la visibilidad de los cálculos, que ya en otra oportunidad, en el seno de esta misma asociación, dió lugar a una discusión, sostenida entre un radiólogo, que afirmaba que todos los cálculos eran visibles en una buena radiografía, y los urólogos en general, que aseguraban que muchos de los cálculos escapan hasta a la investigación radiológica más minuciosa.

CONCLUSIONES:

1) Algunos cálculos escapan a la investigación radiológica directa más esmerada.

2) No debe procederse a una intervención quirúrgica del árbol urinario por cálculo, sin tener una radiografía obtenida muy pocos días antes o el anterior a la intervención.

3) La pielografía ascendente o descendente es práctica indispensable antes de intervenir quirúrgicamente a un portador de cálculo.

DISCUSION:

Salleras J.

Está de acuerdo con el comunicante, en la necesidad de obtener radiografías lo más cerca posible a la operación, recordando un caso, de una enferma con un cálculo en el cáliz inferior, que al ser intervenida poco tiempo después no se encontró el cálculo, error en que no se hubiera incurrido al tener esta precaución.
