

## URETRA BIFIDA

---

Por los doctores JUAN A. GOLDARACENA y JUAN GHIRLANDA

Entre las malformaciones congénitas de la uretra tenemos el grupo de los canales yuxtauretrales, que se presentan con rara frecuencia.

Recordando el trabajo de E. Chaucin, de 1927, por lo clásico y completo, tenemos que tales canales yuxtauretrales pueden ser divididos en 4 grupos principales:

- 1º) Las uretras dobles propiamente dichas o uretras dobles completas;
- 2º) Los conductos ciegos yuxtauretrales;
- 3º) Las bifurcaciones de la uretra;
- 4º) Los divertículos canaliculares de la uretra.

Al grupo 3º es al que pertenece el caso que motiva este trabajo. Dentro de este grupo encontramos dos variedades:

1º) Uretra con bifurcación anterior (en la que la uretra profunda es única, teniendo el segmento anterior bifurcado);

2º) Uretra con bifurcación posterior (en la que siendo la uretra anterior única encontramos la profunda bifurcada).

Los casos de este segundo grupo son de rara observación; los del primer grupo, uretras bifurcadas o bífidas anteriores, debido a la presencia de un meato suplementario pasan difícilmente desapercibidas; pueden ser a su vez divididas en tres variedades:

a) Bifurcaciones laterales, pertenecen a este grupo la ya clásica descrita por Marion; Boeckel, citado por Chauvin, publica otra similar en 1917;

b) Bifurcaciones inferiores;

c) Bifurcaciones superiores, a la que pertenece nuestra observación.

Recordando el desarrollo embrionario podemos decir que la vejiga deriva de dos hojas blastodérmicas. Es así que se origina a expensas de la cavidad anterior de la cloaca (vejiga endodérmica) y a expensas de la parte del conducto de Wolff subyacente el brote renal (vejiga mesodérmica).

La cloaca, en un primer momento es una cavidad en la que desemboca el alantoides y el intestino; posteriormente se implanta en ella los conductos de Wolff.

En la mitad del segundo mes la cloaca se encuentra dividida en dos cavidades desiguales, una más pequeña y posterior, el recto; otra anterior y mayor, el seno urogenital. En dicho seno urogenital desembocan en su parte superior el alantoides, y en sus caras laterales los conductos de Wolff.

La porción ventral, según la descripción de Hovelacque y Turchini se subdivide más adelante en tres porciones:

1º) Una parte superior donde desembocan los canales de Wolff y que será la futura vejiga y uretra prostática;

2º) Una parte media, futura uretra membranosa;

3º) Una parte inferior, futura uretra esponjosa.

En la mujer formarán: la vejiga, toda la uretra y el vestíbulo de la vagina, en el cual se abren separadamente los canales urinarios y genitales.

Vemos entonces que la uretra prostática, la uretra membranosa y parte de la esponjosa (su porción bulbar) se desarrollan a expensas del seno urogenital. En la sexta semana aparece por encima de la abertura de este seno el tubérculo genital que originará el pene o el clítoris, con dos rodetes laterales, los rodetes genitales que originarán el escroto o los grandes labios.

En la cara inferior del tubérculo genital se encuentra ubicada la lámina uretral de Tourneux, a los lados de la cual se forman dos salientes, que desde los bordes del orificio del seno urogenital se prolongan hacia el extremo del tubérculo genital; son los repliegues genitales, que al soldarse en la línea media, rodeando la lámina de Tourneux forman la uretra peneana.

Son varias las teorías que tratan de explicar la duplicidad uretral. M. Batut, citado por Lebrum, piensa que se debería a la existencia de dos botones o brotes que darían nacimiento a dos canales. Meisels, admite que pueden ser debidas a una división completa o incompleta de la vejiga, con nacimiento en cada una de ellas de un conducto; o bien que podrían tener como origen un defecto de unión entre el seno urogenital (que forma la uretra posterior) y el surco genital (ubicado, como dijimos, en la cara inferior del tubérculo genital y que forma la uretra anterior).

Le Fort explica la formación de estas uretras por la existencia de una anomalía de desarrollo de la lámina uretral. De la misma manera opina Delbet, quien supone que la lámina epitelial de Tourneux sería en estos casos muy alta, se dividiría entonces por su mitad, formándose de esta manera dos láminas epiteliales, situadas la una sobre la otra y separadas por la interposición de tejido mesodérmico. Cada una de estas láminas daría nacimiento a una uretra.

Estamos en la obligación de mencionar también que para algunos autores estos canales anormales no son uretras.

Es así que Picardat, tomando en cuenta la observación de Luschka (que encontró un lóbulo prostático ectópico, que se continuaba con el canal anormal), emitió la hipótesis de que el canal anormal era siempre un canal prostático. Verneuil piensa igual.

Estas anomalías de desarrollo se presentan por lo general en el sexo masculino y son descubiertas al ser consultado el médico por la presencia de complicaciones, por lo general uretritis blenorragicas; particularmente difíciles de curar, a semejanza de las inflamaciones gonocócicas de los canales glandulares.

El calibre de estos conductos es variable, pudiendo ser muy finos, infranqueables, o complacientes al cateterismo. Su abertura externa puede estar situada en el glande, en el surco bálanoprepucial o en cualquier punto del cuerpo del pene.

Ante la presencia de un meato accesorio, la uretrografía hace el diagnóstico de la variedad; indicándonos el largo, calibre y relaciones del conducto yuxtauretral.

En la bibliografía nacional consultada, sólo hemos podido encontrar una anomalía semejante a la que motiva este trabajo, publicada por los doctores

Pagliariere y Schiappapietra; es esa la razón que nos ha impulsado a contribuir a dicha casuística con el siguiente caso:

J. P. 27 años, argentino, soltero, obrero metalúrgico.

Antecedentes hereditarios y familiares sin importancia.

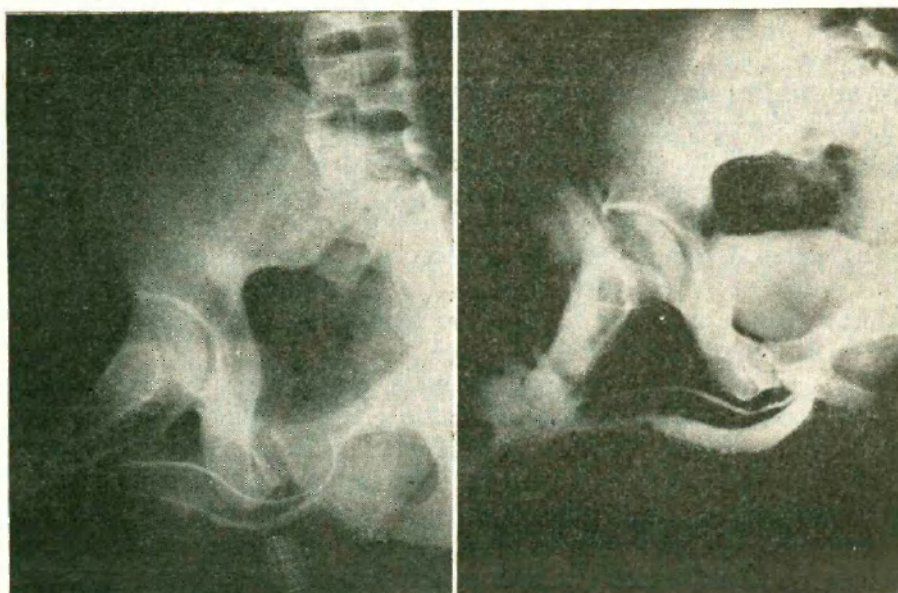
Antecedentes personales: nacido de parto eutócico. Al año y medio poliomielitis. Sarampión a los cinco años. A los ocho años varicela. Amigdalectomizado a los diez años. Fumador de 40 cigarrillos por día.

Enfermedad actual: a mediados de junio de 1960 nota secreción amarillenta que ensucia su ropa inferior, acompañada de ardor al iniciar la micción. Como la sintomatología se mantiene, concurre a la consulta con el siguiente:

*Estado actual:* enfermo lúcido, eupneico, decúbito indiferente.

*Cabeza y cuello:* s/p.

*Tórax:* Aparato respiratorio: s/p.



*Aparato circulatorio:* se auscultan dos tonos normales en los cuatro focos, silencios libres.

*Pulso:* 72 por minuto, igual, regular, amplio, tenso.

T. A. Mx 140 mm Hg Mn 80 mm Hg.

*Abdomen:* plano, excursión bien con la respiración, blando, depresible, indoloro a la palpación superficial y profunda. No se palpa hígado, bazo ni tumoraciones.

*Miembros:* s/p, salvo hipertrofia de miembro superior izquierdo (secuela de polio).

*Sistema nervioso:* s/p.

*Estudio de laboratorio:* negativa la investigación del gonococo en exudado uretral.

*Aparato génito-urinario:* orinas. límpidas; riñones: no se palpan. A la palpación profunda acusa discreto dolor en región de flanco izquierdo.

*Vejiga:* indolora.

*Micción:* no hay trastornos, efectuándose por ambos meatos.

*Genitales externos:* bolsas y contenidos s/p.

*Pene:* forma y tamaño normal. Meato uretral prolongado hacia el dorso, al entreabrirlo se constatan dos orificios, el inferior vertical y el superior horizontal.

*Uretra:* libre al explorador Nº 18.

*Canal yuxtauretral:* permite pasaje de bujía filiforme.

*Tacto rectal:* próstata de forma, tamaño y consistencia normal.

*Estudio radiográfico:* se efectuaron diversas uretrocistografías y radiografías con conductos canalizados con sondas radioopacas. En el urograma de excreción efectuado para pesquisar alguna otra anomalía se constató la existencia de una ectopía renal cruzada.

En el caso descripto su uretritis fue tratada con éxito con antibióticos, negándose el enfermo a que se le practicara ningún otro tratamiento para su uretra anómala.

Los casos rebeldes a dicho tratamiento médico pueden llevar a la necesidad de efectuar la excisión del canal yuxtauretral.

Campbell refiere haber logrado la obliteración de dicho canal con inyección de una solución de morruato de sodio al 5 por ciento.

#### RESUMEN

- 1) Los autores presentan un caso de uretra bífida anterior;
- 2) Recuerdan la clasificación de Chauvin de las canales yuxtauretrales, el desarrollo embrionario de la uretra y algunas de las teorías que tratan de explicar la formación de dichas anomalías.

#### BIBLIOGRAFIA

1. Boeckel, A.: Un cas d'uretère double (urètre normal avec urètre epispade) París.
2. Campbell, M.: Clinical Pediatric Urology. 1951-283.
3. Coppola, R.: Su di una rara malformazione congenita dell'uretra maschile. Riforma med. 73 18) 2 may 59.
4. Chauvin, E.: J. D'Urol. Tomo XXIII, pág. 289, abril 1927.
5. Hovelacque, A. et Turchini, J.: Anatomie et Histologie de l'appareil urinaire et de l'appareil génital de l'homme, 1938, pág. 189.
6. Lebrum, M.: Les urètres doubles. J. D'Urology, tomo 2, pág. 381, 1912.
7. Marion, G.: Traité D'Urology, 3ª edición, pág. 818.
8. Moreyra, Bernan P.: Duplicidad uretral completa. Bolet. y Trab. de la Sociedad de Cirugía de Córdoba, 1942-III-339.
9. Pagliere, L. y Schiappapietra, T.: Uretra bífida. Rev. Arg. de Urología, 1934, pág. 227.
10. Patten, B.: Embriología, 1958.
- 11) Rocchi, A. y Bualó, B.: Doble uretra. Revista Argentina de Urología, 25 (9-12) Septiembre-Diciembre 56, pág. 248-51.
12. Wildbolz, H.: Tratado de Urología, 1936, pág. 661.

#### DISCUSION

*Dr. Schiappapietra:* Ya que el Dr. Ghirlanda ha tenido la gentileza de traerme un recuerdo de un caso —fue allá por el año 1934, en que hacía mis primeras armas—, diré que era un enfermo al que hice una radiografía que permitió ver muy bien la uretra bífida hasta más allá del esfínter. La uretra propia tenía la secuela de un proceso inflamatorio y estaba estenosada. En cambio, la accesoria tenía una amplitud notable. Uno de mis compañeros de entonces quería hacer una uretrotomía, sin más trámite. Una mañana le dije: "Esto lo decidiremos hoy a última hora, cuando hayan pasado las 12 y todo el mundo se haya retirado". El programa era amplio: a la uretra propia darle calibre y después veríamos que hacía con la accesoria.

Yo le consentí, y mientras hacía otra cosa, él se adelantó y puso el uretrótomo: ¡se le quedó la guía en la vejiga! Fue debido al apuro y falta de práctica. Le dije que cuando dilatáramos la uretra íbamos a sacar la guía por endoscopia. Este médico tenía miedo de que el enfermero, que no le era adicto, lo denunciara, o que yo hiciera una radiografía y viera la guía dentro del esfínter.

Cuando ya nos íbamos a retirar, apareció el cabo de la sala, que se había dado cuenta de esa situación, y me dijo: ¡Doctor: orinó la guía! Y la orinó por la uretra accesoria.

Yo me dije: Jamás voy a inutilizar, en el resto de mi vida, una uretra accesoria que me dé complicaciones.

Posteriormente la uretra fue dilatada sin necesidad de uretrotomía. Nunca hubo complicaciones y la micción se hacía perfectamente.

#### CIERRE DE LA DISCUSION

*Dr. J. Ghirlanda:* Agradezco al Dr. Schiappapietra su aporte a nuestro trabajo.