

## CISTECTOMIA TRIGONAL

---

Por los Dres. A. ROCCHI, A. PASQUINI, G. PARRA SANZ

Frente a los resultados poco alentadores de la llamada *cirugía radical*, para el tratamiento de los tumores malignos de la vejiga, de valor discutible en cuanto a su eficacia sobre la evolución de la enfermedad neoplásica y grave en cambio por el difícil problema de la derivación urinaria, nuestra conducta terapéutica se ha orientado, sin sistematizarlas, a las intervenciones de tipo conservador. La conocida capacidad plástica que hace que la vejiga restante se adapte con rapidez y facilidad a su función de reservorio, permite resecciones muy amplias de la calota vesical o de parte de la base incluida con reimplantación del uréter comprometido, de acuerdo a la ubicación de la formación tumoral.

La cistectomía trigonal propuesta y ejecutada por R. Couvelaire desde 1947, "la menos conocida y sin embargo una de las más útiles teniendo en cuenta la localización trigonal o yuxta-trigonal de la mayoría de las alteraciones tumorales del reservorio", según expresiones de su autor, nos permitió intervenir con esta técnica al paciente cuya historia clínica resumimos a continuación.

A. F. Hist. Cl. 333.081, argentino, soltero, de 46 años de edad.

Concurre al Servicio refiriendo *hematurias* de dos años de evolución y *ardor* miccional. En sus antecedentes figura una nefropexia y pielolitotomía derecha efectuadas en el año 1954 en otro Hospital. En 1957 fue sometido a una resección endoscópica, y la copia del informe anatómo-patológico que obtuvimos dice: "Colgajos de tejido glandular prostático y de pared vesical con hiperplasia conjuntiva mural".

El examen físico revela un paciente en buen estado general; las orinas de emisión eran ligeramente hematurícas; la próstata se palpaba de caracteres normales.

La urografía de excreción (fig. 1) permite observar una imagen de menor densidad de forma lacunar en el área vesical y que relacionamos con la formación encontrada al examen endoscópico.

*Cistoscopia*: Vejiga de esfuerzo, buena capacidad. El trigono se halla elevado y la mucosa que lo recubre presenta un edema bulloso que impide la localización de los orificios ureterales. Algunas zonas se encuentran ulceradas y cubiertas con falsas membranas.

Se inicia un tratamiento con antibióticos para eliminar la participación inflamatoria en lo posible y efectuar luego nuevo examen endoscópico en el curso del cual se toma un trozo para biopsia en el sitio marcado con un pequeño cuadrado negro del esquema (fig. 2). El examen anatómopatológico dice: *carcinoma de tejido transicional*".

La cistografía por relleno (fig. 3) es menos demostrativa que el cistograma de eliminación, ya que el exceso de sustancia de contraste enmascara la imagen visible en esta última.

*Operación*: (Diciembre 19 de 1960): Incisión mediana infraumbilical. Separación de la vejiga de las paredes laterales de la excavación pelviana, ligando el deferente y a continuación los pedículos laterales del órgano, teniendo cuidado de conservar las adherencias con la fascia alantoidea y el peritoneo, a fin de preservar en lo posible la irrigación de la cúpula. Descubriendo ampliamente la cara anterior de la próstata, se secciona un poco por encima del pico de la misma. Un punto de hilo grueso que toma en X la porción proximal de la glándula nos

permite usarlo como tractor y completar así el despegamiento retrógrado de las vesículas seminales hasta el fondo de saco de Douglas, reparando en esta maniobra ambos uréteres. Sección de la cara anterior de la vejiga en forma transversal y luego por el interior de la misma por encima de la tumoración dejando la cúpula aislada y adherida al peritoneo por su revestimiento peritoneal. Los límites de la resección están marcados con trazo interrumpido en el esquema (fig. 2). Reimplantación de los uréteres según técnica de Payr, dejándolos intubados con dos trozos de polietileno calibre 5 mm. que remontan hasta ambas pelvis renales y se hacen salir por la uretra. La fijación de la vejiga al resto de la uretra prostática se comienza por un punto posterior (fig. 4). La operación continúa suturando la vejiga a la uretra previa introducción de una sonda de Pezzer y luego de haber disminuido el diámetro vesical con una sutura

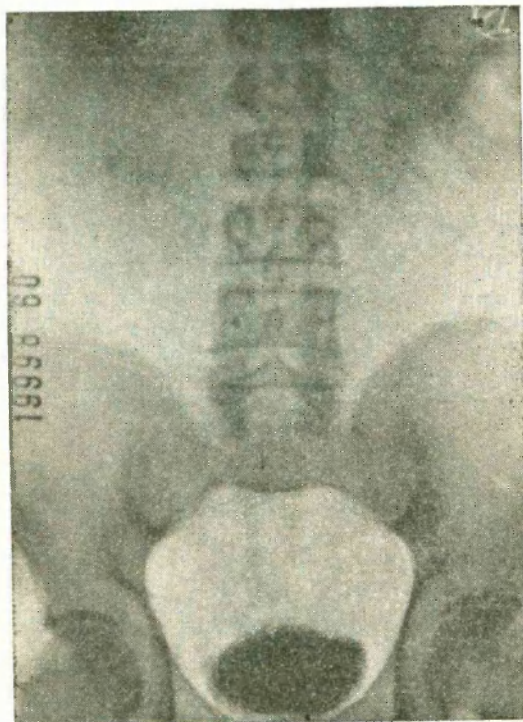


Figura 1

longitudinal, todo ello con punto separados en dos planos (fig. 5). Introducimos en la técnica original de Couvelaire la variante utilizada por Puigvert, según referencias de Moccellini, Serra y Rubí en un trabajo presentado a esta Sociedad en 1960. Ella nos parece más simple y efectiva que la "trocardización" secundaria de la pared vesical. A los 15 días se retiran los catéteres ureterales y la sonda Pezzer pasando una sonda de Foley por la uretra hasta el cierre de la brecha hipogástrica.

El enfermo reanudó sus micciones, que se fueron espaciando hasta hacerse cada 3 horas. Refiere haber perdido la sensación de lleno vesical, sintiendo sólo dolor higogástrico cuando trata de pasar más tiempo sin orinar. Interrogado sobre el estado de la función sexual manifestó no haber notado alteraciones.

La cistografía obtenida posteriormente (fig. 6) muestra un reservorio de caracteres aproximados a los normales. A los 10 meses de la intervención la urografía (fig. 7) revela una anulación funcional del riñón derecho y moderada uroectasia izquierda, hecho sobre el que deseamos llamar la atención, ya que en general las ureterocistoneostomias efectuadas

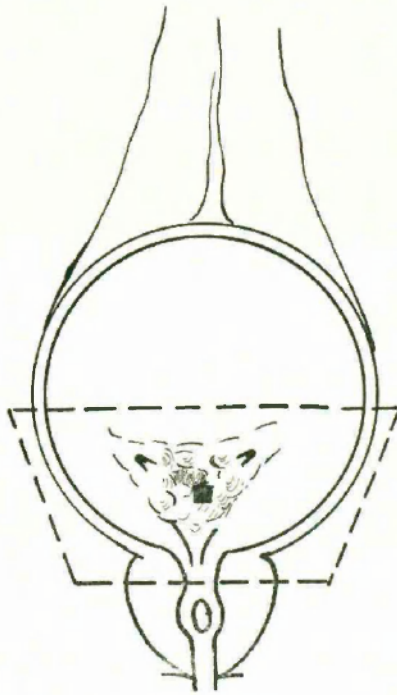


Figura 2

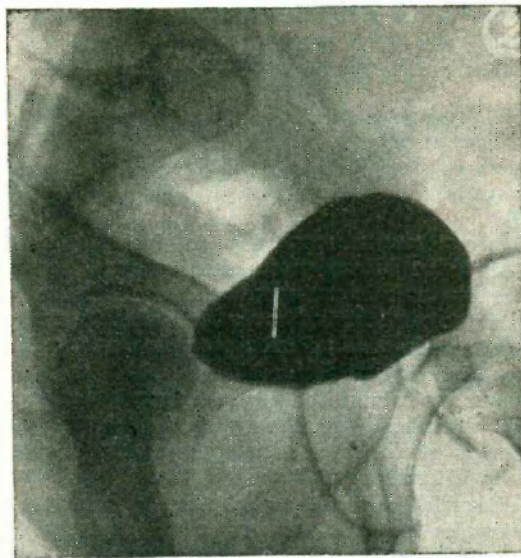


Figura 3

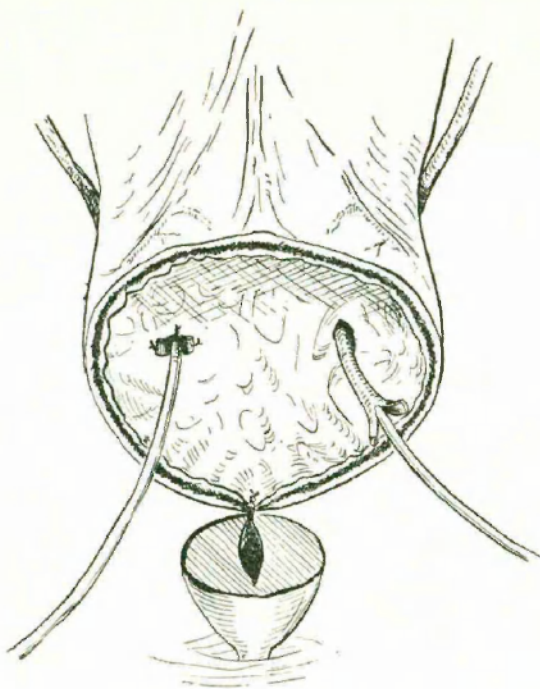


Figura 4

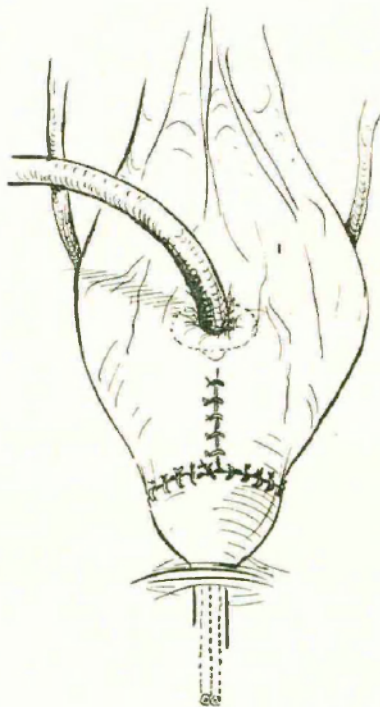
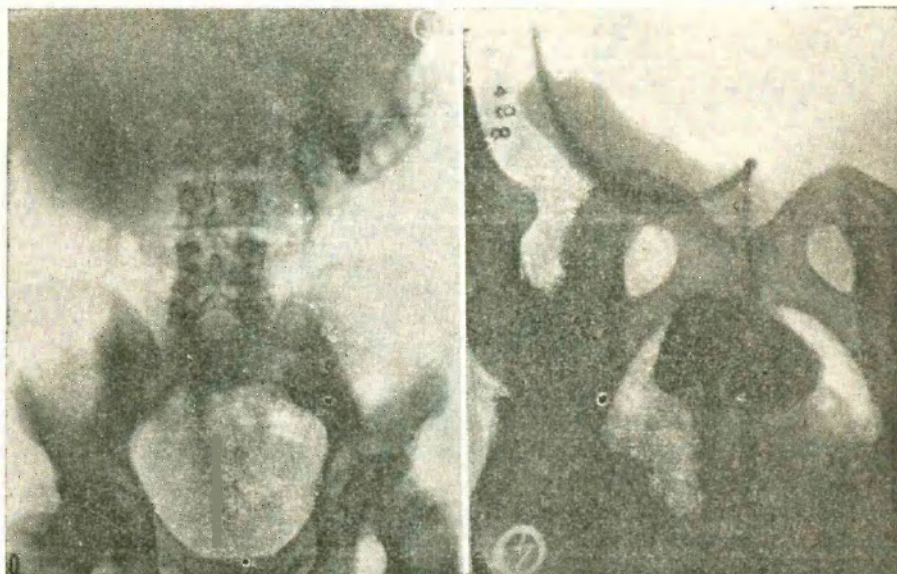


Fig. 5

con reimplantación sobre el trigono o la zona vecinal al mismo nos han dado resultados satisfactorios.

Los preparados anatomopatológicos muestran una formación tumoral, con las características de un epiteloma de transición, en otros campos al invadir los linfáticos toma una disposición glandular y en otra porción aspecto epidermoideo con globos córneos.



#### CONCLUSIONES

Consideramos que la cistectomía trigonal que tiene amplio campo de aplicación teniendo en cuenta la localización más frecuente de los tumores de la vejiga en esa zona, es un recurso que permite dentro de las indicaciones de la cirugía conservadora, obtener resultados satisfactorios evitando el ingrato problema de la derivación urinaria.

#### BIBLIOGRAFÍA

- Couvelaire, R.*: "Congr. Bélge d'Urologie", 1947.  
*Couvelaire, R. et Pellot*: "XLI. Congr. Franc. d'Urologie", 1947.  
*Couvelaire, R.*: "Rapports du XLI. Congr. Franc. d'Urologie", 1950.  
*Couvelaire, R.*: "Chirurgie de la Vessie", Masson et Cie, 1955.  
*Couvelaire, R.*: "J. d'Urol.", 57, 658, 1951.  
*Ballanger, R.; Gouaze, A.; Odano, R.*: "J. d'Urol.", 63:888, 1957.  
*Mocellini, J. A.; Serra, L.; Rubi, R.*: "Actas VIº Cong. Arg. Urología, 1960.

#### DISCUSIÓN

*Dr. Schiappapietra*: En primer término, felicito a los autores por la buena idea de traer nos este tema, tema sobre el cual yo he practicado con entusiasmo desde hace tiempo.

En el Congreso de Mar del Plata, cuya mesa presidía el Dr. Trabucco, presenté un trabajo sobre trigonostomía con reconstrucción y funcionalidad del trigono, dejándolo después inédito. Esas casuísticas iban a ser presentadas también, incluyéndolas en el tema de las cistectomías ampliadas. En ese momento lo presenté como cervicotomía. Lo interesante es esto: los tres últimos enfermos que operé en esa forma los documenté radiográficamente en el postoperatorio con los catéteres inyectándolos sustancias opacas para que se viera la forma

como se proyectaba la imagen. Después los he seguido en el postoperatorio a medida que se alejaban.

Esa era la importancia que yo le daba al trabajo de cómo se reconstruía el trigono después de reseca toda la porción proximal uretral y la destrucción total del trigono con reimplantación de los uréteres y con la reconstrucción del trigono. Después he visto la funcionalidad en algunos de ellos. Si no la hubiera hecho yo, no la habría concebido.

En cuanto a la evolución de las lesiones infiltrativas de la base de la vejiga, eso también es interesante. Generalmente, son las recidivas y de una localización de la menos deseable. La cromocistoscopia era, como dije: la reconstrucción daba la impresión de que existía el trigono. Después de ocho meses el enfermo vino con manifestaciones dolorosas, pero como el hombre era miedoso a la cirugía, volvió al tiempo cuando la infiltración ya estaba debajo de la piel y poco tiempo después se ulceró. Como no quería ningún tratamiento le hice hacer radioterapia profunda, con la cual cicatrizó la piel y mejoró el enfermo. Este al ver su estado pidió el alta.

Yo le había propuesto la cistectomía total y la tuvo que aceptar meses después. Así he visto evolucionar varios de estos procesos infiltrativos de la base de la vejiga.

El último fue una recidiva de un enfermo que no tenía el trigono. Le habían hecho sólo una resección en herradura, era un proceso no infiltrativo, quedando parte de la porción posterior de la uretra. La aspiración fue perfecta, pero a los 9 meses hizo una hematuria y un proceso que no me tranquilizaba. Daba la impresión de que eso no estaba bien implantada. No me quedaba otra cosa que reseca, hacer una uretrotrigotomía con resección cervical y parte de la uretra. Lo vimos con el Dr. Trabucco y éste me dijo: le ofrecemos cobaltoterapia. Ya lleva varios meses y tiene la suerte de que hasta ahora no muestre modificaciones infiltrativas en uretra ni manifestaciones dolorosas.

Las lesiones que he tenido y las que he seguido, por desgracia no han sido favorables. Los resultados próximos han sido óptimos, porque he quedado enamorado de la reconstrucción del trigono y la micción en perfectas condiciones locales y generales, pero a la larga los he visto a todos ellos cuando eran lesiones infiltrativas.

Como contribución al trabajo que hemos oído y aprovechando el material los presentaré en la próxima sesión.

#### CIERRE DE LA DISCUSIÓN

*Dr. A. Rocchi:* Creemos que la cistectomía total no mejora al cáncer.

---