

## HIDRO-PIONEFROSIS EN UN RIÑÓN EN ECTOPIA PELVIANA. — NEFRECTOMIA. — CURACION

Por el Dr. ENRIQUE CASTAÑO

---

No voy a entrar en consideraciones sobre las ectopias renales, pues fué motivo de una comunicación presentada por mí en el Congreso Nacional de Medicina del año 1922.

Este es un nuevo caso, algo semejante al anterior, también del lado derecho, pero la vía elegida para practicar la nefrectomía ha sido la extra-peritoneal, contrariamente al caso anterior que tuve que elegir la vía transperitoneal.

*Historia Clínica.* — D. C., 30 años, argentino. Ingres a nuestro Servicio del Hospital Salaberry el 2 de junio del corriente año.

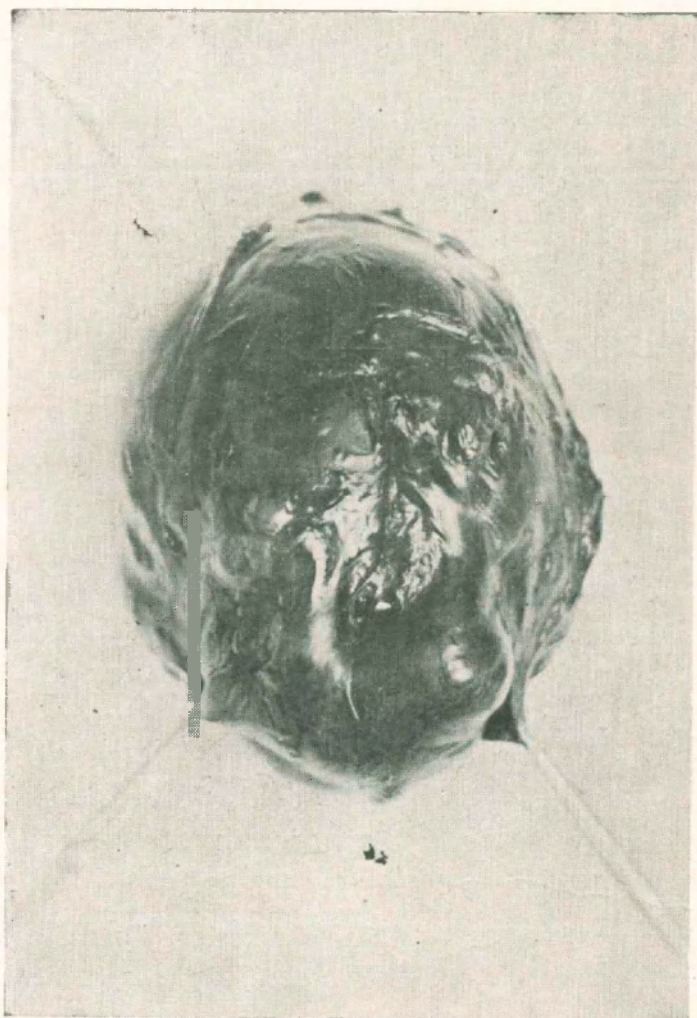*Antecedentes hereditarios.* — Padres muertos, ignora la causa; tiene 6 hermanos vivos y sanos.

*Antecedentes personales.* — A los 16 años adquiere un chancro que fué tratado con neosalvarsan y aceite gris. Ha tenido una parálisis facial que ha curado aunque lentamente. Blenorragia hacen 10 años tratada con lavajes. Hacen 2 años presenta una paresia de la mano derecha de carácter profesional, pues se trata de un telegrafista.

*Enfermedad actual.* — Comienza hace 1 año coincidiendo con un tratamiento de yoduro endovenoso. A la tercer inyección tiene una abundante hematuria, seguida de esclafrios y temperatura. A pesar de haberse suspendido el tratamiento la hematuria ha continuado hasta la fecha, habiendo algunas alternativas en lo referente a la intensidad. Hace seis meses fué examinado

por un médico, quien trató de hacerle una cistoscopia y una radiografía, deduciendo de este examen que se trataba de una ptosis renal izquierda. En estas condiciones y a pesar de los tratamientos, resuelve consultarnos.

*Estado actual.* — Sujeto bien constituido, pero de tinte algo anemiado.



Tórax: ligera bronquitis. — Corazón: nada de particular.

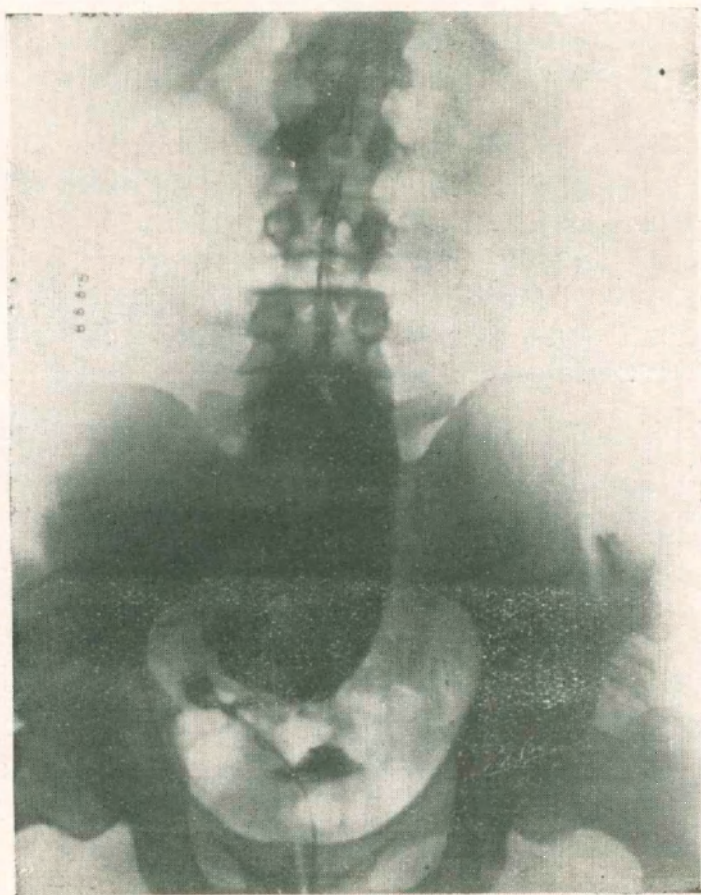
Abdomen: El hígado se percute dentro de sus límites normales. A la inspección del abdomen se nota en el hipogastrio una tumoración central. A la palpación se toca un tumor redondeado, localizado en el hipogastrio, debajo del ombligo en su mayor parte, del tamaño de una cabeza de feto, desplazable lateralmente, fijo en el sentido vertical, duro, indoloro. Este tumor dice el enfermo recién lo ha notado estos últimos días.

Riñón izquierdo no se palpa.

Riñón derecho en su posición normal, no se palpa.

Orina en la prueba de los vasos turbia, con sangre y pus en todos los vasos.

*Cistoscopia.* — Capacidad 200 c. c. Vejiga normal. Meato ureteral izquierdo normal, eyaculación transparente. Meato ureteral derecho entreabierto, eyaculación sanguinolenta.



Dosaje de úrea en suero 2.20 centg. por mil.

Prueba de la sulfofenoltaleina 46 %.

Se practica el cateterismo del riñón izquierdo. Urea 16 gr. o/oo. Cloruros 13 gr 13 o/oo. Pus no contiene.

Regular cantidad de hematies. Escasos cristales de oxalato de cal.

*Pielegrafía.* — Se consigue introducir un cateter opaco con relativa facilidad unos 15 centímetros. Se inyectan 40 c. c. de ioduro de sodio al 20 % y como puede verse, se trata de un riñón anómalo, localizado en la pelvis y en de línea media y cabalgando sobre la columna vertebral.

*Operación* — Anestesia general con éter. Operador doctor Castaño, ayudantes doctores Surra y Zapiola.

Tratándose de un riñón infectado, resolvimos practicar la nefrectomía extraperitoneal para lo cual practicamos una incisión transversal como la de Bazy, pero partiendo de dos traveses de dedo por encima de la espina iliaca y dirigida oblicuamente hacia abajo y adelante hasta el borde externo del recto, y dos traveses de dedo por debajo del ombligo. Se incinde el oblicuo mayor en toda su extensión, el oblicuo menor y transverso. Con mucho cuidado se rechaza el peritoneo hacia la línea media, yendo en busca del tumor. Con mucho trabajo se consigue desprenderlo en su totalidad, siendo muy difícil exteriorizarlo, dada su situación intrapelviana. Se amplía la incisión, seccionando la aponeurosis al nivel del borde externo del recto; aparece el uréter que es corto y se liga y secciona. Luego aparece el pedículo formado por vasos aislados en número de tres y que se ligan por separado; el tumor se encontraba cabalgando sobre la columna. Se saca el tumor, se comprueba que no hay sangre y se deja un drenaje. Se reconstruye la herida por planos. Piel con crin. Post-operatorio muy bueno.

A los 14 días el enfermo se levanta, diuresis abundante, orina ambar. Sale de alta curado a los 25 días.

La pieza no ha sido abierta para conservar su forma; se nota un polo del riñón conservado, el superior. Todo el extremo inferior era un tumor del tamaño de una cabeza de feto, renitente. A pesar de las dificultades que se tuvieron en la operación por la vía de acceso elegida, creo que ha sido conveniente haberse decidido por ella, pues siempre ofrece mucho mayor tranquilidad tratándose de un tumor infectado, no entrar en la cavidad peritoneal.

El otro caso que hemos publicado se trataba de una hidronefrosis no infectada y la incisión que practicamos fué la Jalaguier resecaando una antigua cicatriz de apendicitis y no hubo que dejar drenaje.

---