

Asociación Médica Argentina

# Revista Argentina de Urología

Organo Oficial de la Sociedad Argentina de Urología

~~VOLUMEN XXXI Julio - Agosto y Septiembre 1962 Numeros 7 - 8 y 9~~

VOLUMEN XXXI

julio - Agosto y Septiembre 1962

NUMEROS 7 - 8 y 9

## Sociedad Argentina de Urología

### **5 º. Sesión científica ordinaria - 25 de Agosto de 1962**

*Presidente*: . . . . Dr. Antonio Granara Costa

*Secretario*: . . . . Dr. Alberto J. Claret

Sala VI, Hospital Alvear  
Jefe: Prof. Dr. R. Mathis

### ESTRECHEZ DE URETER INFERIOR PLASTICA DE BOARI

Por el Dr. SAUL D. STEIMBERG

Motiva la presentación de este trabajo, el resultado favorable obtenido en dos casos operados por nosotros de estrechez de uréter inferior con el método de Boari-Casati, descripto a fines del siglo pasado y reintegrado a la actualidad quirúrgica por Küss. Siguiendo la opinión de Cibert, de que se trata de la mejor operación anti-reflujo y habiéndolo visto a Bischoff reoperar exitosamente con esta técnica enfermos que habían fracasado con otras, decidimos practicar directamente esta intervención en ambos casos.

Caso I: Paciente A. M. H., sexo femenino, 19 años, soltera. En los últimos 7 años tuvo 8 cólicos renales izquierdos con eliminación de arenilla. Nunca se le había realizado un estudio urográfico. La pielografía (figs. I y II) mostró una dilatación de uréter inferior izquierdo y el cateterismo de ese lado no fue posible realizar, pues al atravesar el meato ureteral se tropezó con un obstáculo imposible de superar. Uropósese la intervención a la paciente, que acepta, realizándose una exploración por vía inguinal el 12 de enero de 1962. Se abre el uréter por la porción dilatada, se intenta cateterizar hacia vejiga, cosa que sólo se logra con un fino estilete con gran dificultad, pues con el cateter el intento fue vano. Se practica la resección de la zona estenosada del uréter y se realiza con un colgajo vesical, la plástica, de acuerdo a la técnica de Boari-Casati. Post-operatorio: sin inconvenientes. La urografía excretora al mes de la intervención (figs. III y IV) muestra buena función del lado operado y en la cistografía

(fig. V) no se aprecia reflujo, observándose sólo el cuerno vesical característico en esta técnica.

Caso II: Paciente M. de S., sexo femenino, 31 años, casada. La enferma consulta por dolor lumbar derecho persistente. Hace 18 meses tuvo varios cólicos renales de ese lado, practicándosele una urografía excretora y encontrándosele un cálculo en extremo inferior del uréter derecho. Quien la atendió en esa época, le aconsejó su eliminación espontánea. Le realizamos nueva pielografía (figs. I, II, III y IV), encontrando dos imágenes litiásicas en uréter inferior derecho acompañado de una muy marcada urteropielocaliectasia.

Le aconsejamos la operación, conducta que fue aceptada por la paciente. La exploración realizada el 26 de abril de 1962, nos mostró un uréter enormemente dilatado. Lo abrimos, realizamos la extracción de ambos cálculos, exploramos el uréter inferior muy fibroso y estensado, decidimos la resección de este tejido y la plástica de Boari-Casati previo acortamiento y modelado del uréter de acuerdo a Bischoff.

El urograma realizado al mes de la operación (figs. V y VI) nos muestra una muy aceptable función. En la cistografía (figs. VII y VIII) no se observa reflujo vésico-ureteral.

### RESUMEN Y CONCLUSIONES

Presentamos dos casos de estrechez de uréter inferior resueltos con éxito con la técnica de ureterocistoplastia de Boari-Casati. En uno de ellos además se resolvió el problema del megauréter. Creemos que se trata de una muy buena operación que debe ser tenida en cuenta siempre que se aborde el problema de la estrechez o reflujo del meato ureteral.

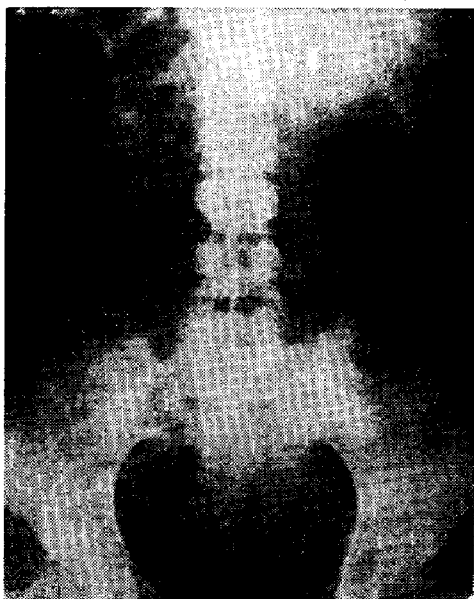


Figura 1

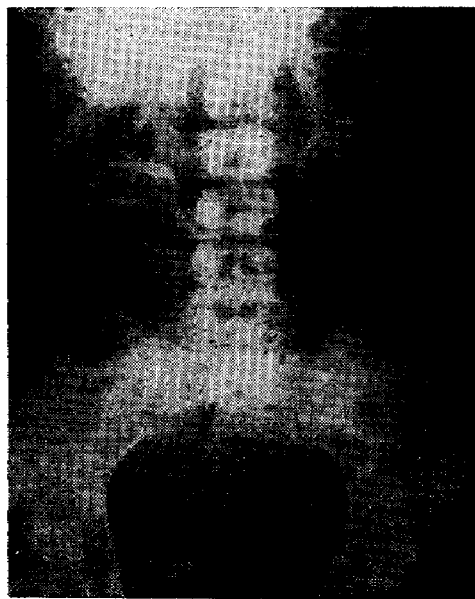


Figura 2

### DISCUSION

*Dr. Casal:* Preguntaría, primero, cuál era la lesión anatomopatológica del primera caso.

En segundo lugar, el segundo caso no creo que se trate de un megauréter sino de una uréterectasia. Los cistogramas practicados para estudiar el reflujo tienen insuficiente relleno. Para ello, debe efectuarse un relleno más a nivel de la vejiga.

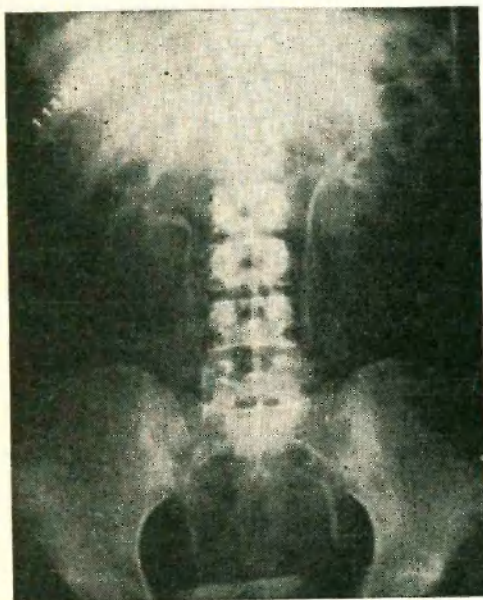


Figura 3

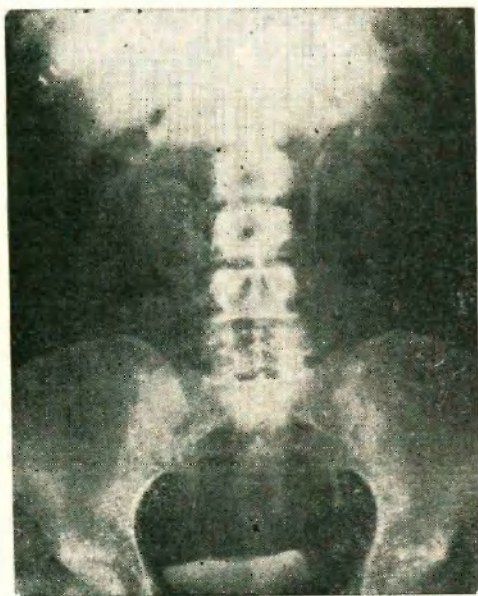


Figura 4

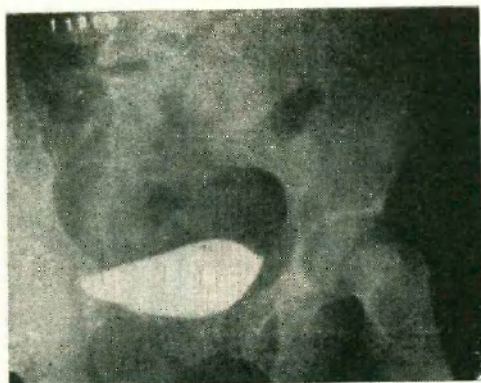


Figura 5

*Dr. Bernardi:* Todos los urólogos hemos debido atender pacientes portadores de cálculos ureterales bajos con estenosis.

Confieso que hasta el momento no pude practicar un Cassati-Boari, y he operado muchos enfermos con cálculos ureterales. Excepcionalmente hemos practicado esa operación.

Antes de reemplazar un trozo de uréter con un pedazo de vejiga, debemos pensarlo. En una próxima sesión, he de presentar un caso de lesión de bala del uréter yuxtavesical, a dos centímetros de su desembocadura, en donde existe una evidente sección del mismo y donde nosotros, hipotéticamente, tuvimos la idea de practicar un Cassati-Boari. Sin embargo, con una incisión bien baja reconocimos el uréter, su sección accidental y realizamos una anastomosis urétero-vesical en manguito con buen resultado. Las radiografías muestran el resultado obtenido.



CASO Nº II

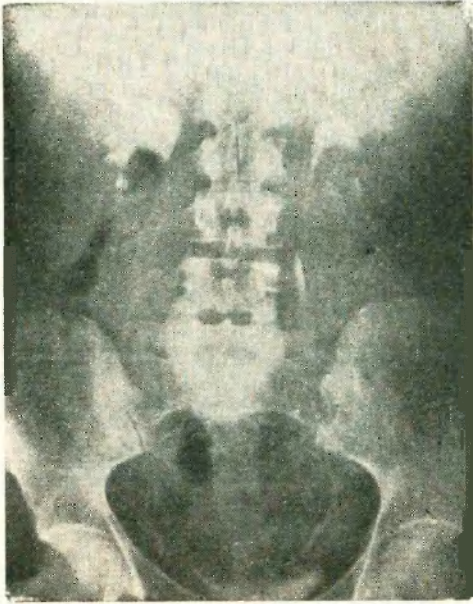


Figura I

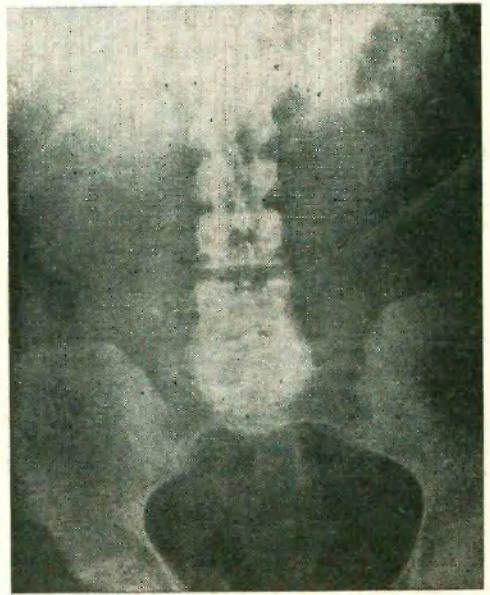


Figura II

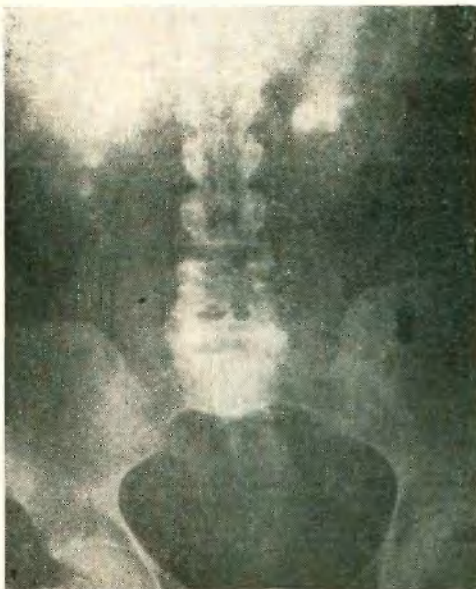

Figura III

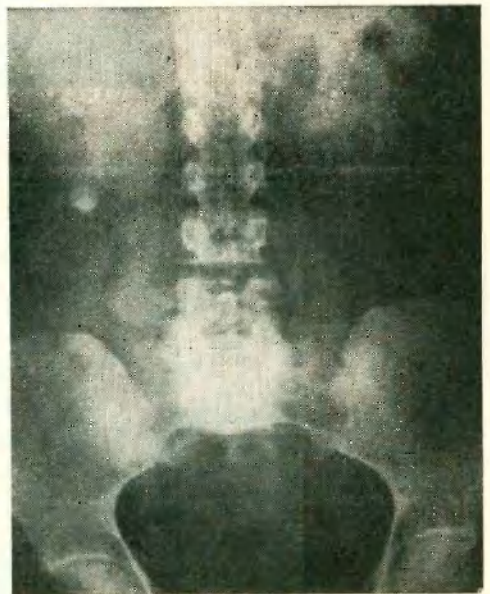


Figura IV

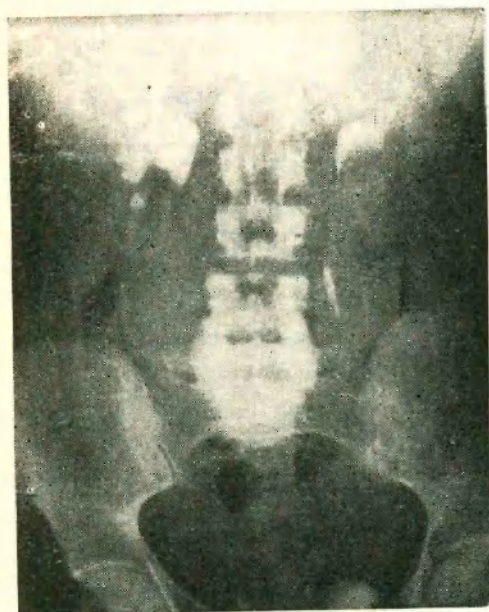


Figura V

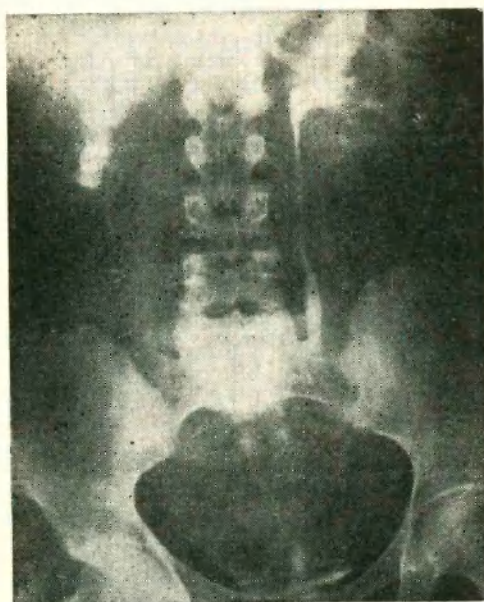


Figura VI



Figura VII

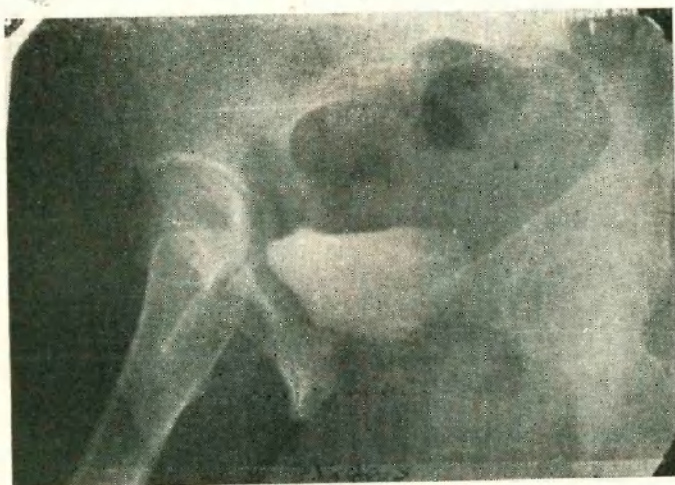


Figura VIII



Con el propósito de evitar que una ola de Cassatti-Boari invada la mente de los jóvenes urólogos, conviene destacar que se trata de una operación de excepción. Hasta este momento, tuve oportunidad de intervenir muchos cálculos ureterales y no he tenido ocasión de practicarla. Hay que frenar un poco los entusiasmos, porque puede ocurrir lo de otras operaciones, donde una ola de castraciones barrió el mundo.

*Dr. Steinberg:* Al doctor Casal le diré que se trataba de una fibrosis del uréter terminal; era un proceso benigno. Además, era prácticamente intramural porque no pude cateterizar a la enferma previamente a la intervención. Me costó mucho trabajo poder pasar un estilete, cuando lo exploré quirúrgicamente.

Al decidir hacer un reimplante pensé en esta técnica, que algunos maestros europeos, como Bishoff y Cibert, la aconsejan con gran entusiasmo. Entiendo que es una buena técnica.

Tuve oportunidad de ver, en otros servicios, cistografías de control realizadas radiográficamente, con buena técnica, y ese cuernito suele observarse con frecuencia. El profesor Puigvert tiene cierto número de placas en que se ve ese cuernito y que no indica reflujo. Pensé que mediante la técnica del reimplante podría evitarse el reflujo.

En cuanto a la otra operación de los dos cálculos, había una estenosis franca de más de dos centímetros, practiqué una resección parcial y abandoné el último trozo intramural del uréter; decidí practicar el reimplante del uréter porque se trataba de una zona estenosada. No creo que extrayendo el cálculo podía haber curado la afección. Hubiera subsistido el problema. Pienso que en las dos oportunidades, el reimplante fue obligado; elegí la técnica que consideré acertada y, por otra parte, el postoperatorio ha puesto de relieve que la misma puede llevarse a cabo sin mayores dificultades.

#### BIBLIOGRAFIA

- Puigvert, A.:* Cirugía del uréter terminal. Anales Hosp. S. Cruz y S. Pablo. Vol. XVIII. Nº 1, 1958.
- Bischoff, P.:* Megaureter British J. of Urol. Vol. XXIV, Nº 4, Dic. 1957.
- Firstater, M.:* Trat. quirúrgico del megaureter. Op. de Boari R. Urol. Rosario, Nº 1. Vol. II, Abril 1962. IIIV
- Perrin, J.:* Mega-ureter. Enc. Med. Chir. 18.158, E. 10.