

## DILATACIÓN QUISTICA EXTREMIDAD INFERIOR DE URÉTER. CONDUCTA TERAPÉUTICA

Por los Doctores RODOLFO I. MATHIS, JUAN A. GOLDARACENA  
Y HECTOR G. BERRI

La dilatación quística de extremidad inferior de uréter, también llamada uréteroceles por la escuela anglo-sajona, o quiste intravesical, es la salida al interior de la vejiga de una bolsa quística, más o menos considerable, constituida por la dilatación de la porción intravesical del uréter.

Es importante considerar la diferencia entre uréterocel y prolapso del uréter. En el prolapso, hay una hernia de la mucosa ureteral ya sola, ya conjuntamente con todas las capas de la pared ureteral, de modo que la porción herniada está recubierta a nivel de la cara vesical, por la mucosa ureteral. En el uréterocel todas las capas de la pared ureteral participan en la protrusión intravesical, pero sin alteración de sus relaciones normales, es decir, la cara vesical está recubierta por la mucosa vesical y la cara interna por la mucosa ureteral, con tejido fibroso entre las dos mucosas (ver Fig. 1).

Descubierta clínicamente por Freyer en 1897, estudiada posteriormente por Englisch en el mismo año y Pasteur en 1904, esta afección que tratamos, según Papin y Elisendrath, ocupa el quinto lugar dentro de las anomalías ureterales congénitas.

En 1936 Rhodes recopila de la literatura mundial 153 casos y agrega 13 observaciones. Campbell, de 32 casos publicados encuentra que 23 corresponden a observaciones en jóvenes menores de 14 años.

En nuestro país el número de observaciones publicadas se eleva por encima de doce (Montenegro, Bengolea y Castaño, Ahumada y Fernández Aguirre, Matta y Bacigalupo, Astraldi, Castaño, Landívar y Dotta, Cataldi, Salleras y Dilella, Von der Becke).

Ercole presenta, en el año 1936, dos observaciones con litiasis incluídas. Berri y Silvestre en el mismo año dan publicidad a una dilatación quística con litiasis, tratada con electrocoagulación. Dichas observaciones, coincidiendo con los casos referidos por Pasteau, Casper, Rafin, Akerland, Ottow, Rao, etc., resultan una complicación poco común en la afección que tratamos.

Posteriormente Rubí en 1938, Bottini en 1946, Sandro en 1943 y 1953, y recientemente Rubino en 1962, publica una nueva observación en la Revista de Urología de Rosario.

Según Darget el estado del uréter por encima de la dilatación es variable

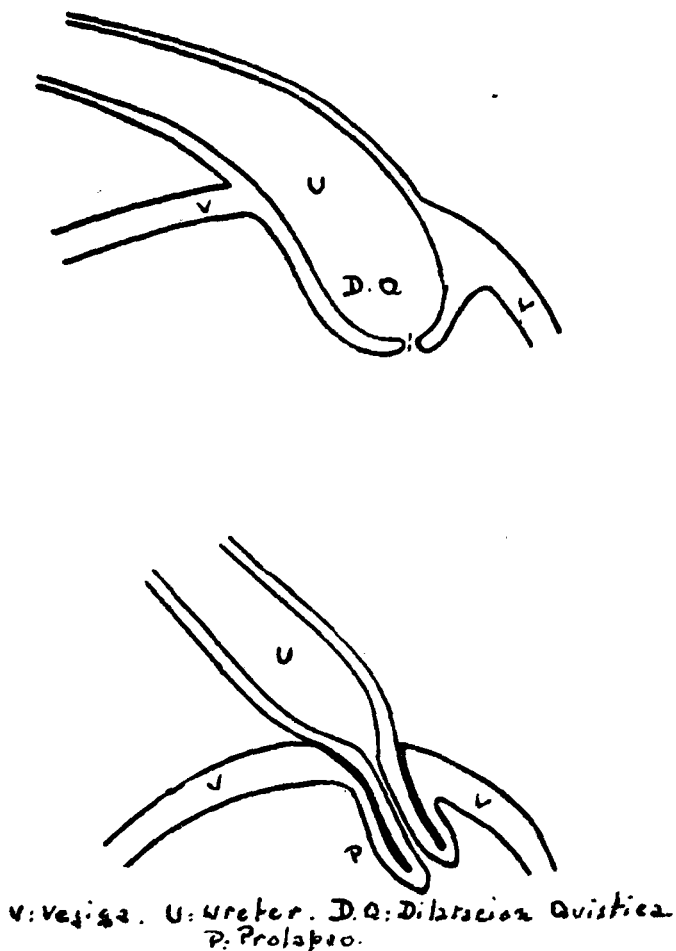


Fig. 1

y Johnson afirma que la ureterografía suele mostrar imágenes dispares, ya sea dilataciones totales o parciales, por lo general de la porción inferior del uréter; establece una regla inversa que se debe tener presente: las pequeñas dilataciones quísticas se acompañan, por lo general, de las más grandes dilataciones ureterales por encima de la porción quística; en igual sentido son las relaciones de las dilataciones ureterales con las dilataciones de los cálices y bacinetes.

Se han intentado varias clasificaciones, no llegándose a ninguna definitiva. Sin embargo es costumbre clasificarlos de acuerdo a su tamaño, número, apariencia y posición; en grandes o pequeños, uni o bilaterales, llenos o colapsados, vesicales, ectópicos o prolapsados. Esta clasificación para algunos autores no es considerada completa, ya que excluye el estado del árbol urinario superior.

Uson en 1961 propone basar la clasificación en dos hechos: 1) estado del árbol urinario superior o grado de dilatación ureteropielica o daño renal; 2) grado de obstrucción del cuello vesical.

En sus 44 casos presentados por este autor los encuadra en tres tipos: A, B, C, para seleccionar su mejor tratamiento. A) mínima dilatación urinaria superior y pequeño uréteroceles; B) severa dilatación del tracto urinario superior y gran uréteroceles; C) severa dilatación del tracto urinario superior y también obstrucción del cuello vesical por el uréteroceles. Estos dos últimos el autor los subdivide en 1, 2, 3 y 4, dependiendo del número de elementos dilatados en el árbol urinario superior.

A esta clasificación creemos nosotros que se le puede añadir los uréteroceles complicados ya sea por infección o litiasis.

Los 10 casos que presentamos a continuación son los exponentes de la afección que nos ocupa. Presentamos 8 casos de dilatación quística de extremidad inferior de uréter unilateral y 2 bilaterales, 5 de los cuales presentan litiasis concomitante.

*Caso 1.* — A. M. de R., 30 años. Arg., sexo femenino. H. C.: Nº 904. Cama 13. Hospital Alvear.

Disuria, polaquiuria y hematuria total, que repite en varias oportunidades, tratada con coagulantes. Sin sintomatología urológica durante un año. Posteriormente hematuria con coágulos, razón por la que ingresa.

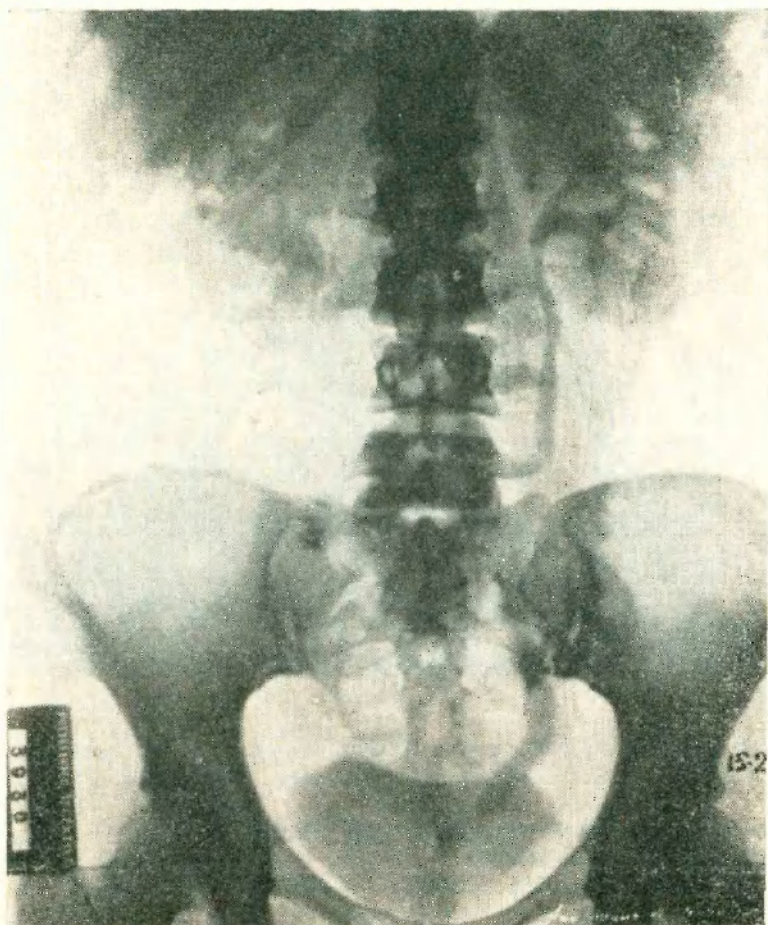


Fig. 2



*Cistoscopia:* Mucosa sana, sobre el lado izquierdo tumoración tamaño nuez, que hace prociencia del meato ureteral izquierdo, con sensación de líquido en su interior. Meato derecho: normal.

*Radiografías:* Simple: nada de particular.

*Urograma:* Lado derecho, buena función secretora y evacuadora. Lado izquierdo: *Doble pelvis*, uréter dilatado en toda su extensión. (Ver figura N° 2).

*Cistograma:* Hemi-vejiga izquierda, imagen de laguna clara en la extremidad inferior del uréter correspondiente. (Signo de Lenk positivo).

*Tratamiento:* Resección endoscópica.

*Caso 2.* — H. L. D., soltera, 19 años. Argentina. H. C.: N° 320. Cama 3. Hospital Alvear. Disuria, polaquiuria, hematuria total.

*Cistoscopia:* Mucosa vesical con telangiectasias en el meato ureteral izquierdo que es normal, en la zona correspondiente al meato opuesto se visualiza una tumoración del tamaño de un huevo de gallina, con contenido líquido.

*Radiografía:* Simple, normal.

*Urograma:* Buena función secretora y evacuadora bilateral. (Ver figura N° 3).

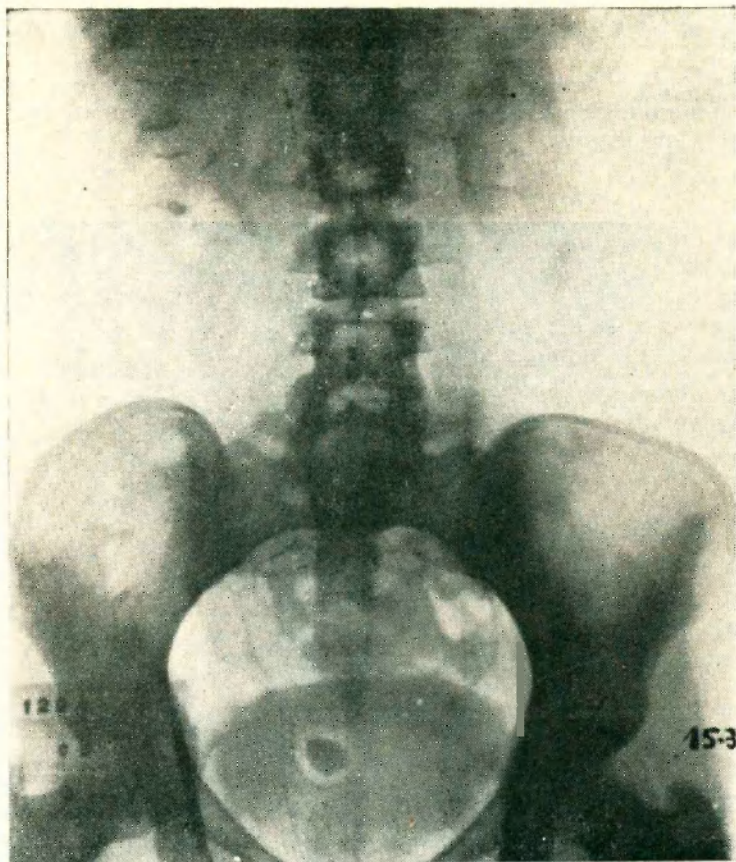


Fig. 3

*Cistograma:* Dilatación marcada suprameática del lado derecho.

*Tratamiento:* Resección endoscópica.

*Control post-operatorio:* No hay reflujo al cistograma. (Ver figura N° 4).

*Caso 3.* — C. A., 61 años, casada. Sexo femenino. H. C.: N° 74. Cama 18. Hospital Alvear.

Trauma en región lumbar izquierda, hace 4 años, desde hace 20 días, hematuria total. causa de internación.

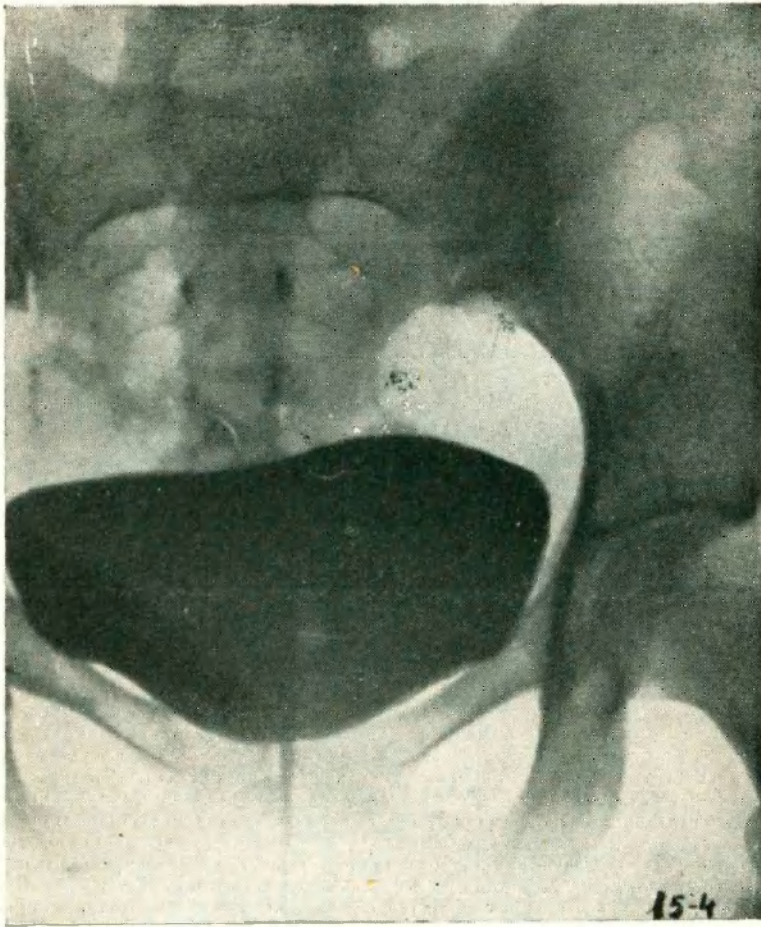


Fig. 4

*Cistoscopia:* Piuria marcada, se visualizan dos meatos ureterales del lado izquierdo, el inferior presenta una tumoración con contenido aparentemente líquido. Cuello sin particularidades.

*Radiografías:* Simple, nada de particular.

*Urograma:* Doble pelvis y uréter izquierdo con falta de relleno en el uréter inferior.

*Tratamiento:* Resección endoscópica.

*Caso 4.* — F. A., 40 años. Argentino, casado, sexo masculino. H. C.: N° 1608. Cama 2. Hospital Pirovano.

Hematurias a repetición, con coágulos, indoloras.

*Cistoscopia:* Orina turbia, no hay retención. Capacidad conservada. Mucosa sana. Meato izquierdo normal. Meato lado derecho: Tumoración muy proclive del tamaño de una pelota de golf. Se observan movimientos peristálticos.

*Radiografías:* Simple; sombra litiásica lado derecho, que corresponde al área vesical.

*Urograma:* Buena función secretora y evacuadora bilateral.

*Cistograma:* Imagen calculosa. Se encuentra dentro del área vesical. *Radiografía de control:* Normales.

*Tratamiento:* Por cistostomía, resección de la tumoración quística y extracción del cálculo.

*Caso 5.* — F. S., 43 años. Ruso, soltero, sexo masculino. H. C.: N° 102. Cama 40. Hospital Alvear.

Cólico ureteral izquierdo. Al efectuar estudio radiográfico, se constata un pequeño cálculo en tercio superior del uréter izquierdo y otro cálculo de unos 2 cms. de largo en región vesical, que la pielografía revela que se encuentra englobado dentro de la extremidad inferior del uréter derecho, existiendo un doble sistema excretor de dicho lado que concluye antes de terminar en vejiga.



El cálculo izquierdo progresa eliminándose espontáneamente.

*Cistoscopia:* Vejiga congestiva en la zona correspondiente al meato derecho, imagen tumoral de aspecto de un "bulbo de cebolla".

*Tratamiento:* Cistostomía, obsérvase, un cálculo prociendente por el orificio ureteral, se procede a su extracción reseccándose la pared quística.

*Caso 6.* — L. G. de P., 60 años. Sexo femenino. Clientela particular. Disuria, polaquiuria y hematuria.

*Cistoscopia:* Meato derecho entreabierto con gran edema y visualizándose un cálculo a través de los labios del mismo.

*Radiografías:* Simple: imagen litiásica en el área vesical.

*Urograma:* Lado izquierdo normal. Lado derecho, sombra opaca a nivel de la extremidad inferior del uréter. (Ver figura N° 5).

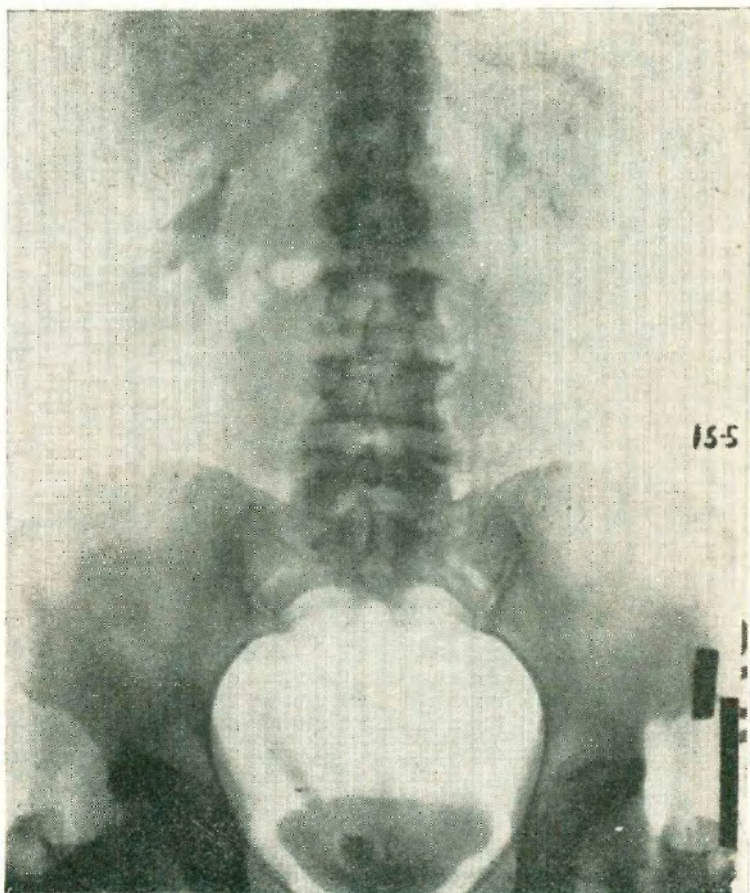


Fig. 5

*Tratamiento:* Quirúrgico. Resección del quiste y extracción del cálculo.

*Cistoscopia de control* a los 3 meses de operada: Meato ureteral derecho de aspecto normal, eyaculando rítmicamente, orinas ámbar.

Posteriormente, cistoscopías de control han revelado los mismos caracteres anteriores.

*Caso 7.* — H. de B., 30 años. Sexo femenino. Clientela particular. Hace años, dolores en región lumbar izquierda, se exacerbaban en posición de pie y esfuerzo.

*Cistoscopia:* Orinas ámbar, capacidad conservada, cuello sin particularidad. Meato ureteral derecho de aspecto normal, puntiforme. En hemi-vejiga del lado izquierdo, se observa una gran saliencia que obstruye la visión, siendo necesario bascular el cistoscopio. Dicha saliencia ocupa la zona ureteral correspondiente abarcando desde las 2 a 6 horas. Dicha formación es de aspecto sano, redondeada, donde se dibujan muy bien los vasos distendidos. No se consigue visualizar el orificio ureteral izquierdo.

*Radiografías Simple:* se observa en la parte que correspondería al extremo inferior del uréter izquierdo, sombras múltiples que impresionan como un conglomerado de gran cantidad de cálculos pequeños.

*Urograma:* Se visualiza la misma imagen anterior, con desplazamiento de cierta cantidad de los cálculos hacia el uréter superior, producida por gran dilatación del mismo que se encuentra favorecida por los cambios de posición. (Ver figura N° 6).

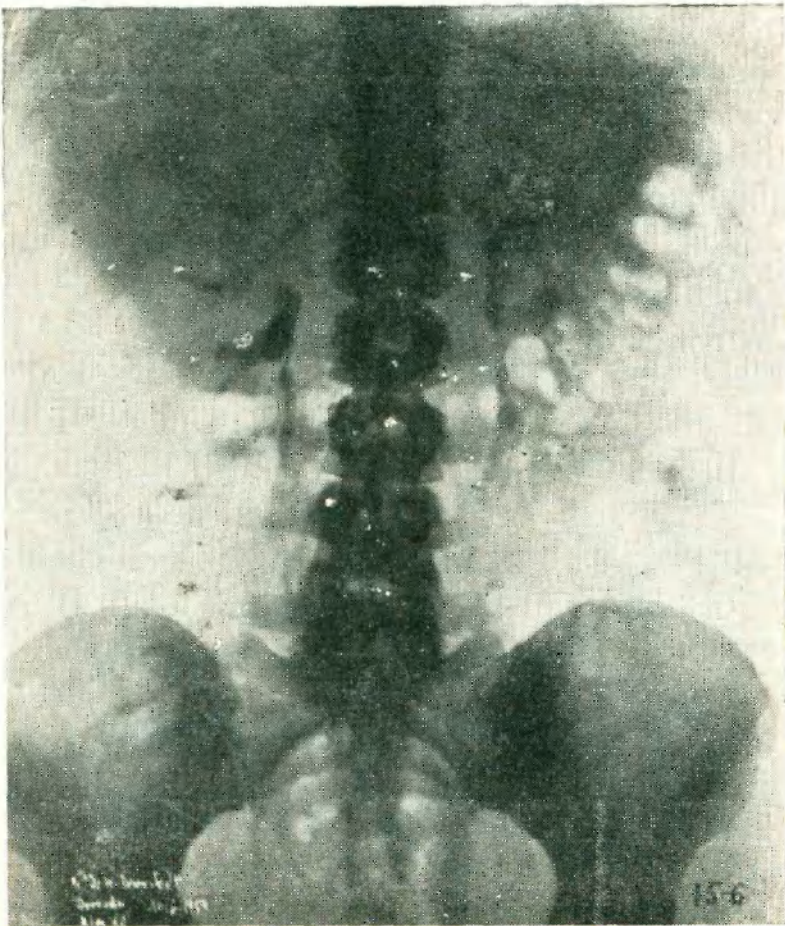


Fig. 6

*Neumocistografía y Cistografía de relleno:* Dilatación quística de uréter terminal izquierdo, con gran número de cálculos. (Ver figura N° 7 y 8).

*Radiografías de control:* No se ven sombras opacas. Buena función secretora y evacuadora bilateral. *Doble vía de excreción lado izquierdo.* No hay reflujo. (Ver figura N° 9).

*Tratamiento:* Vía endoscópica. Resección de toda la pared (con resección).

*Caso 8. — F. L., 58 años. Sexo femenino. H. C.: N° 1692. Cama 14. Hospital Alvear.* Episodios de hematuria a repetición, disuria y polaquiuria.

*Radiografías Simple:* sombra en el área renal, derecha y en zona vesical.

*Urograma:* Buena función secretora y evacuadora bilateral. Ectasia bilateral de ambos uréteres en su parte inferior. Sombra opaca en extremidad inferior de uréter izquierdo sobre área vesical. (Ver figura N° 10).

*Cistograma:* Sobre la sombra vesical se observa imagen redondeada de bordes nítidos sobre el lado izquierdo, del tamaño de una nuez, que se inscribe en el negativo de la sombra vesical.

*Tratamiento:* Quirúrgico. A ciclo abierto, resección del quiste y extracción del cálculo.

*Cistograma de control:* Relleno vesical, normal sin reflujo. (Ver figura N° 11).

*Cistoscopia de control:* Normal.



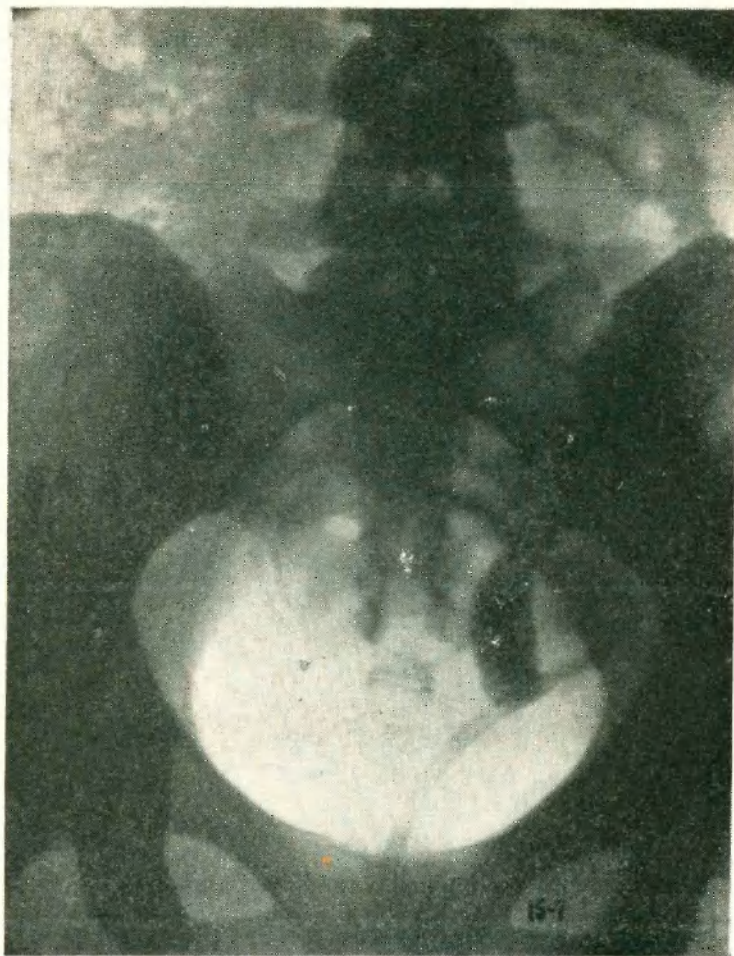

Fig. 7

*Caso 9.* — J. C. G., 43 años. Sexo masculino. Clientela particular. Dolor lumbar bilateral, polaquiuria, diurna y nocturna. No hematuria.

*Radiografias:* Simple, nada de particular.

*Urograma:* Lado derecho, imagen pielocalicial normal. dilatación de extremidad inferior de uréter. Lado izquierdo muy dilatado el uréter en su tercio inferior, en la porción intramural se observa una dilatación quística mayor que la del lado opuesto. (Ver figura N° 12).

*Tratamiento:* Quirúrgico, con resección de ambos quistes.

*Radiografía de control:* Ver figura N° 13.

*Caso 10.* — C. G., 55 años. Sexo masculino. Clientela particular. Hematuria en una o dos oportunidades. Disuria.

*Cistoscopia:* Mucosa sana. Meato ureteral lado derecho: Tumorcación del tamaño de un garbanzo, traslúcida. Lado izquierdo se visualiza otra tumoración más pequeña y con las mismas características que la anterior.

*Radiografias:* Simple nada de particular.

*Urograma:* Buena función secretora y evacuadora. Se observa dilatación quística del lado derecho, más pequeña del lado izquierdo.

*Tratamiento:* Expectación. Cada 6 meses cistoscopia de control y urograma.



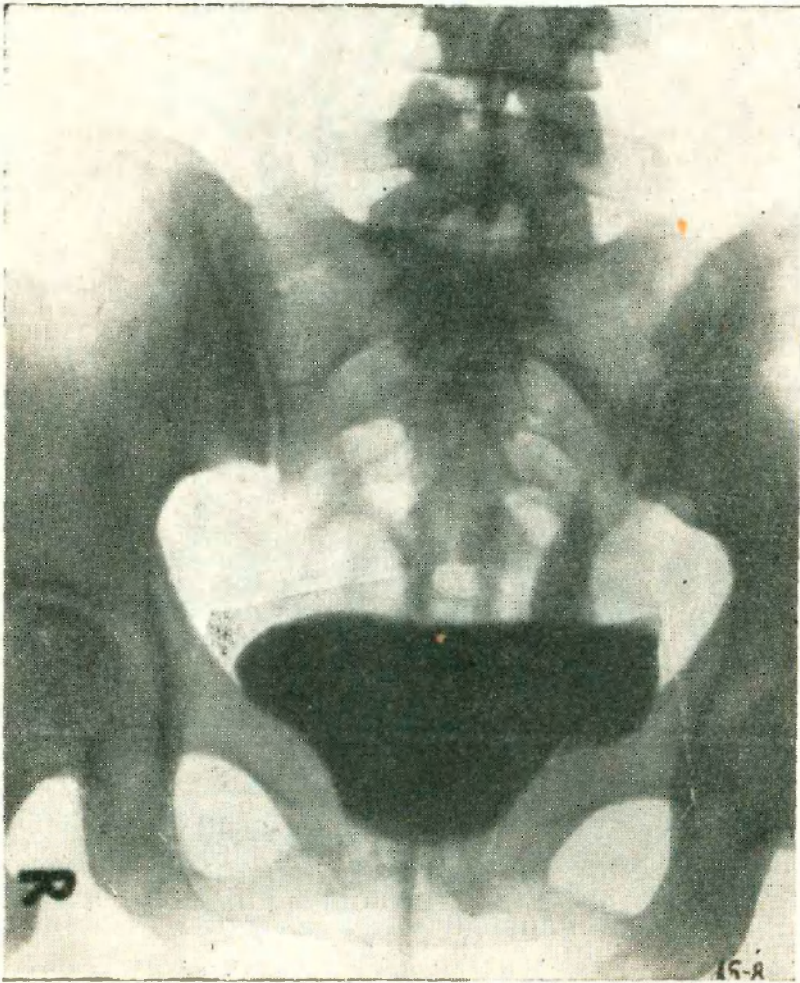


Fig. 8

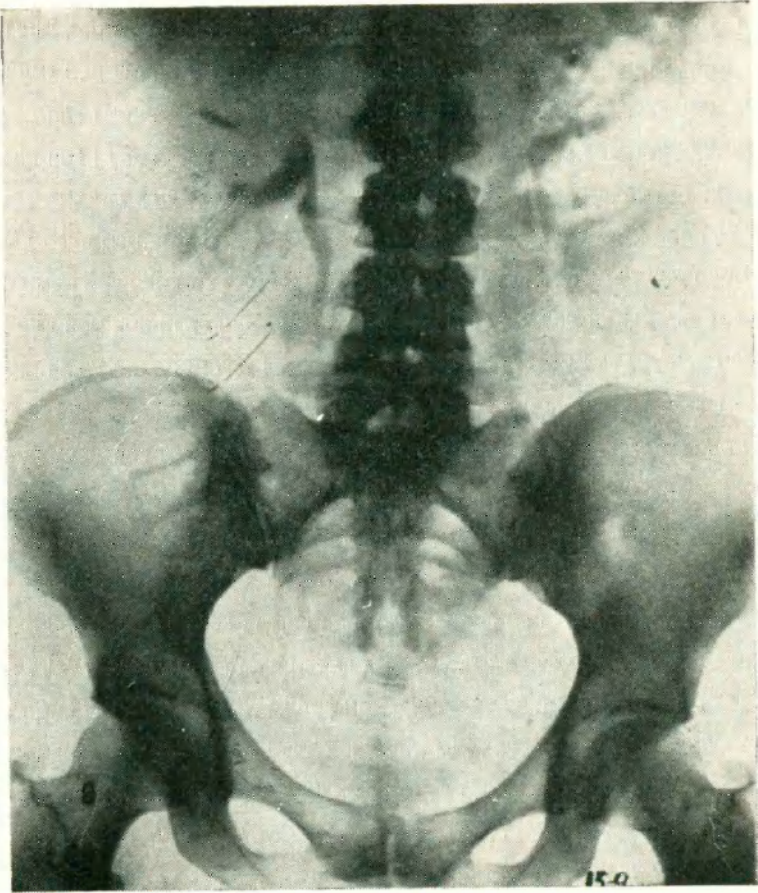


Fig. 9



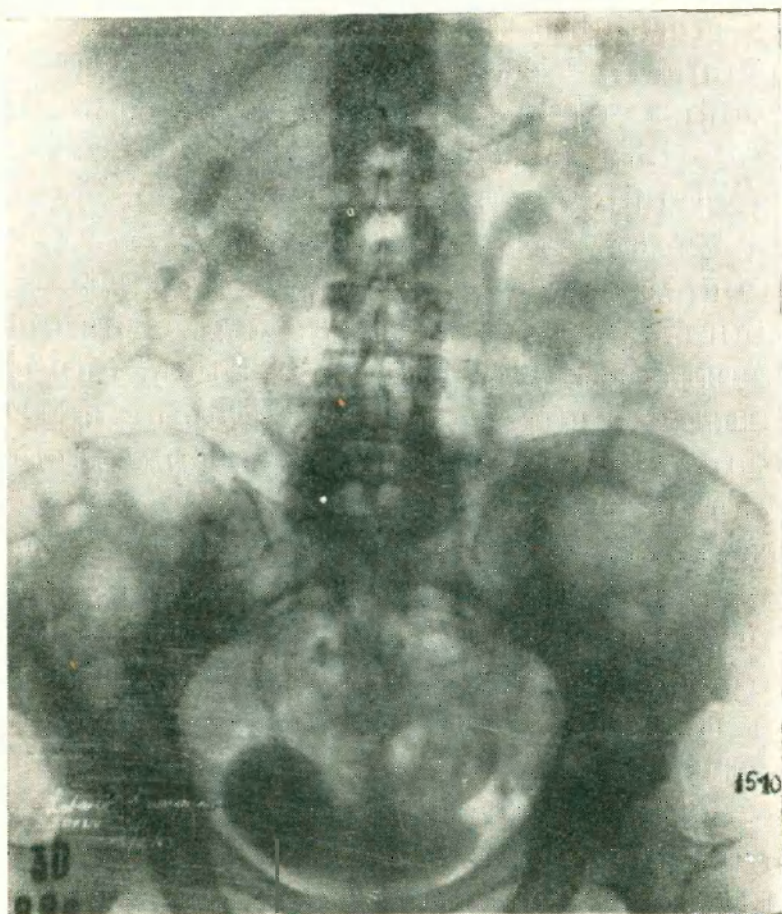


Fig. 10

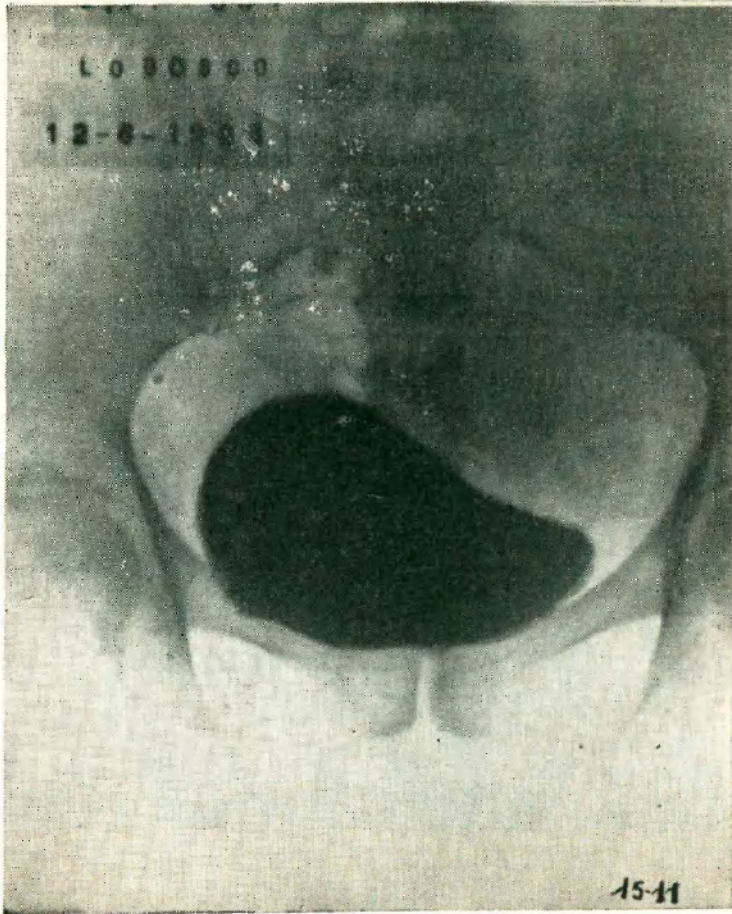


Fig. 11



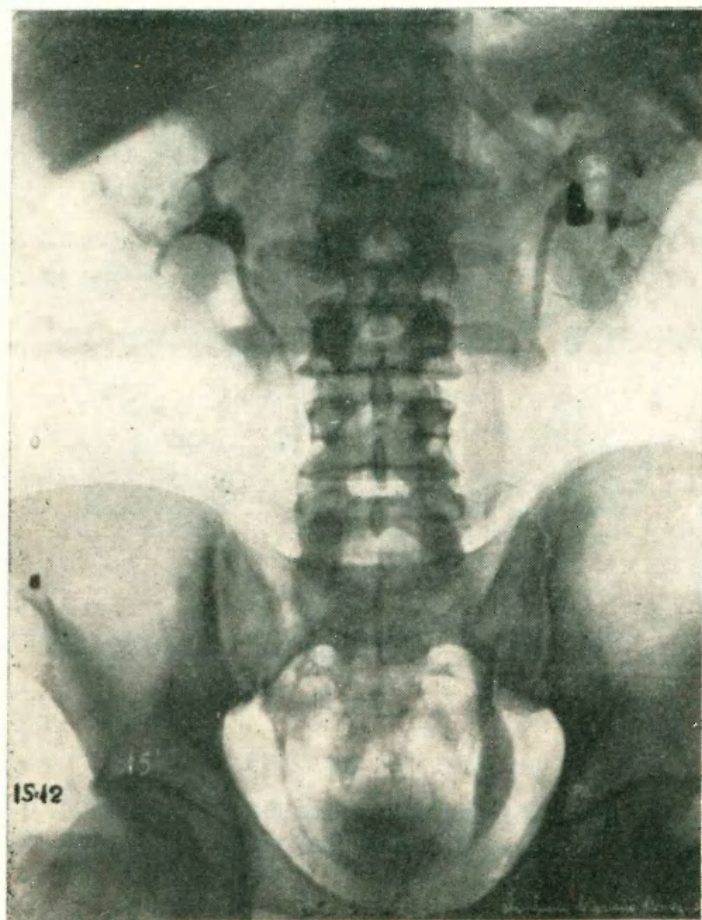


Fig. 12

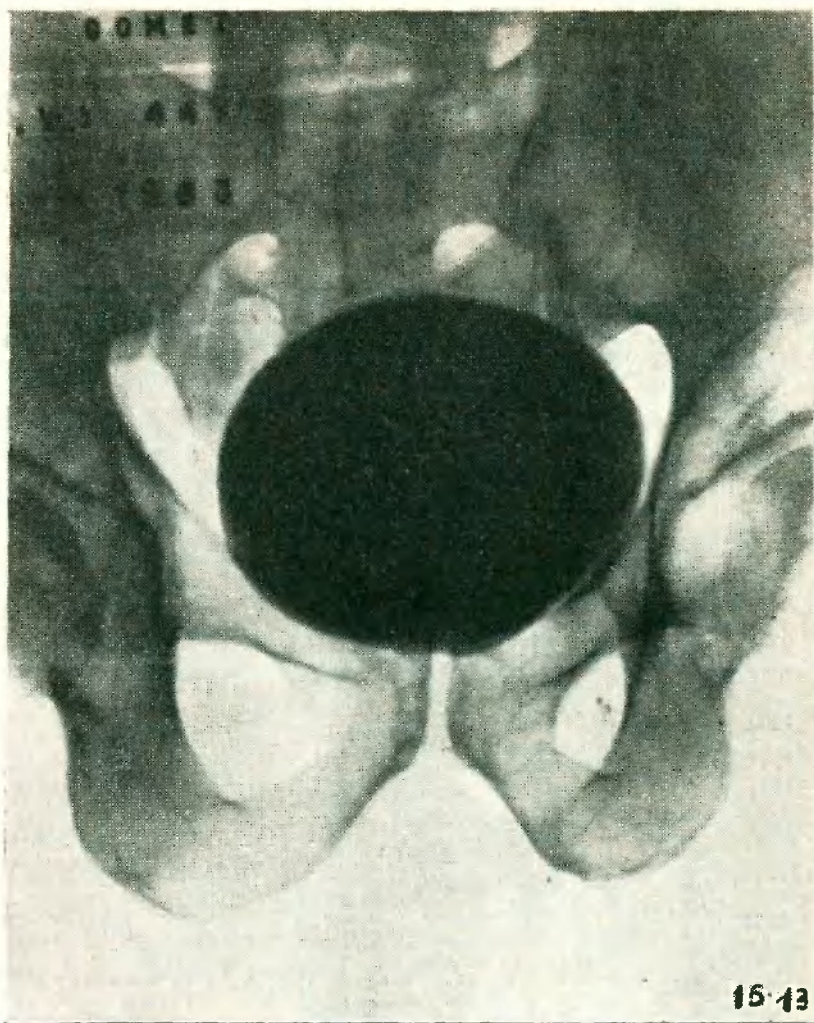


Fig. 13

## CONCLUSIONES

1) La presencia de dilatación quística no voluminosa y que no afecte la dilatación del árbol urinario alto, debe ser vigilada y tratada coincidentemente con observación.

2) Con función conservada, ectasia y dilatación quística complicada; la vía a cielo abierto. Resección de la pared procidente dejando el fondo.

3) La vía endoscópica es un procedimiento de elección, que aconsejamos en las dilataciones medianas, con el resectoscopio resecano la pared procidente.

## RESUMEN

Los autores presentan las observaciones de 10 casos de dilatación quística de extremidad inferior de uréter. Correspondiendo 6 de ellos al sexo femenino y 4 al sexo masculino. En ocho casos se trataba de dilatación quística unilateral, cinco de los cuales presentaban litiasis concomitantes y solamente dos casos con dilatación de la extremidad inferior de ambos uréteres. Hacen notar la coincidencia de otras alteraciones morfológicas de la vía de excreción en cuatro de los casos publicados.



## BIBLIOGRAFIA

- Castaño, Grimberg y Bertolassi*: Dilatación quística de extremidad inferior del uréter. Rev. Arg. de Urología, 1935, pág. 411.
- Castaño, E.*: Sobre un caso interesante de dilatación quística de extremidad inferior del uréter. Rev. Arg. de Urología, 1936, pág. 240.
- Rubi, R.*: Dilatación quística de extremidad inferior del uréter a forma pseudo-tumoral. Rev. Arg. de Urología, 1941, pág. 338.
- Lagleyse, G.*: Dilatación quística de la extremidad inferior del uréter. Rev. Arg. de Urología, 1938, pág. 93.
- Figueroa Alcorta y Molina, L.*: Dilatación quística de ambas extremidades inferiores de los uréteres. Rev. Arg. de Urología, 1943, pág. 273.
- Fonio, O. A.*: Dilatación quística de la extremidad inferior del uréter. Nuevo signo radiológico. Rev. Arg. de Urología, 1948, pág. 249.
- Berri, H. D. y Silvestre, A. L.*: Dilatación quística de extremidad inferior del uréter con litiasis incluida. Electrocoagulación. Rev. Arg. de Urología, 1936, pág. 390.
- Rubi, R.*: Dilatación quística y litiasis de la extremidad inferior del uréter. Rev. Arg. de Urología, 1938, pág. 179.
- Ercole, R.*: Dilatación quística de extremidad inferior de uréter y litiasis concomitante. Rev. Arg. de Urología, 1936, pág. 126.
- Sandro, R.*: Dilatación quística de ambas extremidades del uréter con cálculo en una de ellas. Rev. Arg. de Urología, 1943, pág. 136.
- Botlini, E.*: Dilatación quística de extremidad inferior de uréter; litiasis secundaria. Malformación de vías excretoras. Rev. Arg. de Urología, 1946, pág. 437.
- Sandro, R.*: Sobre un caso de dilatación quística de extremidad inferior del uréter y litiasis. Rev. Arg. de Urología, 1953, pág. 109.
- Rubino, H.*: Uréteroceles y litiasis. Rev. de Urología de Rosario, 1962, pág. 320.
- Papin, E. y Eisendrath, D.*: Am. Surg., 85, 1927.
- Uson, A.*: Jour. of Urol., May 1961, 85 Volum. 5.
- García, Rocchi y Casal*: Pieloureteritis quística (Consideraciones acerca de un caso clínico). Rev. Arg. de Urología, 1948, pág. 773.
- Ortiz, A. y Abad, R.*: Dilatación quística del segmento inferior del uréter. Sem. Med., 1950, 57, pág. 1028.