

BLOQUEO URETERAL BILATERAL

(Sobre un Caso Clínico)

Por los DRES. RODOLFO I. MATHIS, JUAN A. GOLDARACENA
y JUAN GHIRLANDA

Las complicaciones mediatas urinarias de las afecciones ginecológicas son frecuentes.

El retroperitoneo pelviano femenino es asiento de procesos inflamatorios, neoplásicos, etc. Abarcando exclusivamente el celular, o tomando el sistema linfático.

A esta nosología, diremos espontánea, se agregan las consecuencias de la cirugía y los tratamientos por radiaciones.

El conocimiento exacto del sistema urinario, previo a cualquier intervención importante ginecológica ya ha entrado en la práctica de los centros ginecológicos actuales. Mucho hemos hecho con nuestros consejos los urólogos.

Lo que es menos frecuente, es la vigilancia post-terapéutica de las enfermas tratadas por dichas afecciones.

Tenemos en nuestra experiencia suficiente número de casos para insistir en la vigilancia del sistema urinario en las ginecopatías tratadas, sobre todo las debidas a neoplasias del cuello uterino, ya sea quirúrgicamente o por radiaciones, para poder evitar así una evolución que más de una vez observamos en la fase terminal.

Presentamos un ejemplo de los buenos resultados obtenidos en una enferma hoy absolutamente recuperada, aun cuando consultó en un estado avanzado de ectasia e infección del sistema urinario por bloqueo ureteral bilateral.

A.M. de M., 30 años, argentina, casada. Fecha de ingreso: 17 de diciembre de 1962.

No refiere antecedentes hereditarios, familiares ni personales de importancia.

Enfermedad actual: Hace 1 mes se le efectuó una histerectomía total y ampliada (operación de Wertheim), por una atipia uterina.

20 días después comienza a notar dolor en ambas regiones lumbares, con predominio de la derecha, escalofríos, fiebre remitente y rápido desmejoramiento del estado general.

En tales condiciones se la interna en el Servicio para su estudio y tratamiento con el siguiente:

Estado actual: Enferma lúcida, febril con evidentes signos de intoxicación.

El examen físico no reveló más datos que los que se consignan:

T.A. Mx 120 mm. de Hg. Mn. 70 mm. de Hg.

Pulso: 100 por minuto igual, regular, amplio, tenso.

Abdomen: Plano, excursiona bien con la respiración, se observa cicatriz de incisión mediana infraumbilical y en McBurney. Doloroso a la palpación superficial y profunda en fosa ilíaca derecha.

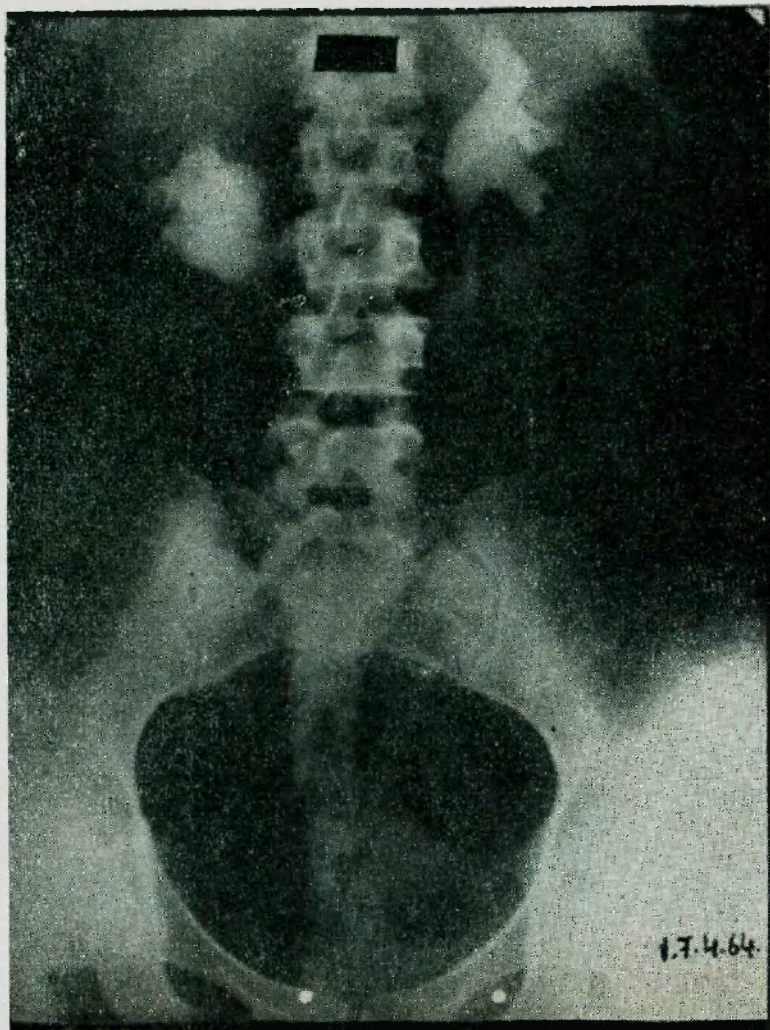


Foto N° 1

Aparato génito-urinario. — Orina: turbia. Uretra: Permeable. Residuo: 0. Vejiga: Dolor a la palp. de hipogastrio. Riñones: No se palpan dolorosos con las maniobras manuales. Tacto rectal: Dolor en pared anterior.

Examen ginecológico: Vagina amplia, elástica, dolor a la palpación bimanual en ambas fosas ilíacas.

Exámenes de laboratorio.— Eritrosedimentación: 1 h. 60 - 2 h. 115.

Glóbulos rojos: 3.320.000; blancos: 9.000; Hto.: 32 %.

Uremia: 0,50 gr. ‰; glucemia: 1,05 gr. ‰.

Estudio radiográfico: Rx. directa de árbol urinario: s/p. Urograma de excreción: Buena función secretora bilateral. Dilatación uréteropielocalicilar bilat. (Foto N° 1).

Exámenes endoscópicos. Cistoscopia: Uretra libre, capacidad 200 cc. Cuello cóncavo, mucosa vesical s/p., meatos bien implantados eyaculan orina turbia. Zonas perimeáticas congestivas

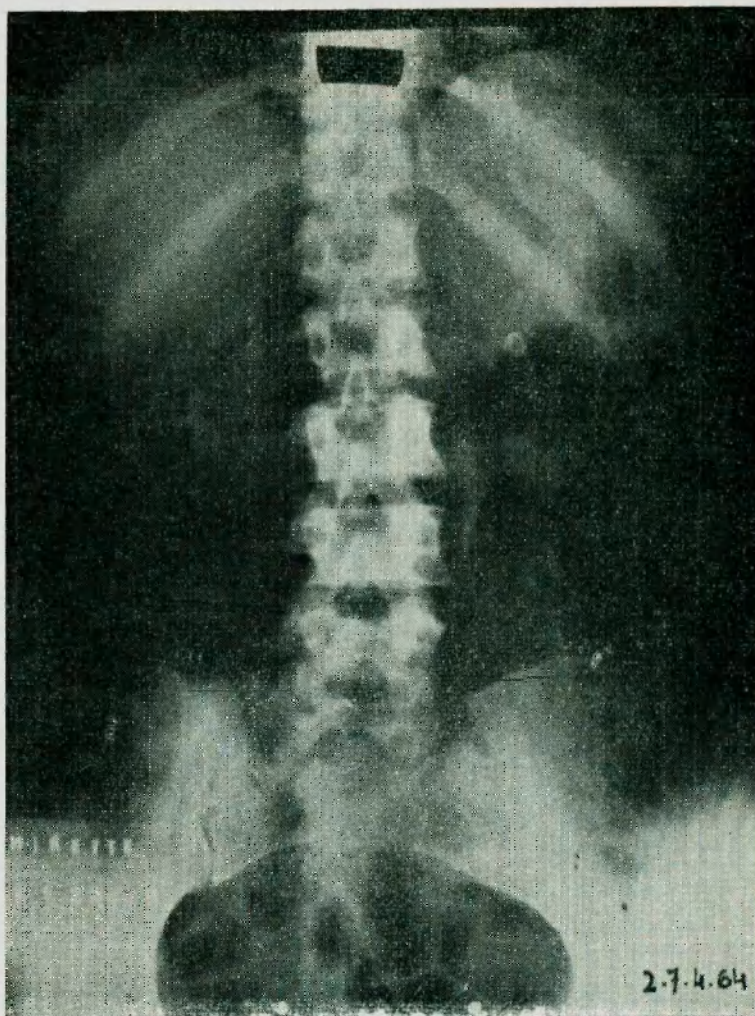


Foto N° 2

Se la medica con antibióticos de amplio espectro, analgésicos, antipiréticos. Se efectúa cateterismo de ambos uréteres no progresando con facilidad, por lo que ante el desmejoramiento progresivo del estado general y el aumento de la fiebre de tipo remitente, se decide intervenirla.

1ª Intervención. Parte quirúrgico: Anestesia pentothal-novocaína s/p. Incisión mediana infraumbilical resecando cicatriz anterior. Se abre peritoneo y se explora cavidad s/p. Se reclina intestino hacia región cefálica y se procede a la exploración de los uréteres a la altura del promontorio y cruce vascular, incindiendo peritoneo parietal posterior y disecando cuidadosamente pues dicha zona presenta intensa reacción fibrosa. Se individualiza el uréter

izquierdo, el que se presenta átono y muy dilatado, se inicia su liberación, la que progresivamente se va haciendo más dificultosa pues en su parte inferior se encuentra englobado en un magma fibroso con zonas necróticas. Se produce un desgarro del mismo. Debido a las características antedichas se decide efectuar ureterostomía cutánea por contraabertura colocando sonda de plástico. Se reseca un trozo de tejido para efectuar estudio histopatológico. Se cierra por planos.

En el acto quirúrgico se transfunden 500 cc. de sangre.

Post-operatorio: Excelente, funcionando el catéter perfectamente bien, aclarándose progresivamente las orinas.

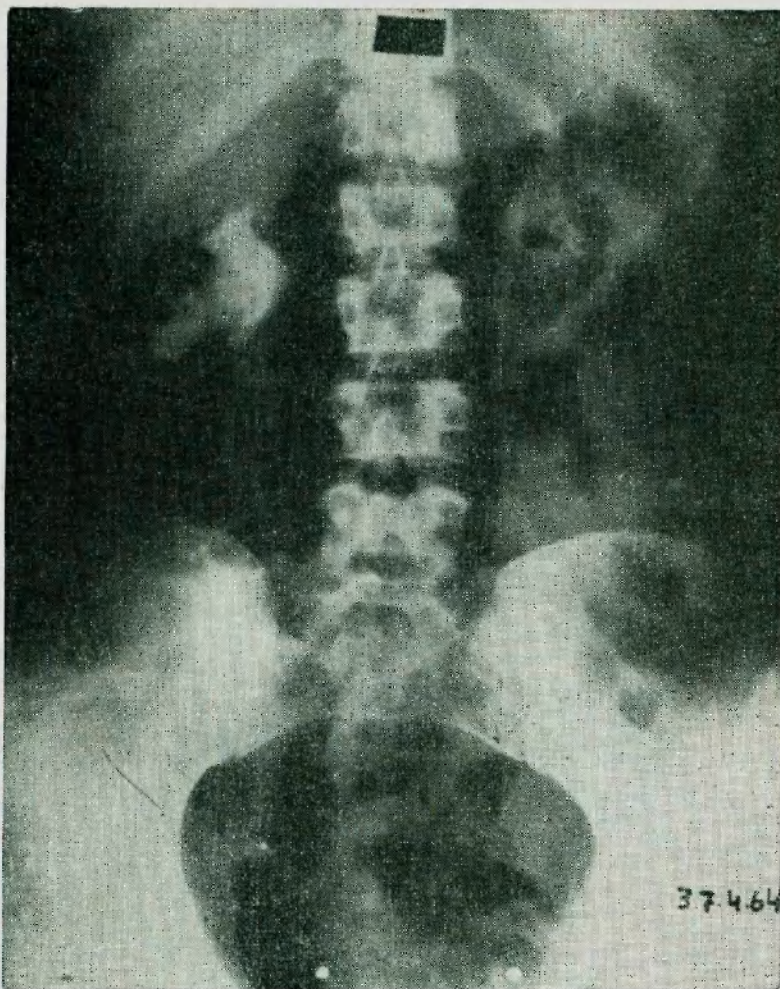


Foto N° 3

El estudio histopatológico del tejido resecaado informa ausencia de células atípicas.

A los 7 días de la intervención precedente se decide efectuar ureterostomía cutánea derecha.

2ª Intervención. Parte quirúrgica: Anestesia pentotal-novocaína s/p. Incisión de Albarrran ampliada lado derecho. Ureterostomía cutánea sin inconvenientes, luego de investigar el uréter en magma fibroso pelviano.

Post-operatorio: Excelente, mejora progresivamente el estado general. Desaparece la fiebre, aclarándose las orinas recogidas por ambos uréteres.

A los 3 meses de intervenida, la enferma muestra buen estado general, afebril, habiendo aumentado 6 Kgr. de peso. La edad de la enferma y su evolución nos deciden a tratar de solucionar el problema de su ureterostomía cutánea bilateral, por lo que se decide efectuar ureteroileocistoplastía bilateral.

Los exámenes de laboratorio prequirúrgicos informaron: Glóbulos rojos, 4.330.000; blancos, 6.000; Hto.: 40 %.

Proteínas totales: 7 gr., albúmina 4 gr., glob. 3 gr.

K: 4,4 mEq/l; Na 129 mEq/l.

Uremia: 0,45 gr. ‰.

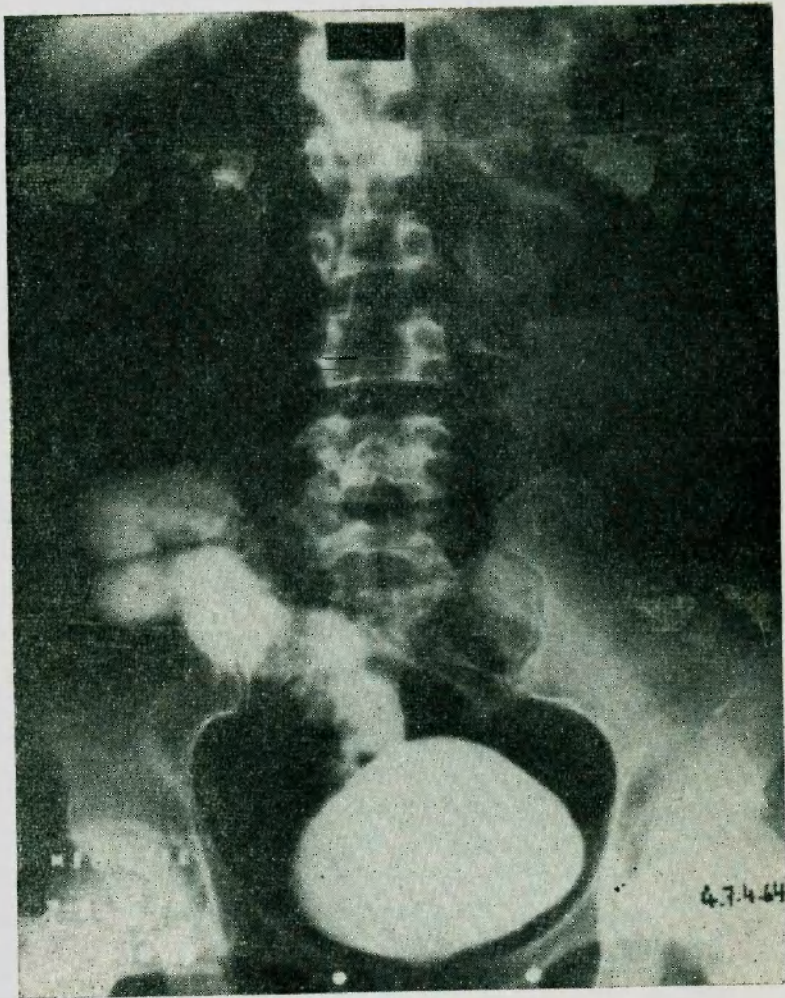


Foto Nº 4

3ª Intervención. Parte quirúrgica: Anestesia peridural continua. Incisión mediana infra-umbilical. Se libera vejiga. Se abre peritoneo. Se aísla un asa ilcal prececal de unos 25 cm. de longitud, comprobando que llega perfectamente desde el extremo de ambos uréteres a la cúpula de la vejiga. Se efectúa aislamiento del asa elegida y enteroenteroanastomosis término terminal en plano posterior al del asa aislada. Al ubicar el asa en su futura posición se comprueba gran acortamiento de la misma, decidiendo por lo tanto efectuar solamente alargamiento del uréter derecho, el que se libera.

Se deja el asa ileal intraperitoneal, extraperitoncalizándose sus dos extremos, el superior se anastomosa con el uréter en forma término-ureteral lateroileal. El extremo inferior se sutura a bóveda vesical.

Se deja sonda de plástico en uréter saliendo por uretra y sonda de Petzer en vejiga por hipogastrio.

Cierre de peritoneo y de pared por planos.

El post-operatorio inmediato transcurre sin inconvenientes, funcionando las sondas perfectamente bien. A los 6 días de la intervención pico febril de $38,5^{\circ}\text{C}$ con dolor en región lumbar derecha. Dicho cuadro cede espontáneamente.

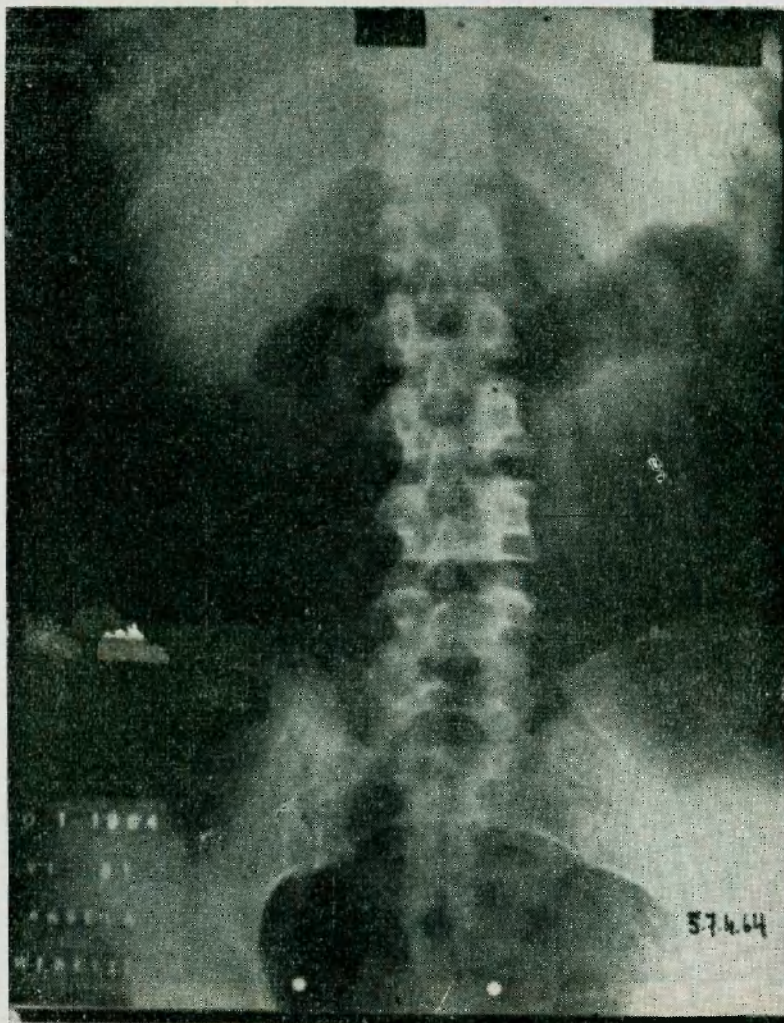


Foto N° 5

A los 20 días de la intervención quirúrgica se retira sonda tutor del uréter derecho, al día siguiente se comprueba la fistulización del mismo en la zona de anastomosis uréteroileal.

A los 15 días cierra definitivamente dicha fístula, en todo el post-operatorio gran cantidad de mucosidades obligan a lavar y cambiar sondas para mantenerlas permeables.

Un examen ginecológico informa: Vagina con fondo libre. No se palpan adherencias ni tumoraciones.

Se efectúan exámenes radiológicos y de laboratorio a los 3 meses de la última intervención:

Radiografía directa del árbol urinario (Foto N° 2). Riñón derecho: Concreciones pielocalicilares. Riñón izquierdo: 2 imágenes radioopacas.

Urograma de excreción: Buena función secretora bilateral (Foto N° 3). Riñón derecho: Sistema pielocalicilar dilatado. Riñón izquierdo: Ha recuperado morfología normal.

Cistografía (Foto N° 4): Se observan sombras radioopacas en riñón izq., en el derecho moldeado del sistema uréteropielocalicilar. Vejiga se rellena bien a igual que el asa ileal hasta su anastomosis con el uréter derecho.

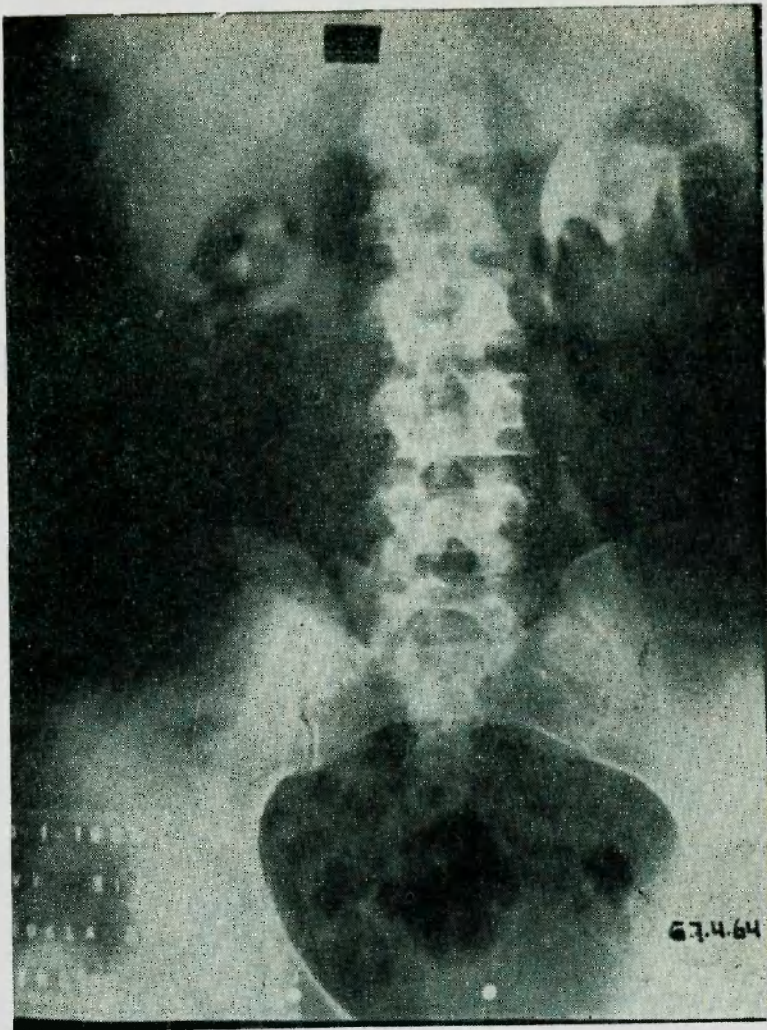


Foto N° 6

2 meses después, a los 5 meses de la última intervención quirúrgica, se decide solucionar ureterostomía cutánea izquierda.

4ª Intervención. Parte quirúrgica: Anestesia peridural.

Incisión mediana infraumbilical ampliada con Legucu izquierda, reclinando de esta manera hacia arriba colgajo de pared abdominal.

Se libera extremo inferior de uréter izq. el que se disecciona prácticamente hasta polo inferior del riñón homólogo. Se liberan adherencias peritoneales a pared pelviana izquierda, con lo que se logra que el uréter llegue prácticamente hasta pared lateral izq. de vejiga.

Se decide efectuar reimplante ureteral a lo Boari dejando cateter tutor y efectuando sutura cabo a cabo con catgut 000 crómico.

Se deja Petzer en vejiga que sale por hipogastrio, haciendo salir cateter por uretra.

Post-operatorio inmediato sin inconvenientes, funcionando bien ambas sondas.

A los 15 días se saca cateter ureteral y 5 días después Pezzen de hipogastrio, colocando sonda Malecot por uretra. Cerrada la fistula hipogástrica se retira sonda uretral.

Al mes se efectúan controles radiográficos y de laboratorio.

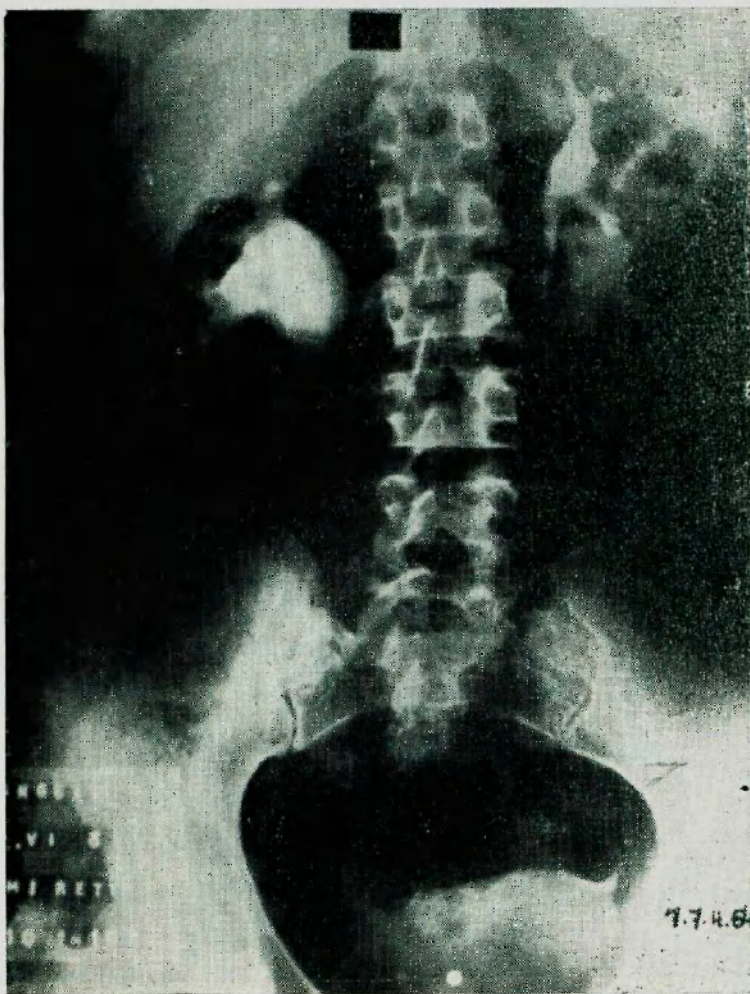


Foto N° 7

Estudio radiográfico: Radiografía directa (Foto N° 5) han desaparecido sombras radio-opacas izq. Se observan concreciones uréteropielocaliculares derechas.

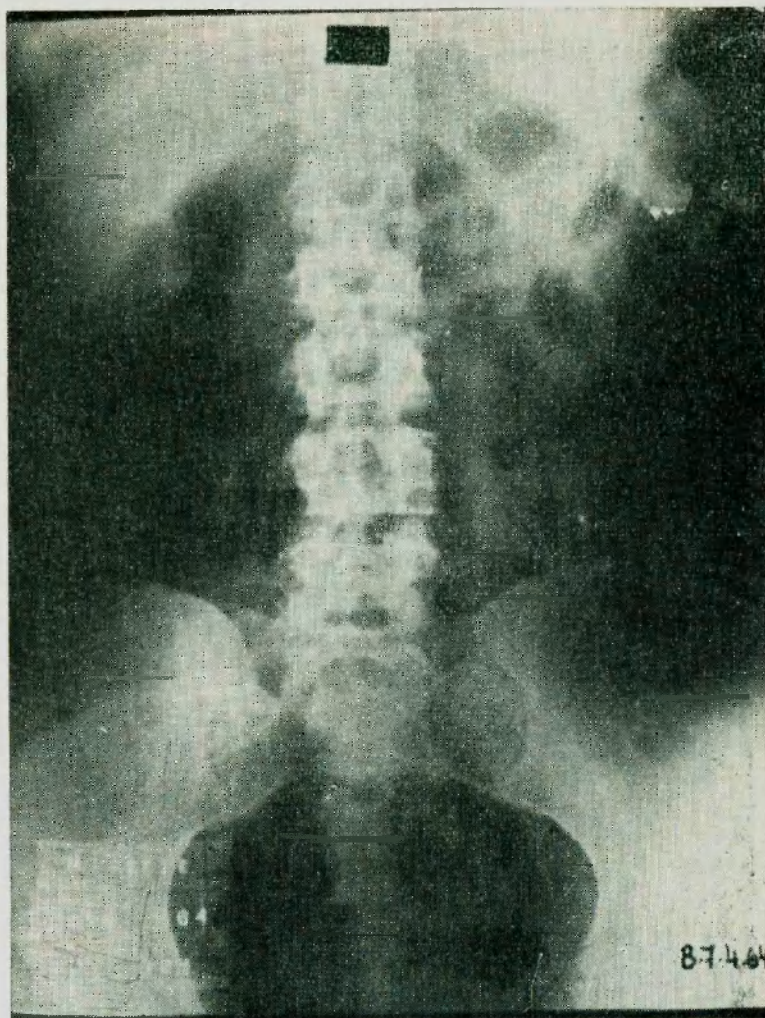
Urograma de excreción (Fotos N° 6 y 7): Buena función secretora bilateral. En sistema derecho dilatación pielocalícular, no impresionando no obstante como de retención. Sistema izq. perfecta morfología uréteropielocalícular, uréter reclinado hacia afuera.

Exámenes de laboratorio. Uremia: 0.33 gr. ‰, glucemia: 1.05 gr. ‰; glóbulos rojos: 3.530.000; blancos: 8.600 Htcr.: 35 ‰; eritrosed. 1 h. 65; 2 h. 103. Orina: D 1010 alb. vestigios gluc. no R. neutra.

La enferma se queja de dolores intermitentes en región lumbar derecha con accesos febriles y desmejoramiento del estado general que la obligan a guardar cama, e iniciar en forma reiterada tratamiento con antibióticos. Se decide efectuar nefrectomía derecha.

5ª Intervención. Parte quirúrgico: Anestesia peridural.

Incisión de Israel derecha. Se inciden piel, celular, músculos. Se abre fascia perirrenal, se libera riñón y se efectúa nefrectomía típica. Dejando drenaje tubular en celda renal se cierra por planos.



Foro Nº 8

Post-operatorio: Sin inconvenientes.

La enferma es dada de alta a los 10 días en perfecto estado de salud. A los 4 meses de esta última intervención se le efecta control radiográfico y de laboratorio que informa:

Estudio radiográfico. Radiografía directa (Foto Nº 8): No hay sombras radioopacas. Urograma de excreción (Foto Nº 9): Buena función secretora y evacuadora. Morfología conservada. Cistografía (Foto Nº 10): Buena capacidad. No se observa reflujo.

Exámenes de laboratorio: Uremia, 0,35 gr. ‰; glucemia 0,95 gr. ‰. Glóbulos rojos: 4.150.000; blancos: 7.200; Htct.: 40%. Eritrosedimentación: 1 h., 7; 2 h., 15. Orina: D 1015 alb. vest. gluc. no reacción ácida a los 7 meses de la intervención última, el urograma de control muestra buena función secretora y evacuadora del riñón izquierdo (Fotos Nº 11 y 12).

La enferma se encuentra en la actualidad en perfecto estado de salud. Mantiene 3 a 4 micciones diurnas y 1 o ninguna nocturna. Desde su primera internación ha aumentado 20 Kgr. de peso.

El examen ginecológico efectuado hace unos días no ha mostrado nada de particular.

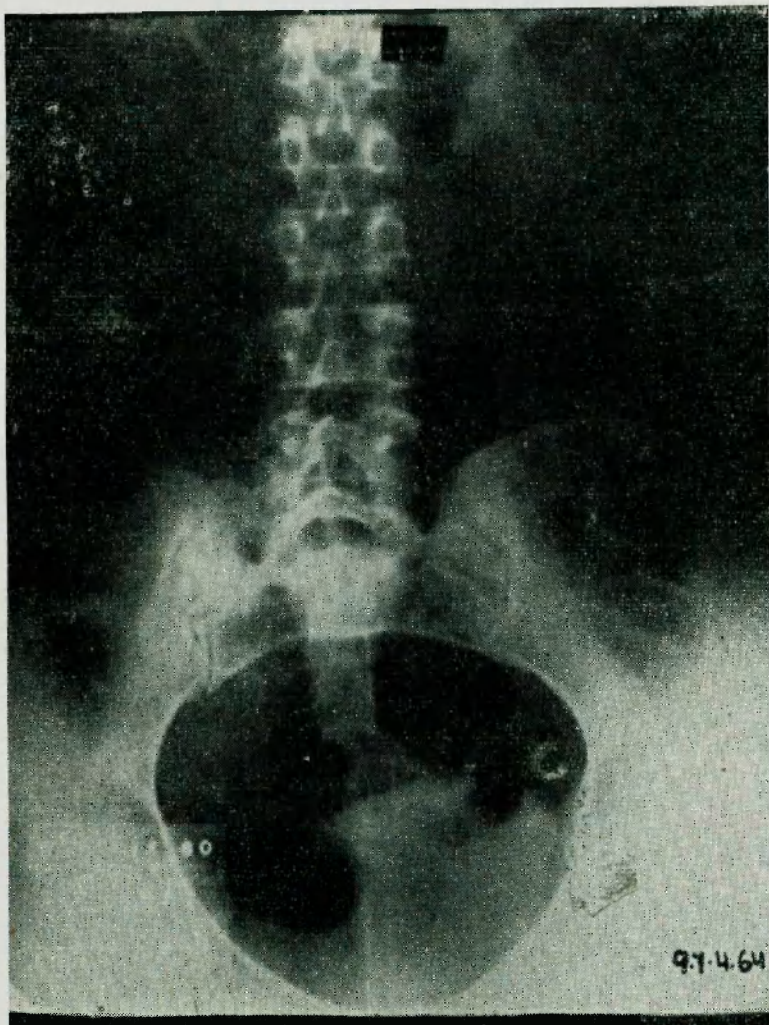
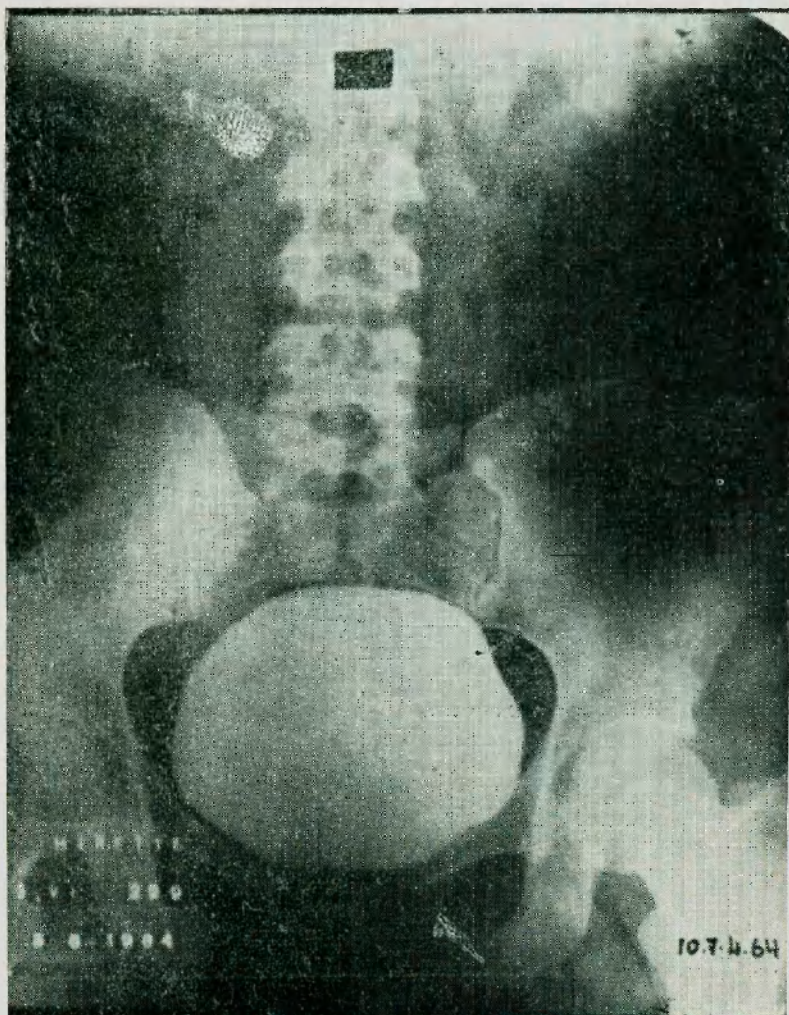


Foto Nº 9



Foro N° 10

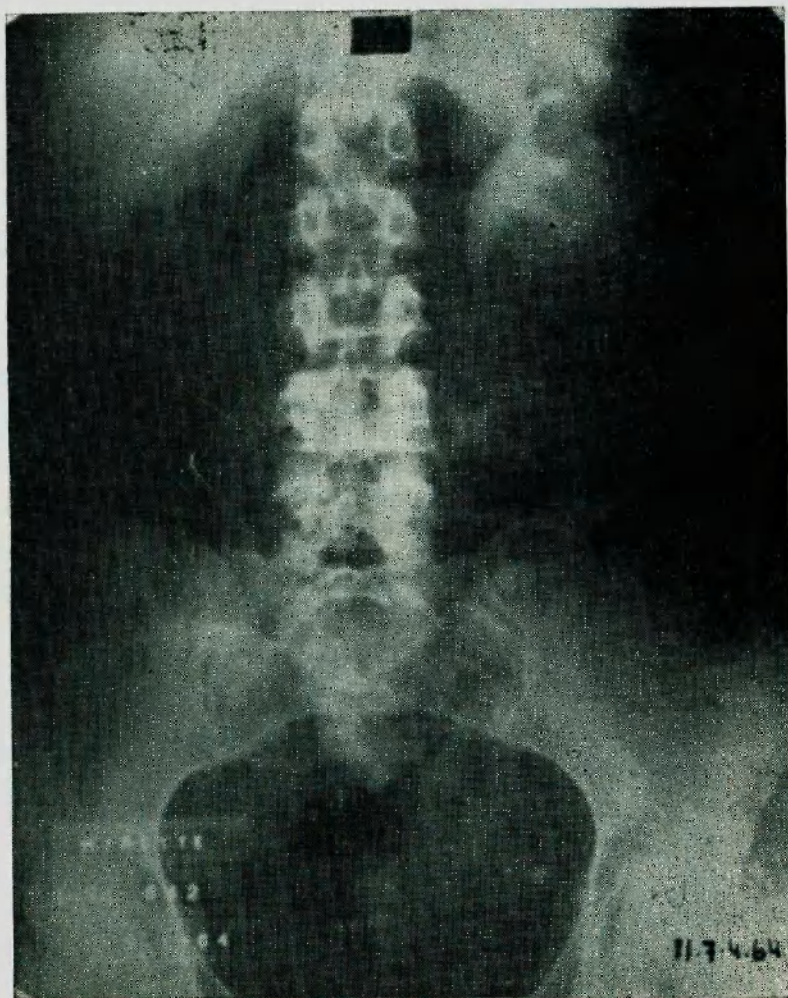


Foto Nº 11

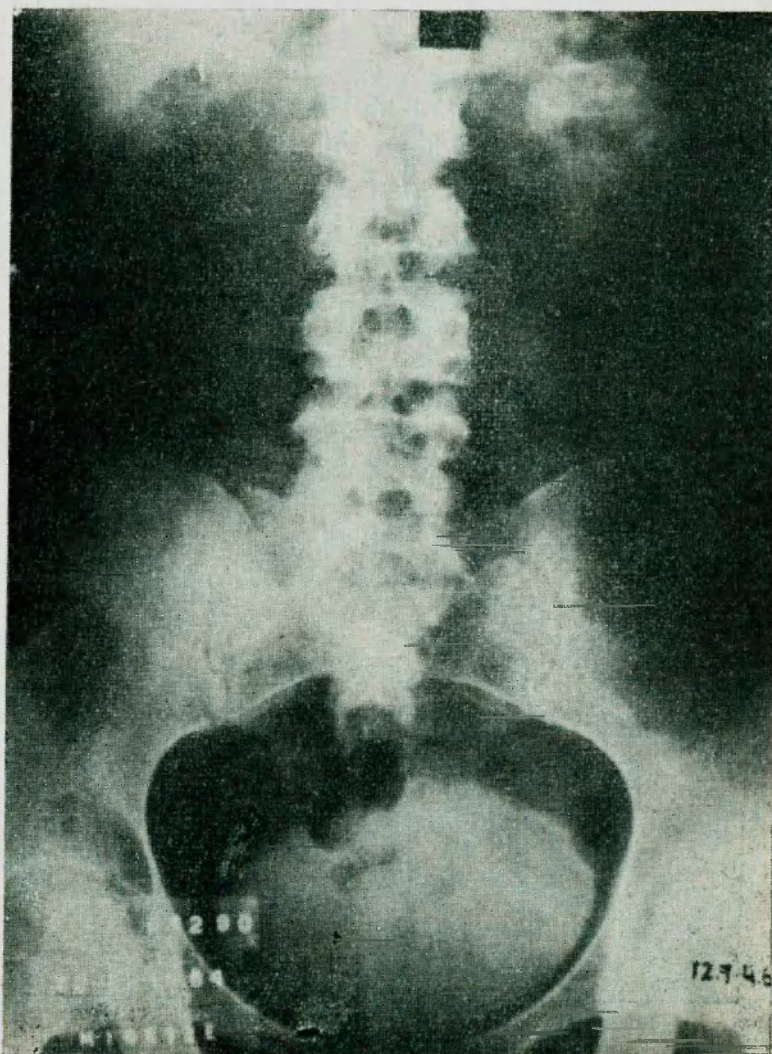


Foto Nº 12