

TECNICA CON BALON PARA EL ESTUDIO DE LA CISTOURETROGRAFIA DE LA INCONTINENCIA DE ORINA DE ESFUERZO EN LA MUJER Y OTROS CUADROS CONEXOS

Por los Doctores J. M. GUZMAN y JOSE CASAL

La exploración uretrocistográfica se ha impuesto como examen de rutina en todos los casos de incontinencia de orina en la mujer.

La técnica cistográfica, es por lo habitual, de fácil realización. El simple lleno vesical con sustancias líquidas radio-opacas introducidas por medio de un catéter uretral, permite la visualización radiológica del órgano y sus modificaciones en los diferentes esfuerzos y decúbitos.

No ocurre así, cuando se intenta lograr una buena imagen uretrocervical. Las características anatómicas de la uretra femenina, no son propicias para adaptar aparatos de inyección, que por lo habitual se desprenden o desadaptan, al variar de posición la paciente.

Las técnicas empleadas pueden reunirse en tres más importantes. La primera se basa en la simple inyección de sustancias líquidas radio-opacas a través del meato uretral, utilizando una jeringa con o sin oliva o implemento adaptador (Aparato de Tavolaro). La segunda técnica es la preconizada en 1937 por Stevens y Smith y consiste en la colocación de una cadenilla metálica en la uretra, que llega hasta la vejiga, la que se llena previamente con una sustancia de contraste. El tercer método es el propuesto por Kennedy (1937). Previo llenado de la vejiga con 200 cm³ de yoduro de sodio al 3 %, coloca en la uretra, un baloncito de goma conectado por un tubo a un manómetro de agua. Inyecta posteriormente, dentro del balón, yoduro de sodio al 25 % (hasta lograr 30 cm. de presión de agua) y obtiene radiografías con la enferma en reposo, con esfuerzo de contención y al esfuerzo miccional.

Dentro de este tipo de técnica nos parece útil describir un procedimiento, que permite visualizar con facilidad la vejiga, el cuello y la uretra, en los siguientes momentos:

- a) en posición de reposo.
- b) al esfuerzo miccional.

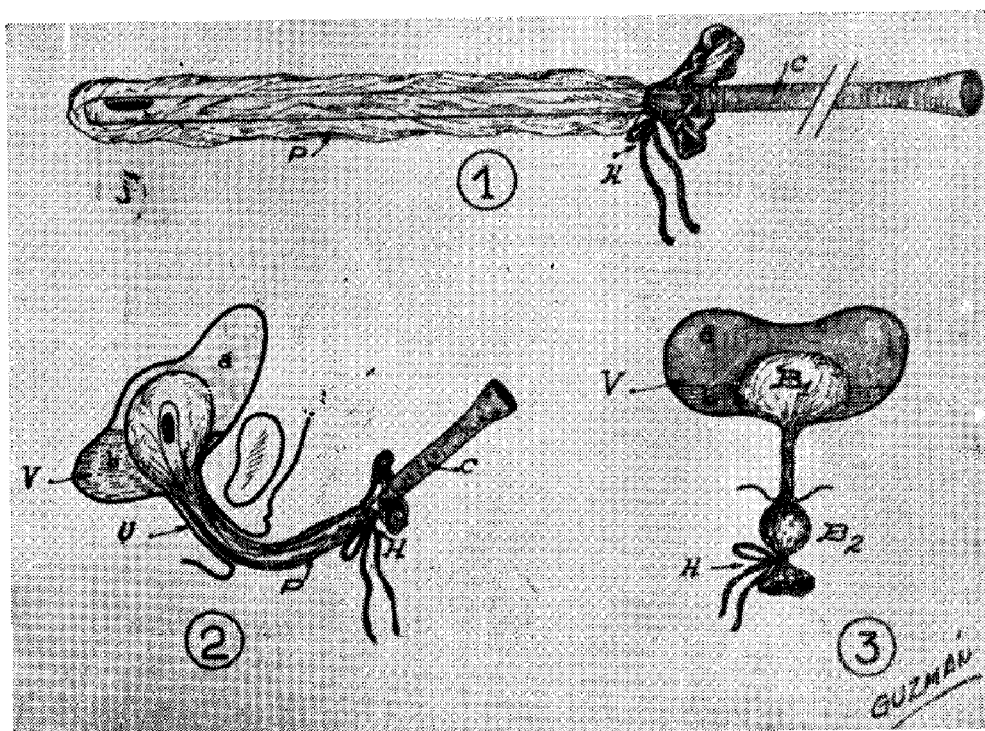
- c) al esfuerzo de contención.
- d) en la micción.
- e) en cualquier decúbito y posición.

Descripción de la técnica

Previa micción espontánea, se cateteriza la uretra y se mide el residuo, si lo hubiere.

A través de la sonda uretral se inyecta una ampolla (25 cc.) de una solución de aceite yodado al 50 % (descendente). A continuación, se completa el lleno vesical con yoduro de sodio al 12 %, hasta que la paciente perciba un suave deseo miccional.

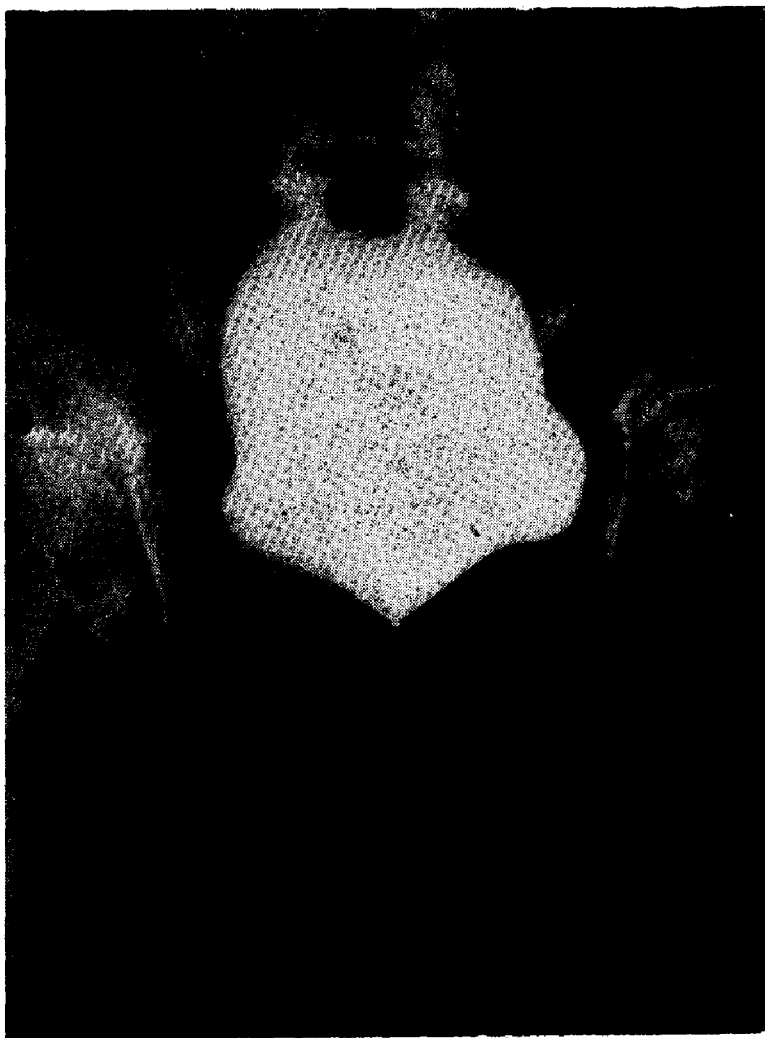Se retira la sonda uretral, que luego se hace deslizar por dentro de un preservativo, previamente esterilizado y lavado con suero hasta que éste se encuentre completamente desarrollado (Fig. 1). A la altura de la boca de esta bolsa de látex, se anuda con nudo falso, un hilo que lo ajusta a la sonda introducida en su cavidad.



- P: preservativo
- C: catéter uretral
- H: hilo
- V: vejiga
- U: uretra
- a: yoduro de sodio al 12 %
- b: aceite yodado al 50 %
- B₁: dilatación interna del balón
- B₂: dilatación externa del balón

Se lubrica el catéter uretral, así revestido, con aceite gomenolado, o mejor, con aceite yodado al 50 %, introduciéndose nuevamente a través de la uretra hasta la vejiga, de manera que el reborde del preservativo y el hilo anudado, queden por fuera del meato uretral externo.

Se inyecta por la sonda, 20 cc. de aceite yodado y se va retirando la sonda, dejando el preservativo relleno de la sustancia de contraste en su primitiva posición (Fig. 2).



Uretrocistografía — acostada — frente

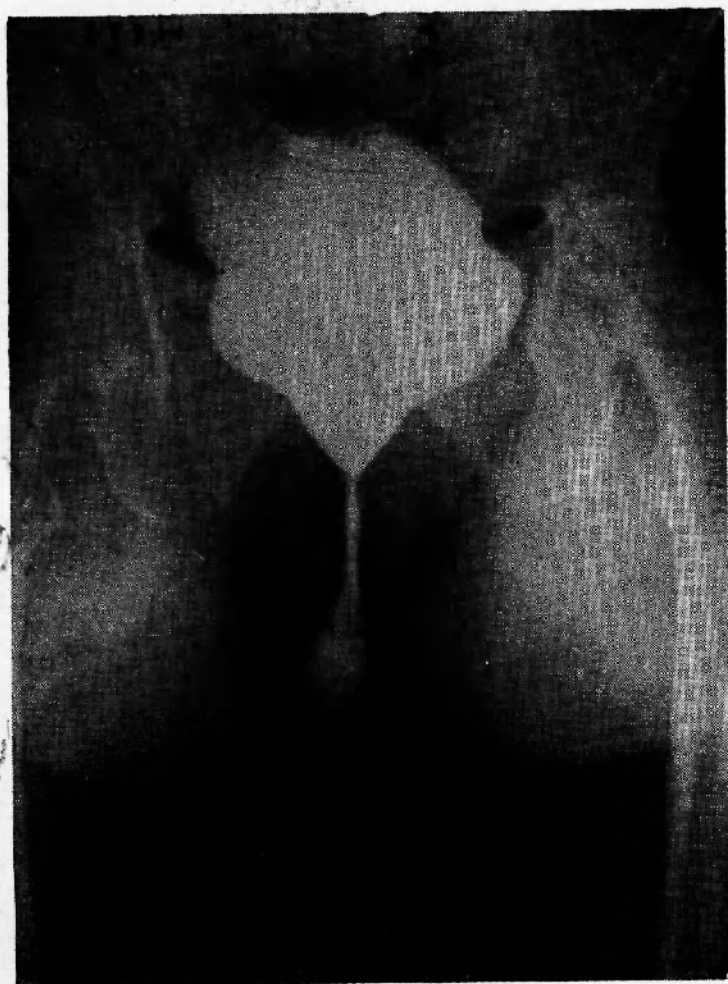
A medida que se extrae el catéter, se sigue inyectando el medio de contraste, de tal manera que la bolsa de látex se moje en su totalidad, con los 5 cc. restantes. Retirada por fin la sonda del preservativo, se ajusta el nudo del mismo, con el propósito que no se escape de él, el aceite inyectado.

Se tracciona suavemente de esta bolsa de goma, hacia afuera, para completar su adaptación al cuello y a la uretra y se marca, si fuera necesario, la posición del meato uretral externo, por medio de un clip metálico. (Fig 3).

De esta manera, tenemos en la vejiga, yoduro de sodio al 12 %, aceite yodado al 50 % y la bolsa del preservativo relleno con aceite yodado al 50 %.

La bolsa de látex así inyectada, tiene una presión de 2 a 3 cm. de agua y se adapta a todo el centro del cuello y de la uretra.

Se toman radiografías en los diferentes decúbitos y esfuerzos, lográndose buenas imágenes de la estructura vésico-cérvico uretrales.



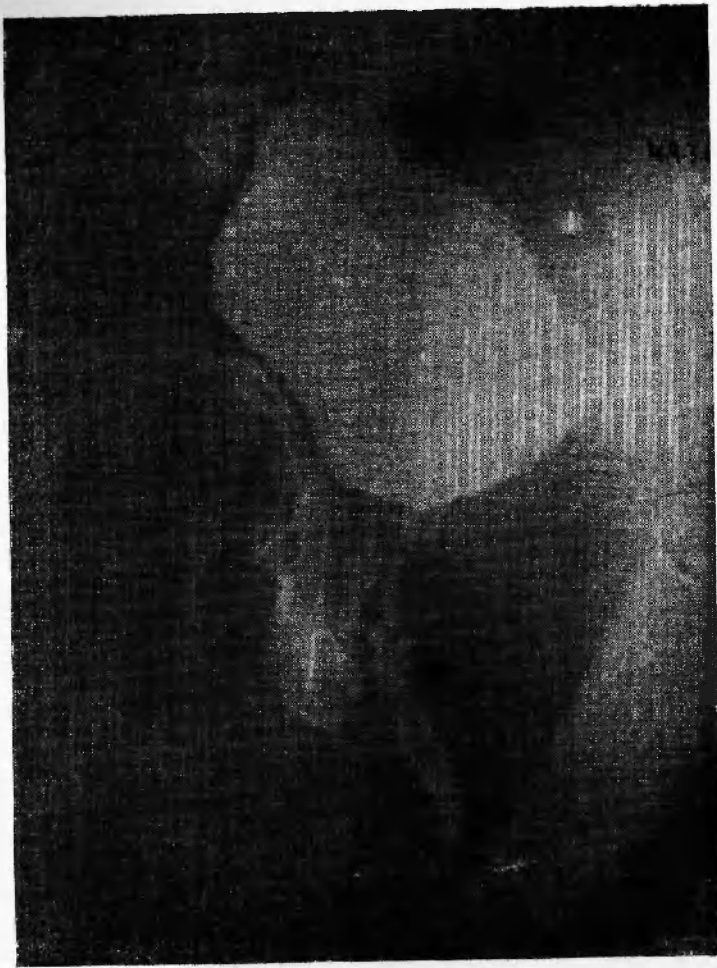Uretrocistografía — de pie, frente

Retirado el hilo que cierra la bolsa de goma, se vacía ésta y se extrae de la vejiga mediante una suave tracción.

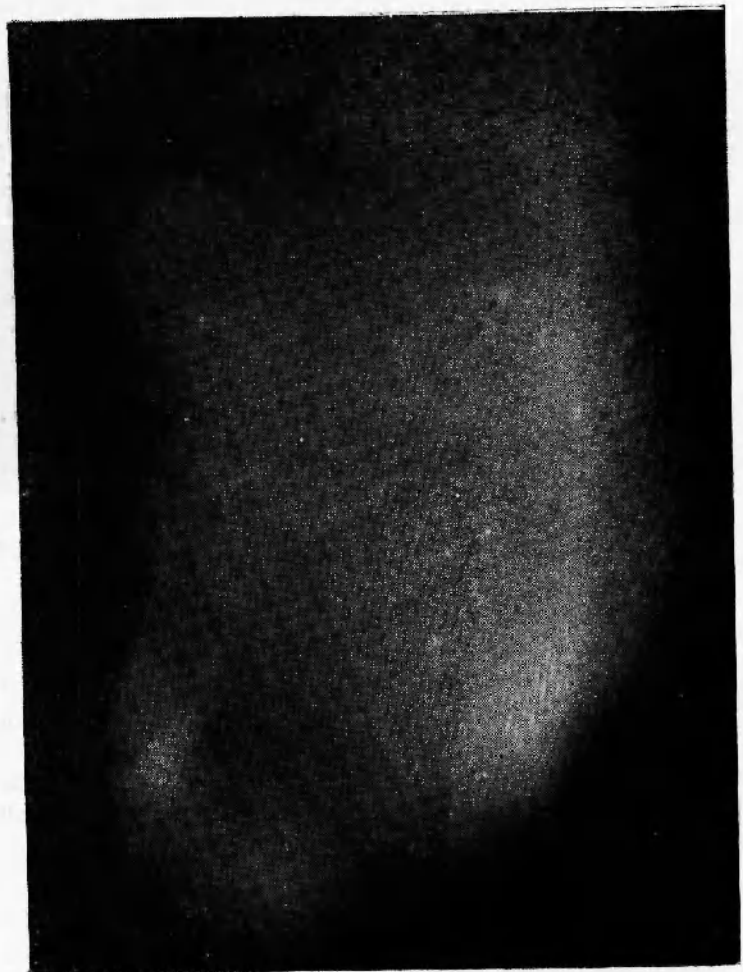
Se invita posteriormente a la paciente a efectuar una micción y se toman exposiciones, apenas se observe salir al exterior, al aceite yodado (uretrrocistografía miccional).

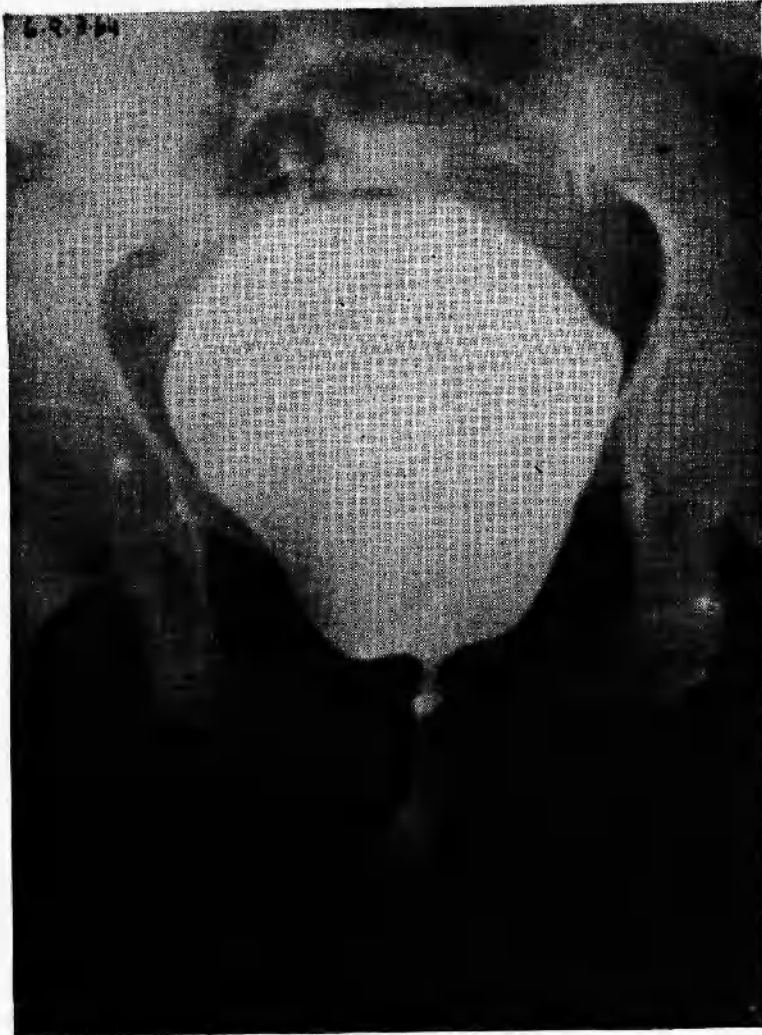Las características de esta última sustancia (mayor viscosidad y radio opacidad), permite observar el conducto uretral en la micción, con mayor nitidez que utilizando sólo soluciones de yoduro de sodio.

Uretrocistografia
acostada — frente



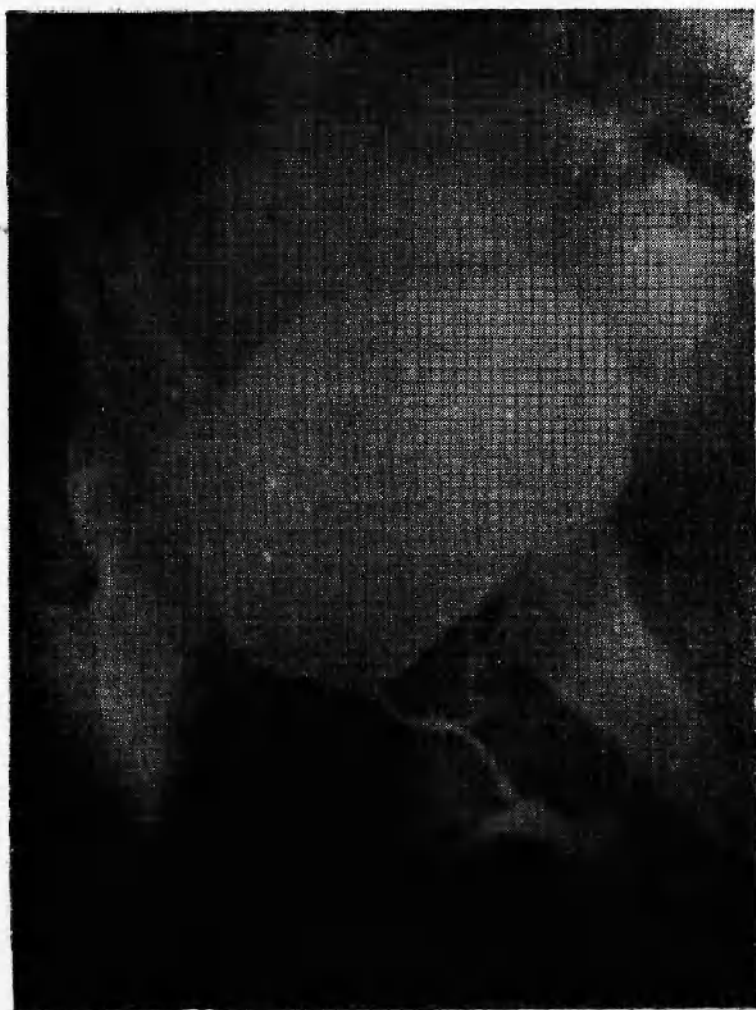Uretrocistografia
de pie — oblicua





Uretrocistografia miccional
frente

Uretrocistografia miccional
oblicua



RESUMEN

Se describe un método sencillo para la visualización radiológica de la vejiga, cuello y uretra femeninos, en diferentes decúbitos y esfuerzos.

La técnica está basada en la introducción de un preservativo, que relleno de aceite yodado, se adapta a las cavidades antedichas.

El llenado previo de la vejiga con yoduro de sodio y aceite yodado, permite ampliar las utilidades del método, pues se logran imágenes cistográficas de rellenos y buen contraste cérvico-uretral, en la micción.

DISCUSION

Dr. Comotto: Desearía preguntar a los comunicantes si el yodolipol, es más liviano que la solución de yoduro.

Dr. Guzmán: El yodolipol al 50 % es descendente; el 25 % es el ascendente. Por eso, es lo primero que se elimina. Cuando así acontece, se piden rayos.

Dr. Schiappapietra: Deseo felicitar a los comunicantes por su interesante trabajo. Será cuestión de ensayar este método para ver si tenemos la misma suerte de los autores.

BIBLIOGRAFIA

- Belloso, R. A.:* Incontinencia de orina en la mujer. V Congr. Med. del Uruguay. Montevideo. II, 1962.
- Ercole, R.:* Incontinencia de orina. VI Congr. Amer., y III Arg. de Urol., 2, 1956.
- Stevens, W. E., Smith, S. P.:* Roentgenological Examination of the Female Urethra. J. of Urol., 37:194, 1937.
- Tavolaro, M.:* Examen radiológico de uretra e bexiga na muhler. Bol. IX Congreso Internacional de Colegio Internacional de Cirurgioes, 1954, 59-66.