

## **Cálculo coraliforme Técnica de Gil Vernet**

Por los Doctores: R. Bernardi, S. Wainberg y R. Paredes.

Cátedra de Urología del  
Hospital Pedro Fiorito

### **COMUNICACION**

En ocasión de las últimas Jornadas Rioplatenses de Urología realizadas en Mar del Plata, un colega uruguayo nos participaba su entusiasmo por la técnica de Gil-Vernet para la extracción de cálculos coraliformes. Este procedimiento poco conocido por la falta de difusión, al menos, en nuestro ambiente, nos pareció interesante e ingenioso, y al presentarnos la primera oportunidad, decidimos utilizarlo para comprobar la practicabilidad de su técnica y las mayores o menores ventajas sobre las otras hasta ahora empleadas.

De estas recordamos la nefrolitotomía amplia sobre el borde externo o convexo del riñón, según Marion, la pielotomía alargada o nefro-pielotomía en Y, como así también la técnica capsular de Surraco.

La nefrotomía nos ha suministrado siempre un amplio campo operatorio, pero resulta muy cruenta y sangrante a pesar de incidir sobre la pretendida "línea avascular" de Dielt. Además la cicatriz renal sacrifica gran cantidad de nefromas, que en la mayor parte de los casos, dada la naturaleza de estas pacientes y la insuficiencia renal crónica que

lo acompaña, no se debe subestimar.

La pielotomía simple, por lo general resulta insuficiente para extraer grandes cálculos coraliformes y la "alargada" o combinada con incisiones sobre el parénquima renal del polo superior o inferior, a pesar de ser adecuadas tienen la desventaja de las nefrotomías complementarias que las convierten en cruentas, agregando factores de esclerosis renal.

La que presentamos como técnica de Gil-Vernet consiste en una amplia liberación del sistema pielocalicial, iniciada en el seno renal y elevada hasta la mayor profundidad posible de la pelvis. El despegamiento digital o con hisopo de gasa debe de ser suave y cuidadoso para evitar, en lo posible, la ruptura de vasos arteriales o venosos que oscurecen el campo operatorio.

Se incide verticalmente la pelvis en dirección de los cálices y se prolonga la misma hacia el superior o inferior en la longitud necesaria para ampliar el campo y permitir la extracción del cálculo ramificado, integralmente o en fragmentos, según el tamaño y consistencia del mismo.

Hasta el presente hemos operado un solo caso con esta técnica, habiéndonos permitido extraer un cálculo coraliforme de medianas dimensiones en una pelvis realmente intrasinusal como se puede observar en las radiografías adjuntas pre y post-operatorias realizadas dos meses y un año después de la operación.

Se trata de una enferma de 44 años, con un cálculo coraliforme derecho extraído exitosamente con la técnica de Gil-Vernet en la que accidentalmente se desgarró la pelvis en su totalidad, pudiéndose realizar su reparación mediante puntos pielo-sinusales suficientemente seguros.

Se colocó un tubo fenestrado transparenquimatoso reno-ureteral durante cuatro días; fue dada de alto a los 9 días y dos meses después se le realizó la primera urografía post-operatoria, con buenos resultados. La enferma al año de operada se halla en buenas condiciones, con una recidiva de pequeños cálculos caliciales del tamaño de una lenteja, y buena evacuación reno-ureteral.

Por lo tanto creemos que la técnica de Gil-Vernet, aunque algo laboriosa permitirá extraer por la vía pélvica, buen número de cálculos coraliformes, con o sin nefrotomía localizada, evitándose con ello la nefrotomía amplia de tan incierto post-operatorio (hemorragia secundaria).

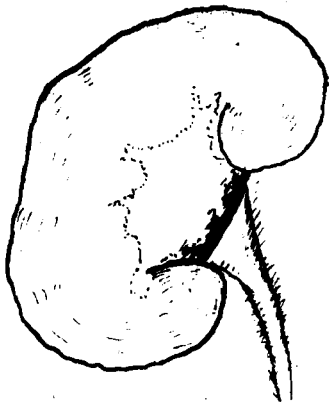


Fig. 1

Estado del órgano a la exploración: observese la pelvis renal intrasinusal. Intensa periureteritis.

El cálculo renal coraliforme está indicado en trazo punteado.

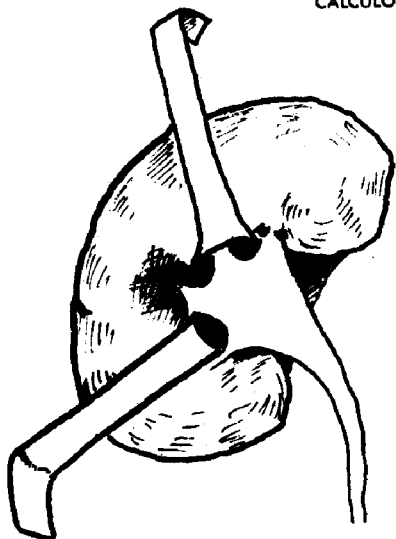


Fig. 2

Después de la separación roma de la pelvis renal dentro del seno, se puede llegar hasta los cálices.  
En el caso presente fue necesario efectuar una pequeña nefrotomía del borde del seno renal.

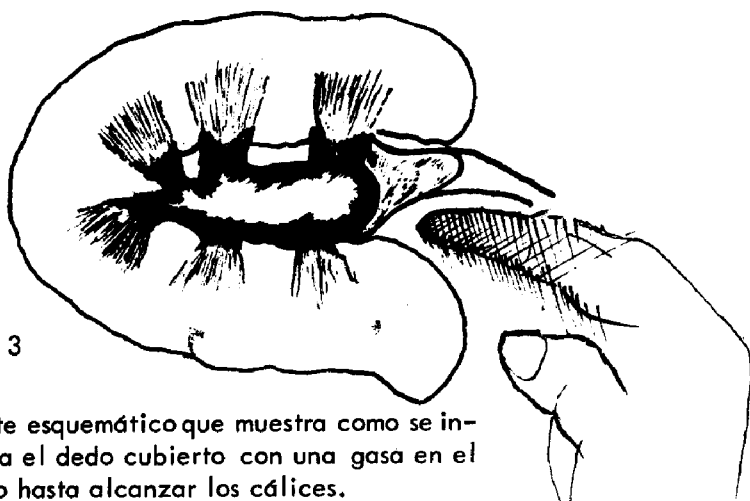

Fig. 3

Corte esquemático que muestra como se insinúa el dedo cubierto con una gasa en el hilio hasta alcanzar los cálices.

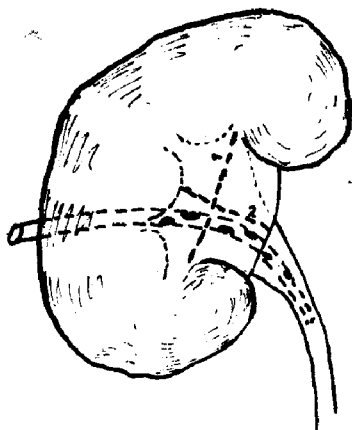


Fig. 4

Resultado final punteado (1): línea de sutura de la pielotomía.  
Punteado (2): línea de sutura de la nefrotomía.  
Tubo nefropielostómico.

## DISCUSION

DR. GARCIA.- Creo que la técnica expuesta es de gran utilidad. Tengo experiencia en el asunto -aún desconociendo en absoluto los trabajos de Vernet- y puedo decir que es una técnica de muchos años atrás conocida. Solamente quiero hablar en este momento sobre la paternidad de las técnicas, y el hecho de atribuir a una persona determinadas intervenciones que casi todos los urólogos con experiencia han realizado, entre ellos yo, personalmente, y mis colaboradores del servicio, a cuyo testimonio apelo, que me han visto sacar en reiteradas oportunidades cálculos coraliformes mayores que el expuesto, simplemente por esa técnica ya puesta de manifiesto hace 24 años, realizada cotidianamente en Alemania y de la que nadie se atribuyó la paternidad.

Es evidente que publicar una técnica y reglarla tiene su valor; pero es necesario que se apele a la verdad de los hechos y no se atribuya a una persona los méritos de una realización que no creo que haya un urólogo que haya tenido que exponer una pelvis y que no lo haya hecho.

Nosotros lo utilizamos habitualmente y cuando el seno es amplio, es una intervención que se realiza con suma facilidad y se puede abordar prácticamente cualquier cáliz. Cuando el seno es muy pequeño, es una intervención dificultosa y en determinados casos, creo que nadie puede realizarla. Por ende, no puede preconizarse como una cosa sistemática. Nosotros tenemos vasta experiencia en el asunto, la tienen mis colaboradores, y quiero tan solo en este momento exponer que la paternidad de esta técnica no existe en urología, porque le ha visto realizar en muchas partes del mundo, la realizamos nosotros preferentemente a cualquier otra maniobra para la extracción de un cálculo, y aunque Gil-Vernet la haya dado a publicidad no creo que deba decirse que es una técnica de él, porque prácticamente se ha realizado en todas partes en el mundo. Yo no hago la nefrotomía nunca. Creo que el cáliz, seccionado y extirpado el cálculo si se ha hecho con mucha delicadeza, con el simple apoyo del parénquima renal asegura, después de una ligerísima pérdida de orina, a los pocos días el cierre absoluto sin ningún inconveniente, como ocurre casi siempre en el aparato urinario.

El objeto de mi intervención era decir una vez más, que pocas cosas nuevas se hacen en el mundo y quizás atribuir una idea nueva a una persona, signifique un exclusivismo rayano en la injusticia.

DR. PUJOL.- Nosotros ya hace varios años que realizamos este trabajo, sin darle el nombre de Gil-Vernet, pero habiéndolo visto trabajar a él. Hasta se tiene un instrumental a propósito, que facilita la operación.

Pero en este tema, creo que hay que ponerse de acuerdo en cuanto a qué es un cálculo coraliforme y qué es un cálculo digitado. Este se puede sacar con facilidad; pero uno coraliforme, es casi imposible sacarlo cuando tiene verdaderamente esa forma, es decir, que se orientan los cálices de forma que van separándose. Eso es muy difícil sacarlo.

DR. TRABUCCO.- Para rendir culto a la verdad, el año pasado, en el mes de setiembre cuando se hizo el Congreso Internacional de Londres, el doctor Gil Vernet presentó la técnica, pero no dijo que era de él, ni así figuró en ningún momento. No he leído el artículo de Gil-Vernet, de manera que no puedo decir si él opina así o no. Nosotros hemos sacado cálculos de esa manera y muchos lo han visto: se luxa un polo, se luxa el

otro y se puede sacar muy bien; pero qué beneficio sacamos? A los dos o tres meses o al año tenemos prácticamente otra litiasis exactamente igual que compromete al sujeto, que nos expone a hipertensión, que nos expone a la infección y a todas las consecuencias de un riñón mal funcionando. En este mismo caso hay tres calculitos que seguramente después de un año serán coraliformes. Un riñón en esas condiciones significa enfermedad del riñón, no del sistema. Si nosotros dejamos ese riñón, exponemos al otro a enfermarse. De manera que creo que es más útil aunque menos elegante, eliminar el foco que perjudica la vida de ese sujeto, para no exponerlo a todas las consecuencias que pueden surgir de la otra forma.

**DR. SCHIAPPAPIETRA.**—Creo que la tesis expuesta por el doctor Trabucco funciona cuando el otro riñón es perfectamente sano. Pero muchas veces cualquier riesgo es necesario y es en el momento en que uno tiene que decidir.

**DR. PAREDES**—Quisiera agradecer las acotaciones al tema de los doctores que han usado de la palabra y también quisiera contestar a sus observaciones, pero me falta la experiencia que los mismos tienen para ello, y lamento que no esté el doctor Bernardi, que es el que ha utilizado esta técnica y podría ampliar el tema. Yo, por esa falta de experiencia, no lo puedo ampliar. En otra oportunidad, el doctor Bernardi podrá rebatir o no los conceptos que se han expresado sobre este tema.