

TUMORES DEL RIÑÓN Y LITIASIS RENAL DOS CASOS

Dr. Juan José Solari

Servicio de Urología
Hospital Español
Jefe Prof. Dr. Alberto García

En el año 1959 presentamos, en colaboración con el Dr. José Casal, a esta Sociedad; un caso de tumor de riñón asociado a litiasis.

En aquel momento enunciamos como conclusiones de la presentación "los pocos casos encontrados en la literatura en lo que respecta a tal asociación patológica, las dificultades diagnósticas que ella entraña y el problema que representa tanto desde el punto de vista patogénico como pronóstico".

El hecho de creer que tales conclusiones no han perdido su vigencia en el momento actual, nos mueve a presentar estos nuevos casos.

Haciendo una revisión de las publicaciones a nuestro alcance, a partir de aquella fecha, sólo hemos podido encontrar los siguientes aportes.

En la literatura nacional, Trabucco, Levati y Fefer en 1963 presentan tres casos. Dos eran tumores de vías excretoras y el restante un tumor a células claras.

En las publicaciones extranjeras encontramos los aportes de Gigli en 1960, un caso y otro de Neveu y Leguillarimie en 1961, en el que se relata también un caso al que se califica de hallazgo fortuito.

Los casos que han motivado esta presentación son los siguientes.

CASO N° 1: A. de D. 70 años, argentina, viuda.

Antecedentes familiares y personales sin importancia.

Concurre a la consulta por presentar una hematuria total, con coágulos, de aparición y desaparición bruscas y espontáneas. Tiene ligero dolorimiento lumbar derecho.

Al examen físico se palpa una tumoración en flanco e hipocondrio derecho que presenta contacto lumbar.

Análisis normales.

Urograma de excreción: permite observar un riñón derecho aumentado de tamaño, de contorno irregular y con cierta deformación de sistema excretor. El pielograma ascendente no aporta más datos (fig. 1, 2 y 3).

Cistoscopia: eyaculación de meato derecho hematuria.

Operación 26-3-65. Lumbotomía con resección 12a. costilla, se comprueba que el riñón está aumentado de tamaño, presentando una formación de aspecto tumoral que invade su parte media y polo superior. En ureter lumbar se palpa una masa de consistencia litiásica. Se efectúa nefrectomía con ureterectomía hasta el entrecruzamiento con los vasos ilíacos. Como al efectuar la liberación renal se observa un hígado aparentemente agrandado, se explora la cavidad peritoneal y se constata que se trata de un hígado basculado.

Informe Anatómo-Patológico (protocolo N° 32.800): Carcinoma a células claras, litiasis piélica, cálculo ureteral enclavado a 4 cms. de la unión ureteropiélica.

Evolución: hasta el momento actual es buena.

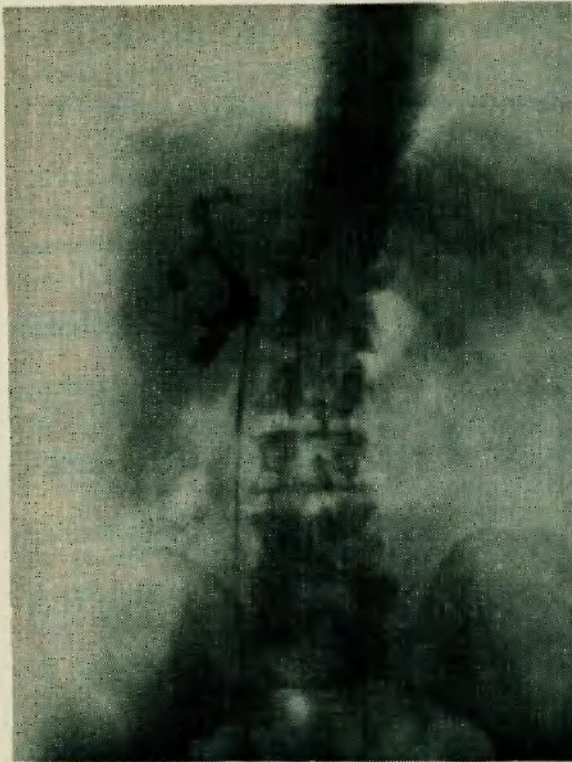


Fig. 1

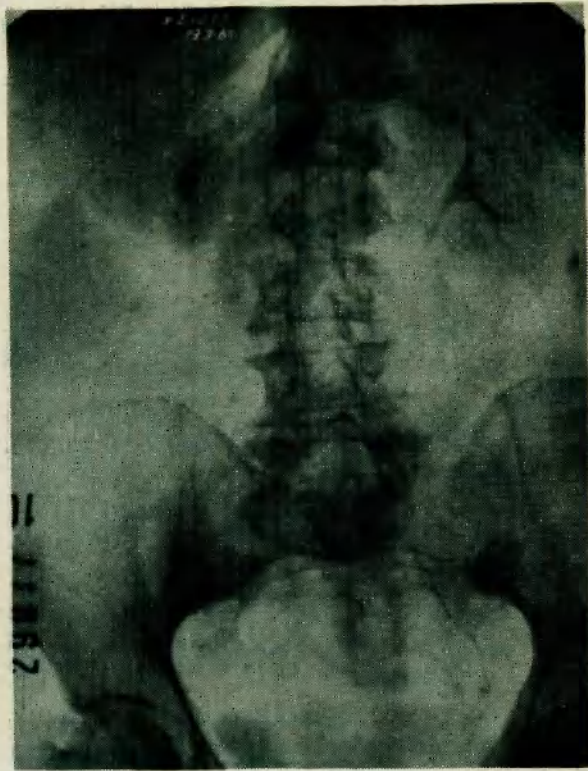


Fig. 2

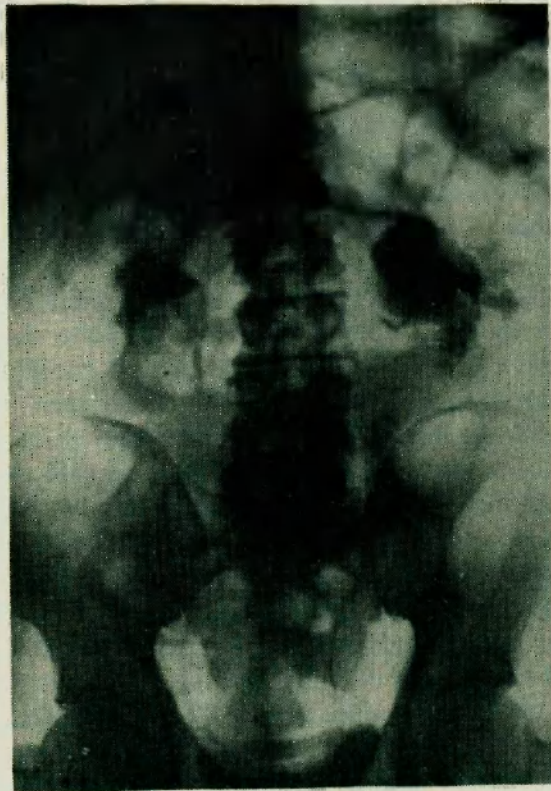

Fig. 3

CASO Nº 2: J. C. 53 años, argentino, casado.

Antecedentes familiares y personales sin importancia.

Consulta por decaimiento general, pérdida de peso, anorexia y orinas ligeramente hematóricas.

En el examen clínico se comprueba estado general desmejorado, dolorimiento lumbar izquierdo a la puño percusión y un ligero aumento de la resistencia en la palpación del hemiabdomen izquierdo.

Análisis: Discreta anemia y eritrosedimentación acelerada.

Urograma de excreción: revela la existencia de una masa calcificada que abarca toda la zona pielocalicial izquierda y otra que se extiende a lo largo del ureter lumbar. No hay función renal izquierda visible.

El riñón derecho es normal.

Cistoscopia normal.

Operación 11-10-65. Lumbotomía con resección 12ª costilla.

Nefrectomía ureterectomía hasta el extremo distal de la calcificación ureteral.

Informe Anatómo-Patológico (Protocolo 68650), Carcinoma semidiferenciado infiltrativo de pelvis renal, pielonefritis crónica litiásica, granulomatosa y abcedada.

Evolución postoperatoria buena.

Hemos presentado dos casos en los que un proceso neoplásico renal se asociaba a una litiasis. En el primero se tratada de un carcinoma a células claras y en el segundo de un epiteloma de pelvis renal.

Mientras en el primero los caracteres clínicos radiológicos ponían en evidencia el tumor sin mostrar la litiasis, en el segundo se presentaba la situación inversa, la gran manifestación litiásica enmascaraba el proceso tumoral.

Sin atrevernos a realizar apreciaciones etiopatogénicas, insistimos en la importancia de esta asociación.

REFERENCIAS

- Casal J. y Solari J. J. - Tumor renal y Litiasis. Rev. Arg. de Urología. 28: 132, 1959.
 Trabucco A., Levati H. y Fefer S. - Litiasis y tumor renoureteral. Rev. Arg. Urología. II Jornadas Rioplatenses de Urología pág. 125, 1963.
 Gigli U. - Carcinoma de rene e calcolosi. Arch. It. de Urol. 33: 138, 1960.
 Neveau J. y Laguillarimie B. - A propos d'un cas du decouverte fortuite d'un cancer du rein. J. Urol. et Nephro. 67: 312, 1961.