

3ª Sesión Ordinaria - 23 de Junio de 1966

## CARCINOMA EMBRIONARIO DE TESTICULO POTENCIAL EVOLUTIVO

Dr. Marco Aurelio Castria.

Debido a sus relaciones citológicas con las células gonadales primitivas los tumores de testículo son sumamente interesantes. Se estima que los tumores testiculares comprenden aproximadamente el 1-2% de todos los tumores malignos en el hombre y el 10% de los tumores del tracto genito urinario. La histogenesis exacta de las neoplasias testiculares es aún oscura, lo que ha inducido a múltiples controversias en lo que concierne a sus numerosas clasificaciones. De ahí que pocos temas de patología quirúrgica resulten tan complejos como el de los blastomas testiculares. Ya Chevassu (1906) tiene el mérito indiscutido de haber intentado una primera clasificación. El descubrimiento por Zondek (1930) de la hiperprolanuria determinada por ciertos tumores testiculares y la aplicación de otras técnicas biológicas para el diagnóstico diferencial condujeron a algunos autores a considerar que todas las neoplasias del testículo eran susceptibles de ser clasificadas teniendo en cuenta su capacidad de producción hormonal, de tal suerte que Ferguson (1933) cometió el error de proponer sobre esta base una graduación cuantitativa de malignidad. Por sus peculiaridades y su compleja histología los tumores testiculares se han prestado a una serie de clasificaciones basadas la mayoría de ellas en sus variedades citológicas.

La clasificación de Wehner (1924), representa la síntesis de la escuela alemana en este aspecto, basándose en la multiplicidad de imágenes tisulares observadas, agrupándolas simplemente por estirpes. Chevassu (1906) estableció una más fundamentada, en la que no sólo relacionaba los distintos tipos de tumor con los componentes normales de la glándula genital del hombre, sino que basaba además en ella la potogenesis de uno de los tipos más frecuentemente observables, el seminoma. Ewing (1911) ordenó los tumores de testículo de naturaleza teratomatosa en variedades principales, tratando de interpretar la embriogenesis de la mayoría de estas neoplasias. Esta clasificación y su concepto embrionario imprimieron un gran impulso al conocimiento de los mismos, modificando substancialmente las ideas establecidas con anterioridad por Chevassu, a quien siguen en sus preceptos Schultz y Eisendrath. Hinman (1934) admite una genesis univoca tisular y embrionaria, estableciendo agrupaciones complicadísimas.

En la Clínica Mayo Brothers y Mac Carthy clasificaron los tumores en tres tipos fundamentales, demostrando luego lo discutible de tal división. Melicow en 1940 propone una nueva clasificación parcialmente aceptada por los anatomopatólogos.

La clasificación del Instituto de Patología de las Fuerzas Armadas de los Estados Unidos constituye una ordenación histológica simple de los tumores testiculares reduciéndolos a cinco tipos específicos, a saber: teratoma adulto, seminoma, carcinoma embrionario, coriocarcinoma y teratocarcinoma; separando estos de los de la serie mesenquimatosa y de los tumores secundarios.

Dentro de la literatura mundial son también dignos de tenerse presente las clasifica-

ciones de Trabucco, Friedman, Gigson, Masson, Meyer, Dixon y Moore, etc. La pluralidad tisular observable en los tumores testiculares y sus imágenes determinan que su estudio microscópico constituya un capítulo muy importante de la histopatología. La literatura concerniente a las neplasias testiculares está saturada de nomenclaturas complejas debido a que dichos tumores sólo raramente corresponden a un tipo histológico puro.

Melicow, Dixon y Moore entre otros, han simplificado la clasificación de estos tumores en los años recientes.

Están divididos en germinales y no germinales; este último grupo desarrollado a partir de las células de Sertoli, intersticios, rete-testis o del estroma y comprende menos del 5% del total de los tumores testiculares. Los tumores germinales incluyen más del 95% del total y se dividen en cuatro tipos de aspecto celular básico: a) seminoma, b) carcinoma embrionario, c) teratoma adulto y d) teratocarcinoma y coriocarcinoma.

Los tumores germinales se subdividen a su vez en dos grupos considerando si las células retienen su potencial pregerminal o no. En el seminoma la potencia trigerminal no se desarrolla y el tipo celular es uniforme. En el carcinoma embrionario, teratocarcinoma y teratoma adulto en cambio el potencial trigerminal está conservado y aparecen así distintos tipos celulares.

Los coriocarcinomas son altamente malignos y por fortuna raros. La frecuente asociación o combinación de carcinoma embrionario, coriocarcinoma y teratoma, sugieren firmemente su origen en una serie germinal de células de capacidad totipotencial.

Teratoma, teratocarcinoma y carcinoma embrionario son tumores mixtos que comprenden el 60% de los tumores testiculares.

El teratoma adulto comprende el 9% de los tumores de testículo y constituye un tumor germinal con completa diferenciación de todos los elementos embrionarios.

De 100 tumores germinales Melicow halló solamente 5 teratomas adultos. La cuestión de la malignidad del teratoma adulto es aún difícil de dilucidar a la luz de una revisión de la literatura actual.

Las neoplasias testiculares de origen germinal encierran un número variado de estructuras que exhiben una variedad de niveles arquitectónicos y comportamiento biológicos, ya que la lesión primaria puede estar asociada con diferentes complejos tisulares en sus metástasis, siendo por consiguiente comprensible el porqué una clasificación resulta complicada. Sin embargo el trabajo de Melicow subagrupando los tumores germinales en seminomas y embrioteratomas tiene una gran significación práctica.

Este segundo grupo puede desarrollar distintos grados de diferenciación a partir de las estructuras más embrionarias y llegando a constituir tejidos adultos altamente diferenciados. Esta diferenciación puede detenerse a distintos niveles para los diferentes tejidos, pudiendo también variar en el tumor primitivo y sus metástasis.

El siguiente caso presenta una lesión que correspondiendo en el tumor primitivo en su mayor parte a un carcinoma embrionario con zonas de tipo coriocarcinomatoso, en sus metástasis llegaba a una avanzada diferenciación correspondiente a un teratoma adulto.

**HISTORIA CLINICA.** Hospital Aeronáutico Central.

F. L. R., soldado de 20 años de edad.

Ingresa al Servicio de Urología el 10 de junio de 1964.

Antecedentes: operado de testículo derecho extópico hace dos años en el Hospital Píñero.

Estado actual: testículo derecho de un volumen aproximadamente dos veces mayor que

el normal, no sensible. Adenopatía inguinal derecha.

Admite haber experimentado dolor intermitente no irradiado a nivel de región inguinal derecha. Fue intervenido quirúrgicamente el día 16 de junio, realizándose orquiectomía y exploración retroperitoneal, revelando la misma numerosos nódulos linfáticos agrandados en el área preaórtica. Varios de ellos fueron removidos cuidadosamente para su examen histológico, encontrándose otros nódulos linfáticos periaórticos firmemente adheridos que imposibilitaron su excresis.

Histológicamente el tumor primitivo testicular mostraba una proliferación celular muy atípica dispuesta en forma de nidos y cordones celulares con grandes núcleos pleomórficos y un citoplasma débilmente basófilo.

Los núcleos presentaban además nucleolos prominentes e irregulares y un aumento de la cromátina dispuesta de una manera dispersa. Había también numerosas mitosis atípicas. Estos nidos de apariencia embrionaria tendían a formar estructuras glandulares imperfectas tomando un aspecto adenomatoso, en otras zonas constituyendo estructuras papilares.

Se encontraron además grandes acumulos irregulares de grandes células sinciciales de tipo trofoblástico con citoplasma eosinófilo y núcleos marcadamente pleomórficos. Estos elementos estaban íntimamente asociados con las estructuras correspondientes a un carcinoma embrionario.

Había también focos de hemorragia. Con estos elementos se diagnosticó carcinoma embrionario con focos teratocarcinomasos.

Los ganglios periaórticos revelaron un reemplazo de su arquitectura por una proliferación de estructuras adultas correspondiente a diferentes tejidos. Se encontraban cavidades quísticas algunas revestidas por epitelio cilíndrico ciliado de tipo respiratorio, otras con un revestimiento pavimentoso de tipo epidermoide, y en relación a los mismos, placas cartilaginosas y zonas correspondientes a tejido óseo.

Las cavidades con epitelio respiratorio estaban íntimamente vinculadas con fascículos musculares lisos y folículos linfoides. Se encontraron también en asociación con elementos descritos pequeños nidos de proliferación de tipo embrionario y elementos trofoblásticos similares a los descritos en el tumor primitivo. El diagnóstico de los ganglios fue: metástasis carcinomatosa de un teratoma adulto.

## COMENTARIO

La presencia de uno de los llamados teratomas benignos extragonadales del adulto asociados o no con una neoplasia testicular primaria, ha estimulado varias hipótesis interesantes para explicar este fenómeno, algunas apoyadas en datos experimentales, otras sugeridas por la correlación clínica e histopatológica, o por estudios embriológicos.

Debemos tener en cuenta que los procesos teratomatosos multicéntricos pueden desarrollarse a todo lo largo del tracto urogenital. En apoyo de este concepto hay evidencias implicando la génesis en estas células germinales de las lesiones teratomatosas.

Smith transplantó con todo éxito tejido testicular a un cultivo aislado de células en el músculo estriado con supervivencia y espermatogénesis por más de seis meses.

Esta experiencia demuestra claramente la posibilidad de supervivencia extra testicular de las células germinales, por lo cual es fácilmente comprensible el origen extragonadal de las lesiones teratomatosas, debiendo explicarse estas por la incompleta e irregular migración de estas células germinales en el mesodermo primitivo hacia las gonodas. La segunda posibilidad para explicar estos procesos teratomatosos extragonadales es la

diferenciación en este sentido de metástasis por vía sanguínea o linfática de un teratoma primitivo testicular. El potencial maligno de un teratoma adulto es aún incierto y hay muy poca información en la literatura, por lo que es a veces difícil aceptar esta interpretación basada en una metástasis de estos tumores.

La explicación más satisfactoria sería pues que los tumores inmaduros del testículo pueden dar lugar a metástasis con la estructura correspondiente a un teratoma adulto a partir de la diseminación de los elementos inmaduros que luego se diferencian al colonizar en la metástasis en estructuras heterogéneas distintas del tumor primitivo.

Esta hipótesis se basa en el hecho de que los elementos inmaduros son más fácilmente diseminados.

En el presente caso se revela una inmadurez primaria de crecimiento, asociado con una metástasis bien diferenciada en los ganglios retroperitoneales. La lesión primaria contiene un carcinoma embrionario con focos teratoides y trofoblásticos, mientras la metástasis exhibe un teratoma adulto con focos de carcinoma embrionario. La identificación de cartílago adulto maduro y del epitelio respiratorio con la presencia de elementos embrionarios, apoya el concepto de que el desarrollo de estructuras especializadas se produce a partir de elementos menos diferenciados. Este comportamiento biológico está de acuerdo con la clasificación de Melicow, la cual analiza el desarrollo trigerminar de las células germinales tumorales paralelamente al desarrollo del huevo.

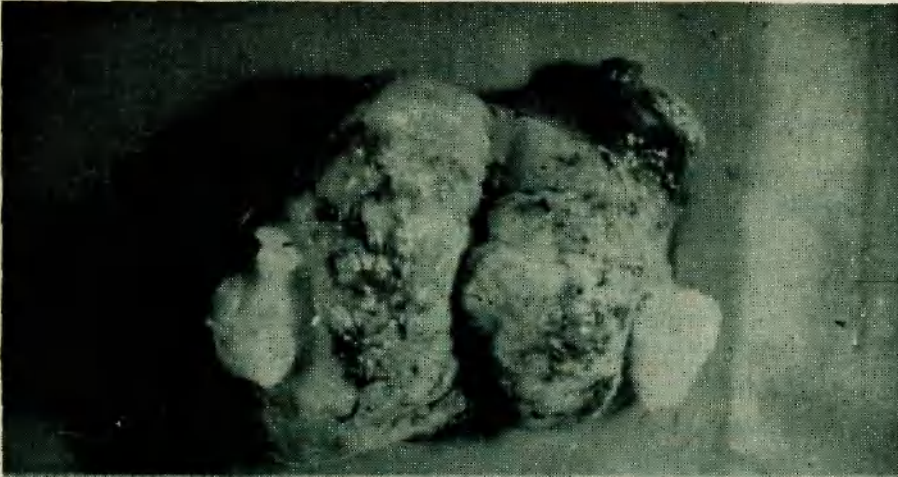La lesión primaria puede muy bien progresar hacia la forma de estructura adulta, pero la maduración sólo puede ocurrir en la lesión metastásica. La coexistencia de células embrionarias inmaduras y de elementos teratoides adultos dentro del nódulo retroperitoneal, agrega importante apoyo a esta interpretación. Hay así mismo posibilidades de que otras células embrionarias diseminadas por las mismas vías sean capaces de reproducirse dentro del teratoma adulto, pero sin evidenciar una maduración morfológica como se encuentra también en este caso.

## CONCLUSION

Se describe un caso de coexistencia de un carcinoma embrionario de testículo con metástasis en los ganglios linfáticos retroperitoneales con la estructura correspondiente a un teratoma adulto.

El material examinado en esta presentación firmemente apoya el concepto de que los tumores malignos embrioteratomatosos de los testículos tienen la posibilidad de producir diferenciaciones múltiples de una manera similar a la que muestra el huevo fertilizado llegando hasta las estructuras adultas.


Agradezco al Dr. Eugenio Padorno, anatómopatólogo del Hospital Aeronáutico Central, su valioso asesoramiento en la preparación del presente trabajo.



19440

D'E A. R. DORNO

Testiculo que muestra zona tumoral y sector que corresponde a zona de teratoma adulto.



19441

D'E A. R. DORNO

Adenopatía metastásica paraaortica que muestra pequeñas cavidades quísticas y focos hemorrágicos



Fotomicrografía donde se observa la zona de teratoma adulto, objetivándose epitelio pavimentoso cornificado, cartílago y hueso