

LITIASIS RECIDIVANTE POR HIPERPARATIROIDISMO PRIMARIO

Dres. Sergio Rebaudi, A. Lavorano, José R. Dominguez, Luis Castellanos y Jorge G. Alonso.

El capítulo de hiperparatiroidismo primario ha adquirido en los últimos años una gran importancia, derivada principalmente de su frecuente asociación con la génesis de litiasis renal. Los adelantos en los estudios hormonales y del medio interno ha permitido al médico tener más presente su posibilidad diagnóstica, y poder realizar estudios más profundos que diferenciarán distintos procesos que cursan con sintomatología similar pero que responden a diferentes patogenias.

Así es que Rasmussen y Reifenstein relatan sólo 15 casos de hiperparatiroidismo primario entre los años 1930 a 1945. En cambio entre 1945 y 1960 estos mismos autores reunieron 370 observaciones en la Mayo Clinic.

Hellmstron publica en 1961, 121 casos observados entre 1950 y 1960 en el Instituto Karolinska.

Ultimamente, 1966, Lievre y colaboradores publican su estadística propia con 50 hiperparatiroidismos confirmados por medios quirúrgicos.

En nuestro ambiente, nos ha sido difícil obtener bibliografía sobre casos confirmados de hiperparatiroidismo primario con litiasis renal. Se nota si su mayor mención en congresos y relatos, pero no hemos hallado casuística sobre el tema; Gunthar Fromm en su relato sobre aspectos endocrinos del tratamiento de la litiasis renal, en las Jornadas Rioplatenses de Urología de 1963, menciona esa misma dificultad y sólo habla de 1 caso publicado en nuestro país por el Dr. A. Arguelles, que era un adenoma de paratiroides que determinaba el cuadro de litiasis renal, y que se comprobó quirúrgicamente. El Dr. Fromm presentó en ese entonces un estudio sobre 46 enfermos litiásicos renales hecho en el Instituto de Cirugía de la Provincia de Buenos Aires. Solamente 29 de esos pacientes se estudiaron correctamente, hallándose trastornos metabólico-endócrinos solamente en 8 de ellos. La discriminación de diagnósticos era de 4 hipercalcemias idiopáticas, 1 acidosis renal hipercloremica, 1 síndrome de Cushing, 1 hipervitaminosis D y 1 enfermedad de Paget. Vale decir, no halló ningún hiperparatiroidismo primario responsable de las litiasis renales en estudio.

Revisando las Revistas de la Sociedad Argentina de Endocrinología y Metabolismo de los últimos años, no hemos hallado ninguna publicación al respecto.

Tal cual veremos luego, la asociación de hiperparatiroidismo primario con litiasis renal ocurre en un aproximadamente 70% de las veces. En cambio la cantidad de litiasis, sobre todo aquellas recidivantes, que se deben a hiperparatiroidismo primario, varía de acuerdo a las fuentes estadísticas. Oakland en 1964 menciona un 2.2% de litiasis por hiperparatiroidismo primario. Fetter y Cuskey hablan de 3.5 (1960), Albright 5% (1948). Boyce y Bradshaw en litiasis recurrentes o bilaterales hallan en 1960 una interrelación del 12%. Ultimamente se realizó en EE.UU. una estadística tomando por un lado pacientes urológicos, y por otro pacientes que concurrían a clínicas endocrinológicas.

El grupo derivado de las clínicas urológicas, arrojó un 0,79% de litiasis debidas a hiperparatiroidismo primario. En el sector endocrinológico esa coincidencia ascendía al 14% (Burkland, Rosenberg y Forbes-Dempsey). Ambas cifras no serían reales, y se piensa que un 5% de relación directa es la aproximada, teniendo en cuenta la distinta selección de los pacientes y las condiciones de estudio.

El metabolismo fosfo-calcio, la fisiopatológica de la paratiroides, la génesis de la litiasis renal, han avanzado últimamente merced a los medios diagnósticos disponibles. Hoy se piensa más en hiperparatiroidismo y como veremos ahora, se poseen pruebas y contrapruebas que amplían el margen de seguridad en el diagnóstico. Sin embargo estos estudios suelen ser prolongados y costosos, y no siempre pueden realizarse integralmente. Hemos tenido oportunidad de atender un paciente con litiasis recidivante, a quien pudimos realizar el estudio completo, que nos permitió el diagnóstico exacto y posibilitó la terapéutica adecuada.

Antes de relatar en sí el caso motivo de esta representación, haremos una breve reseña de lo que se sabe actualmente de la fisiopatología de la glándula paratiroides en relación directa con la génesis de la litiasis renal.

La paratiroides son 4 pequeñas formaciones glandulares situadas por fuera y detrás de los lóbulos tiroideos. Su tamaño es de 8 mm por 3 y por 1,5 de espesor. Presentan 2 tipos de células: las principales productoras de la parat-hormona, de citoplasma claro, y las acidófilas, que aunque son más numerosas, no tienen acción determinada. Si bien se habla de fracciones A. B. C. de la parathormona, desde el punto de vista biológico no serían sino partes de la misma hormona.

Se le reconoce a esta hormona 2 grandes acciones biológicas: una fosfatúrica y fundamental, debida a una excreción facultativa aumentada de los fosfatos a nivel del tubo contorneado distal, tal cual lo demostró Nicholson en 1959. La otra acción, es la calcimante, derivada de la osteolisis, aumento de la absorción intestinal, del paso de calcio de la médula ósea, que sería secundaria a la acción fosfatúrica.

La hiperfunción de estas glándulas puede ser primaria, por adenomas (80%), hiperplasias (15%) o carcinomas (5%); secundaria por hiperplasia consecutiva a hipocalcemia crónica, o terciaria, hiperparatiroidismo terciario, nuevo concepto descrito por Golden-Kanary y Kerwin en 1965, debido a formaciones adenomatosas sobrevenidas en hiperplasias secundarias de la glándula.

La hipocalcemia crónica que condiciona el secundario, se debe a dietas carentes en calcio o sin vitamina D, pérdidas intestinales y disfuncionales tubulares.

La sintomatología del hiperparatiroidismo, puede comenzar por síntomas generales e inespecíficos derivados del estado hipercalcémico. Así puede presentarse sed, poliuria, astenia, constipación y náuseas.

Cuando la hiperfunción está bien desarrollada, se producen las alteraciones del medio humoral que condicionarán las distintas formas clínicas.

Se describen 3 formas clínicas en el hiperparatiroidismo: una forma renal, una ósea y otra humoral.

a) Forma renal: presente el 70% de las veces. Dentro de esta forma clínica, corresponde hablar de disfunciones tubulares, la insuficiencia renal y las calcificaciones urinarias. Las disfunciones tubulares traerán aparejado la existencia de poliuria, 4 a 6 litros diarios, debido a un defecto en la difusión del agua a nivel del tubo contorneado distal y colector, poliuria hipotónica que crea un verdadero estado de diabetes insípida pitresinoresistente. Esta poliuria puede presentarse en otros estados hipercalcémicos y es independiente de las lesiones por precipitación de calcio en el riñón. Otra explicación estaría dada por una indebida respuesta tubular a la hormona antidiurética por el exceso de calcio. La extirpación de la paratiroides responsable, mejora este signo.

La acción fosfatúrica, provocará fosfatúria elevada, elevación del clearance de fosforo, descenso de la reabsorción tubular del fósforo, y elevación de la relación clearance del fósforo/clearance de creatinina.

Hellmstron sobre un total de 105 hiperparatiroidismos, halla presente la insuficiencia renal en el 75% de ellos. Esta puede ser manifiesta (hiperazoemia) o inaparente pero con descenso de la depuración de creatinina y úrea. Es bien evidente la relación directa que existe entre insuficiencia renal y nefrocalcinosis extensa o litiasis infectada.

En caso de nefrocalcinosis, más frecuente en las formas óseas que renales, el daño glomerular es producto de las obstrucciones tubulares y lesiones del intersticio.

En cuanto a las litiasis, son mucho más frecuentes que la nefrocalcinosis evidenciadas radiológicamente. Harrison halló de un total de 261 litiasicos, 18 hiperparatiroides.

b) Forma ósea: constituida por osteitis fibroquística o enfermedad de Recklinghausen que cursa con rarefacción generalizada, erosión subperiosteal, dando en los huesos del cráneo la imagen moteada o apollada y quistes. Se hallaría presente en un 30% de los casos.

c) Forma humoral: o hipercalcémica, que provoca estreñimiento, debilidad, náuseas, etc.

El laboratorio aportará datos fundamentales para el diagnóstico no sólo del hiperparatiroidismo, sino para diferenciar a este de otros estados hipercalcémicos.

La calcemia, que normalmente es de 9 a 11 mg% se halla elevada, con cifras que oscilarán entre 12 y 20 mg%. El calcio iónico, es el responsable de esta elevación.

Hay hipercalciuria. Con dieta normal la misma oscila entre los 250-300 mg/24 horas.

El fósforo sanguíneo aparece disminuido. Normalmente hay de 3.5 a 5mg%. Habitualmente hallanse cifras por debajo de los 3 mg%. Hay hiperfosfaturia, pero su valor aislado, carece de importancia pues depende de la cantidad de orina emitida. Debe estudiarse en relación con otra sustancia, como puede ser la creatinina.

En cuanto a las fosfatasas alcalinas, las mismas se hallan aumentadas (normal 2-4 U. Bodansky o 3.4-5 Fiske Subarow). Si bien no han entrado en la práctica clínica, se halla descrito el aumento del ácido cítrico en sangre (normal 1.9 a 2 mg%) y en la orina (normal 200 a 900 mg/ 24 horas) provenientes del hueso.

Pero no siempre estos datos aparecen unidos, no invalidando por lo tanto el diagnóstico de hiperparatiroidismo. Las fosfatasas pueden ser normales, en la forma puramente renal; la presencia de insuficiencia renal puede variar el cuadro humoral, dando elevación del fósforo sanguíneo por retención, y nivelando las cifras de calcemia y calciuria.

Sin embargo hay dos elementos de juicio que son constantes y seguros: la hipercalcemia resistente a los glucocorticoides, cosa que no ocurre con las hipercalcemias extra-paratiroides, y la asociación de insuficiencia renal con hipofosforemia.

Se han descrito infinidad de pruebas funcionales para certificar el diagnóstico de hiperfunción de la glándula paratiroidea.

Actualmente son realizables y tienen valor las siguientes:

1) la hipercalcemia a expensas del calcio iónico, según técnica de Rose.

2) El clearance de fósforo: normalmente es de 6 a 15 cm³.

3) Relación entre los clearances de fósforo y creatinina: (Nording y Fraser) (1): Expresa la proporción de fósforo filtrado que no es reabsorbido por los tubos. Normal: 0.1 a 0.2. Chambers relata en 10 casos de hiperparatiroidismo relaciones de 1.3 con extremos de 1.6 a 1.2.

4) Porcentaje de la reabsorción tubular del fósforo: es la inversa de la relación Cp/Ccr. Normalmente es el 15 a 88% del fósforo filtrado. En el hiperparatiroidismo hay aumento

del cociente C_p/C_{cr} ; C_p elevado; disminución del 1% de reabsorción tubular.

5) Test de la infusión cálcica: Prueba de Howard-Hok y Connor de Goldsmith-Cecarrelli. Consiste en la sobrecarga cálcica y ver el comportamiento del fósforo en tal situación.

En las formas óseas, podrá hacerse la biopsia de cresta ilíaca y la radiografía ósea.

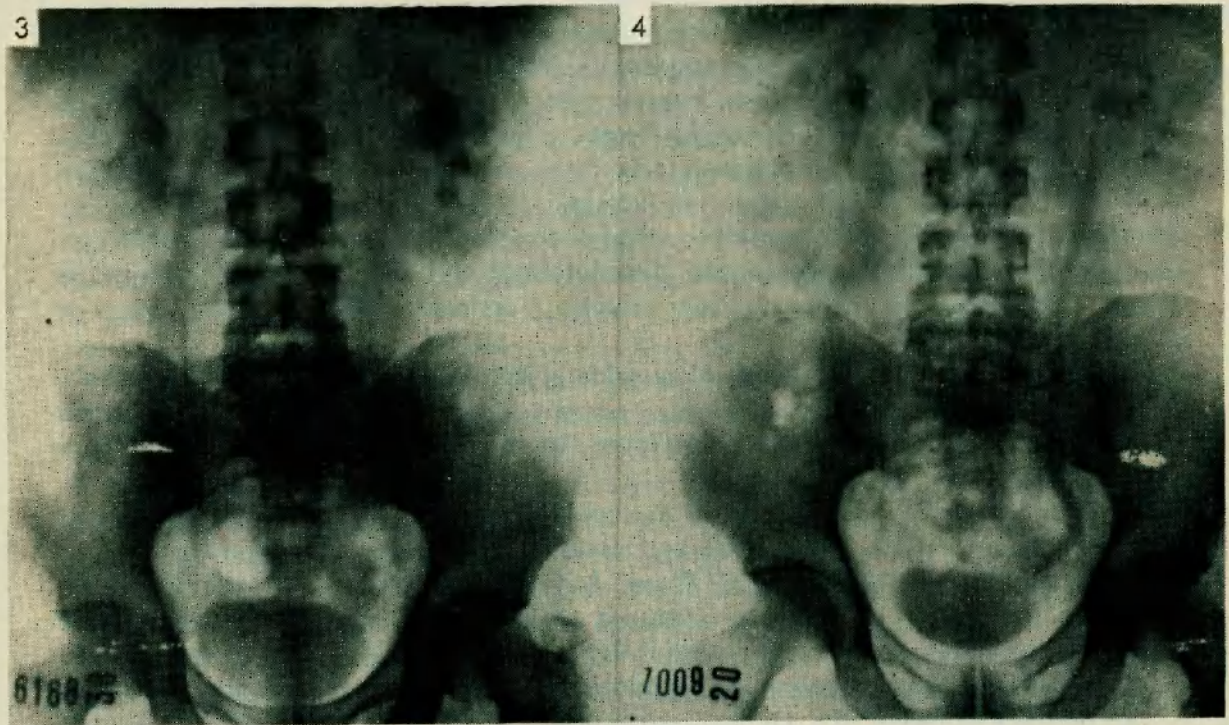
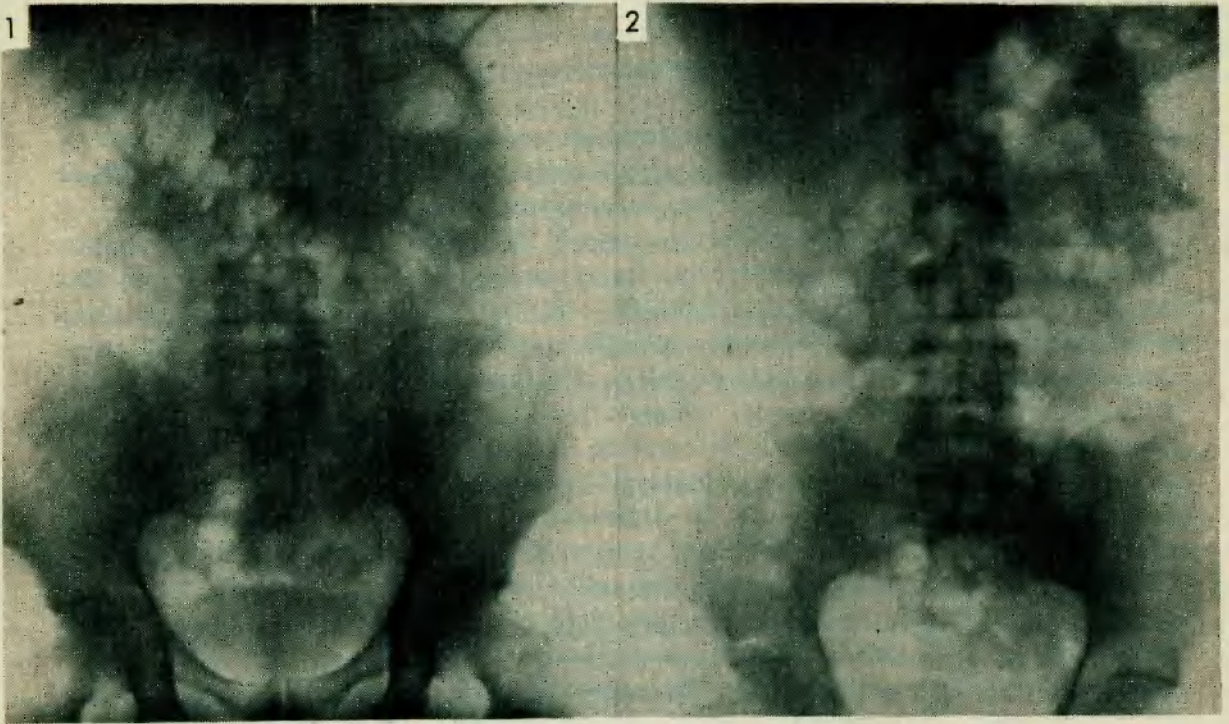
Actualmente la hiperplasia también es pasible de la cirugía, reseccándose 3 y el 80% de la restante paratiroide. El hiperparatiroidismo primario necesita de la cirugía.

Relatamos a continuación la historia clínica de F. M. de 50 años, español, casado, paciente privado. El padecimiento motivo de la presentación, comenzaría a los 33 años con dolor lumbar izquierdo, que se irradiaba a testículo del mismo lado. Tuvo algunos episodios de cólicos no muy intensos ni duraderos, alternando con épocas de total asintomatología. Hace 3 años comienza a sufrir periódicamente, cólicos renales intensos del lado izquierdo, con orinas turbias, temperatura elevada, que desaparecían en horas, aunque su aparición iba en frecuente aumento. El estudio radiográfico realizado en ese entonces demostraba un pequeño cálculo del tamaño de un grano de arroz ubicado en cáliz inferior del riñón izquierdo. En diciembre de 1963, entra en cuadro de cólicos subnitantes con temperatura elevada y hematuria. Se interna, demostrando el estudio radiográfico litiasis izquierda obstructiva en unión ureteropielica. (14-12-63, foto N° 1). El día 15-12-63 es intervenido por los Dres. Rébaudi y Alonso. El parte operatorio dice: incisión sobre 12 costillas que se reseca. Se abre por planos, entrando en celda renal. Se libera riñón y ureter superior de proceso perinefrítico intenso. Se hace ureterolitotomía superior, extrayéndose cálculo espiculado color oscuro, duro, que estaba enclavado en mucosa ureteral. Se deja drenaje en zona perirrenal, cerrando por planos. El postoperatorio se ve alterado por dos procesos: en primer término drena mucha orina por el tubo de drenaje, debiendo permanecer el mismo durante 18 días en que se retira. En segundo término, al 5° día de la intervención el enfermo manifiesta intenso cólico renal derecho que dura horas, y expulsa luego cálculo de pequeño tamaño, color castaño, espiculado. En la placa preoperatoria no se observaba ninguna imagen positiva en el sistema excretor derecho. A la semana siguiente, 12° día del postoperatorio, repite sintomatología del lado izquierdo, expulsando cálculo de las mismas características. Este episodio repite 5 días después con sintomatología del lado derecho. El enfermo es dado de alta, luego de 28 días de postoperatorio, previa placa simple de vías urinarias normal (foto N° 2).

El estudio de los cálculos reveló que el extraído quirúrgicamente era de oxalato de calcio, mientras los 3 eliminados durante el postoperatorio inmediato eran de fosfato de calcio. Ante tal cuadro de litiasis recidivante, se pensó en la posibilidad de un hiperparatiroidismo.

En los antecedentes lo más destacable era que el padre y el abuelo fueron diabéticos. Regular fumador, pulso rítmico 60 por minuto, con puñopercusión positiva en fosa lumbar derecha. La T. A. era de 120/70 mm. Radioscopia de torax sin particularidades. En febrero de 1964, el paciente consulta por cólico renal izquierdo. Se hace estudio radiográfico que demuestra litiasis obstructiva en ureter lumbar con signos de dilatación pielocalicial. Se lo medica con antibióticos y miorelajantes expulsando el cálculo días después (Fotos N° 3 y 4).

Luego de este episodio, se comienza estudio de la paratiroides. La calcemia era de 13.50 mg%, el fosforo de 3.20 mg%, la calciuria de 480 mg/24 horas y la fosfaturia de 2,80 mg%. El examen de orina completa, demostraba una densidad de 1018, hematuria y piuria, con abundancia de cristales fosfocálcicos. La urea era de 0,25g%. Es estas



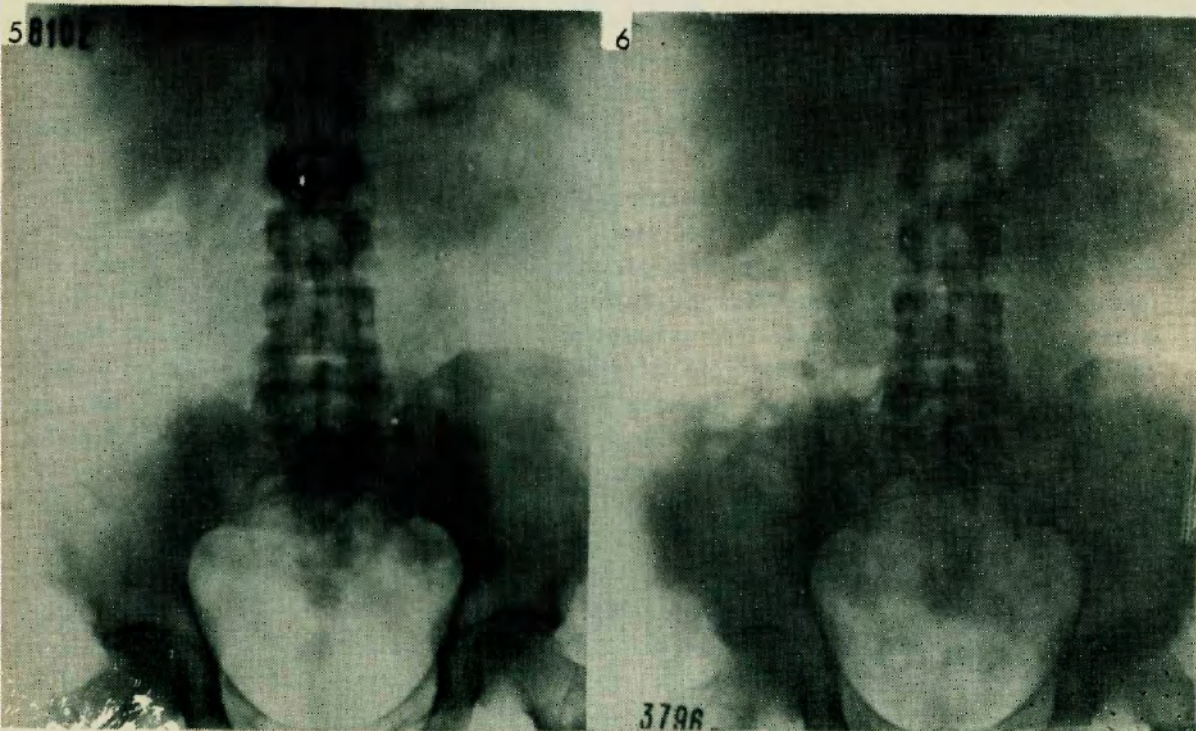
LITIASIS RECIDIVANTE POR HIPERPARATIROIDISMO PRIMARIO

circunstancias, un nuevo estudio radiográfico ponía en evidencia una litiasis pequeña piélica derecha no obstructiva sin sintomatología (Foto N° 5).

El paciente es enviado al clínico, Dr. José R. Domínguez, quien instituye régimen de Snapper durante 7 días, luego de lo cual la calcemia había descendido a 9 mg%, la fosforemia era de 2.40 mg%, y la fosfatasa alcalina era de 4.5 U. Bodansky.

La calciuria, se registró los últimos 3 días del régimen hallándose cifras de 170 mg% y 122 mg% y 160 mg% por día. Con dieta pobre en calcio, se hicieron determinaciones semanales de la calciuria, oscilando la misma alrededor de 150 mg/24 horas con cifras topes de 142 156.

Una nueva pielografía excretora mostraba imagen litiásica derecha no obstructiva y asintomática (Foto N° 6, 14-9-64). Las orinas seguían infectadas y había cristales de oxalato y fosfato tricálcico.



El paciente seguía cumpliendo un régimen de Snapper menos rígido. Diez meses después de la intervención quirúrgica, se hallan las siguientes cifras de laboratorio: calcemia 11.50 mg%, fosforemia 2.20 mg%, fosfatasemia 10 U. Bodansky y calciuria 200 mg/24 horas. La úrea seguía siendo normal.

El Dr. Domínguez ordena realizar con ánimo de buscar confirmación definitiva a lo sospechado, una prueba de infusión cálcica. La misma se realizó inyectando en 500 cm³ de suero glucosado, 1.5 cm³ de gluconato de calcio al 5% por Kg/ peso durante 4 horas. Los datos recogidos de la misma fueron:

Orina:	preinfusión	fósforo	20 mg %	Creatinina	47 mg %
	toma a la 1a. hora	fósforo	18 mg %	Creatinina	40 mg %
	toma a la 2a. hora	fósforo	7 mg %	Creatinina	20 mg %
	toma a la 3a. hora	fósforo	9 mg %	Creatinina	15 mg %

Terminada la prueba se dosaron en sangre fósforo y calcio. La fosforemia era de 1.20 mg% y la calcemia de 11 mg%, es decir ambos habían descendido.

¿Por qué se realizó esta prueba, qué fundamentos tiene, y que resultados arrojó la misma? En un sujeto normal, la inyección de calcio en cantidad, provocará una hipercalcemia, una inhibición paratiroidea, por lo que desciende la fosfatúria y aumenta el fósforo sanguíneo.

En caso de una paratiroides afectada de un proceso que funcionalmente es anárquica, el adenoma en nuestro caso, aparece también hipercalcemia, pero la paratiroides no se inhibe, por lo que la fosfatúria y el fósforo sanguíneo no se modifican o varían muy poco. El análisis de las cifras recogidas de fósforo y creatinina, nos muestra que la alta relación P/Cr. preinfusión se mantuvo con la prueba, y que el fósforo sanguíneo en vez de aumentar como en el sujeto normal, al contrario descendió de 2.20 mg% a 1.20 mg%. El Dr. Domínguez, ante estos 2 datos decisivos, aumento de la relación P/cr y descenso del fósforo postinfusión, aconsejó explorar las paratiroides. La semiología prolija de la tiroidea no demostraba ningún dato positivo.

La relación CP/Ccr era entonces de 0.4 y el porcentaje de reabsorción tubular de fósforo era del 60%.

En noviembre de 1964, se decide la intervención. El Dr. Luis Castellano opera al paciente el día 17-11-64. El parte operatorio dice: Cirujano Dr. Castellano; ayudantes Dr. Villamajo y Dr. Alonso. Anestesia general. Incisión de Kocher amplia. Se exponen ambos lóbulos tiroideos según técnica. En lado izquierdo, después de la ligadura y sección de los pedículos se observa la presencia de un pequeño tumor redondeado de 2x2 cm. en cara posterior cerca del polo inferior. En el lóbulo derecho se encuentra un pequeño tumor redondeado de 1cm. de diámetro en cara anterior en unión con el istmo. Se practica tiroidectomía subtotal del lóbulo izquierdo (dejando solamente una pequeña porción del polo superior) y tiroidectomía parcial del lóbulo derecho con istmectomía. Cierre por planos sin drenaje. Los puntos se retiraron al 4º día. Herida cicatrizada "per primans".

El postoperatorio es normal, no siendo necesario aplicar calcio. La pieza operatoria es enviada al patólogo. El Dr. Adolfo H. Mosto informa en protocolo NP 6179 con fecha 20-11-64 lo siguiente: Se observa en el material correspondiente a lóbulo izquierdo extremo inferior, tumoración redondeada, fácilmente enucleable, de 2 cm de diámetro. Está formada por células pequeñas de núcleos redondeados centrales y citoplasmas basófilos de poca sustancia protoplasmática. Se agrupan en pequeñas lobulaciones o en cavidades de aspecto quístico. Estas están tapizadas por igual tipo de células con forma cúbica más definitiva. Por fuera delgados haces conectivos a manera de cápsula. El resto del material muestra glándula tiroidea con vesículas coloides y adenoma coloide en el lado derecho. Histopatológicamente se diagnostica: adenoma de glándula paratiroidea. Diez días después de la intervención, la calcemia se hallaba en 9 mg%, el fósforo sanguíneo en 2 mg%, y la fosfatúria en 4 U. Bodansky.

A su vez, el cálculo piélico derecho se había hecho obstructivo y había sintomatología dolorosa y hematuria. La orina era turbia, con cristales fosfocálcicos en sedimento. El 17-1-65, los Dres. Rebaudi y Alonso realizan lumbotomía clásica derecha para realizar litotomía.

El parte expresa: incisión sobre 12a. costilla que se reseca. Se abre por planos, se penetra en celda renal, se libera riñón y ureter superior. Por pielotomía posterior se extrae litiasis del tamaño de una aceituna, color claro, blanda, de superficie regular. Se cierra pielostomía. Cierre por planos dejando drenaje.

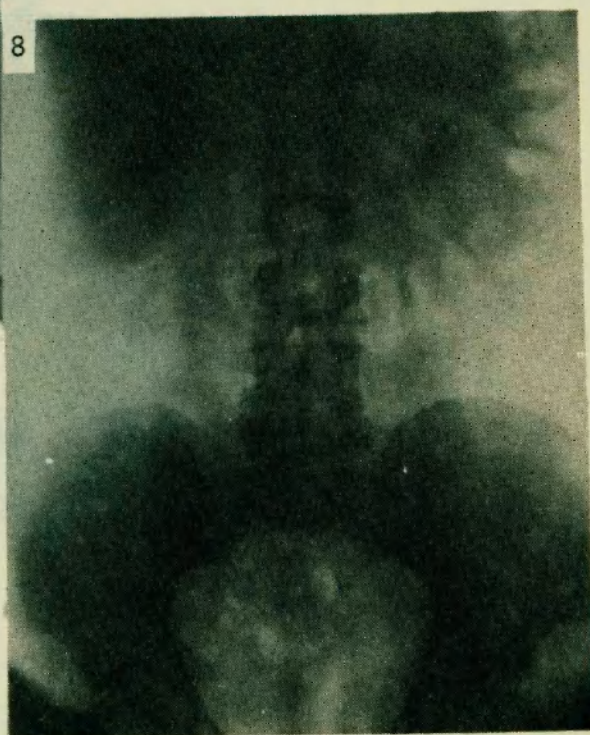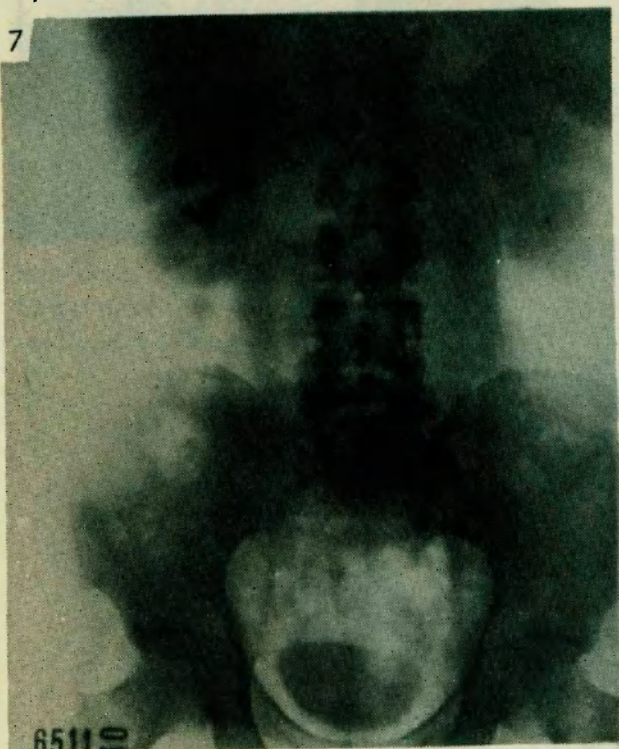
LITIASIS RECIDIVANTE POR HIPERPARATIROIDISMO PRIMARIO

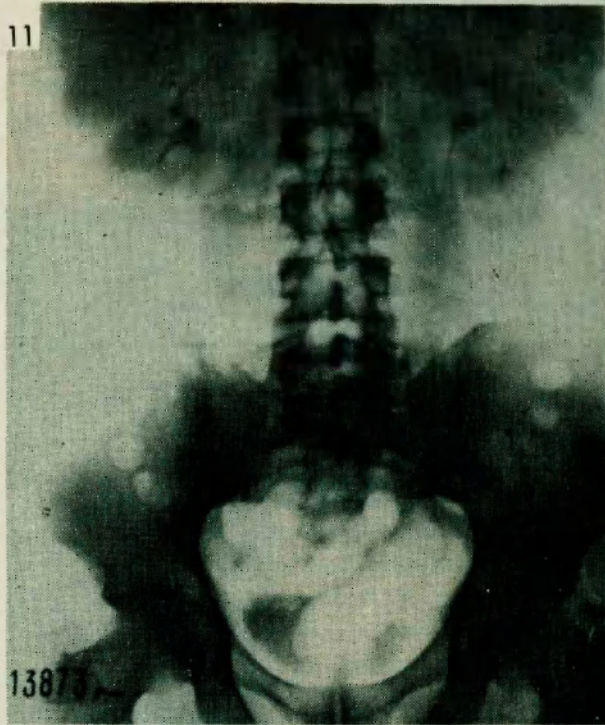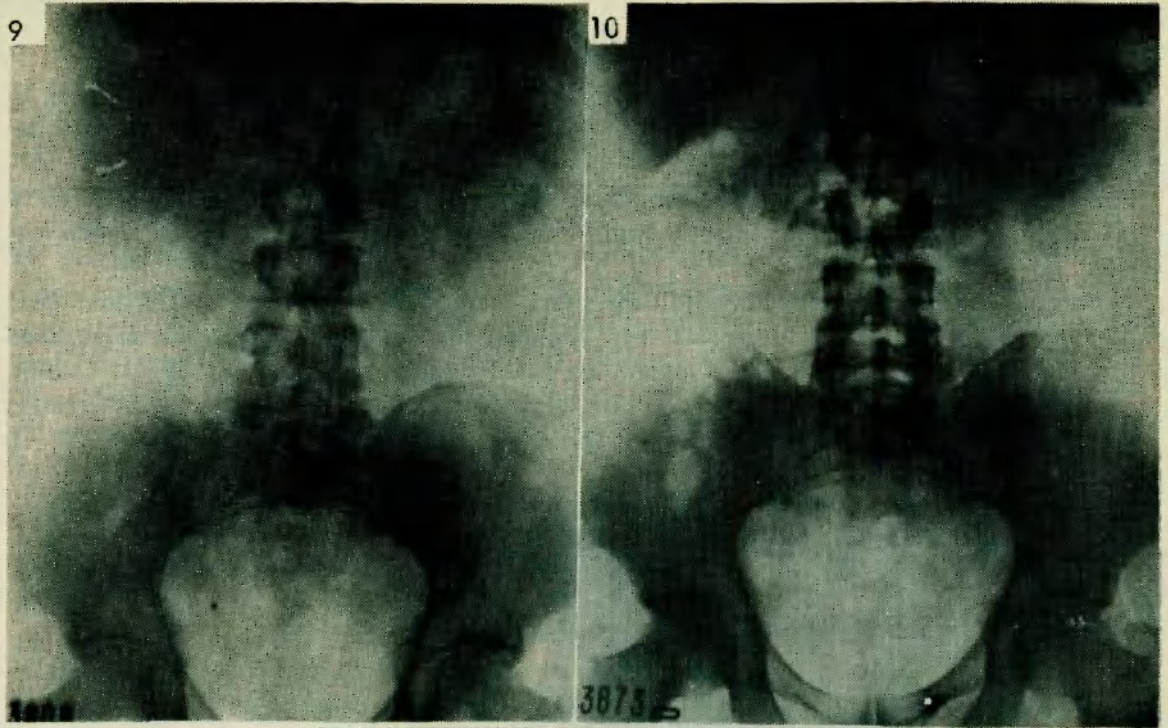
Postoperatorio normal, con alta al 8^o día. El cálculo se analizó siendo el mismo de fosfato de calcio (Fotos N^o 7 y 8).

Tres meses después se repiten los estudios humorales. La calciuria con régimen libre de comidas era de 300 mg/24 horas, la calcemia era 10 mg%, fosfate nia 3 mg% y fosfatas alcalinas 5 U. Bodansky.

Dieciocho meses luego de la extirpación del adenoma de paratiroides, la calcemia es de 10 mg, la fosforemia de 3 mg, la fosfatasemia de 3 U. y la calciuria 300 mg/24 horas.

El enfermo evolucionó clínicamente muy bien, estando en la actualidad en tratamiento por una diabetes ligera, controlada con régimen hipohidrocarbonado. Las orinas son límpidas, sin cristales en el sedimento. La función renal se mantiene normal. Trabaja con toda normalidad, y ha aumentado de peso. El estudio radiográfico de control revela sistemas excretores normales en aspecto, forma y demás características (Fotos No 9, 10 y 11).

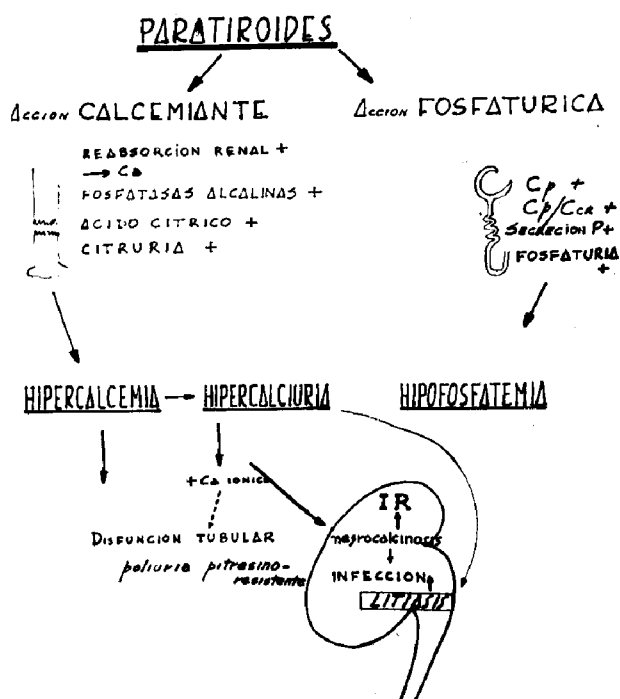


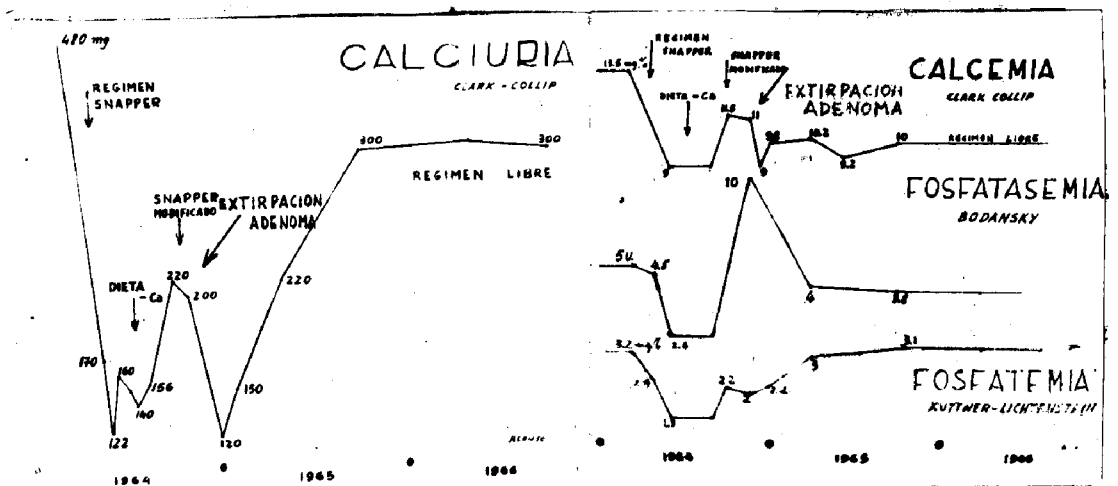


COMENTARIO

Si bien el diagnóstico de hiperparatiroidismo primario era posible teniendo en cuenta el cuadro clínico y las cifras de laboratorio, no fue sencillo decidir la exploración quirúrgica de las paratiroides en este paciente. Lo complejo de los mecanismos reguladores del metabolismo fosfocálcico, obligan a una serie de diagnósticos diferenciales con afecciones que suelen cursar o con hipercalcemia, hipercalcemia, litiasis renales o modificaciones similares a las del hiperparatiroidismo. La exclusión de afecciones como hipercalcemia, idiopática, sumamente frecuente en la práctica, síndrome láctro-alcalino de Burnett, hipervitaminosis D, y otros menos frecuentes y más características, debió realizarse. Es importante recalcar la importancia que tiene la prueba de infusión cálcica en estos casos. Es prueba y contraprueba a la vez, y si bien puede resultar negativa, su positividad es un dato valiosísimo para diagnosticar con certeza un hiperparatiroidismo primario. En nuestro caso, la misma decidió la intervención y posibilitó la curación del paciente. Debe tenerse en cuenta en la evolución de estos pacientes, que la calciuria y las fosfatasas se normalizan lentamente, pudiendo necesitarse meses para obtener cifras elocuentes de normalidad. Sin embargo, en este caso la calciuria se niveló alrededor de los 300 mg diarios y las fosfatasas descendieron en el postoperatorio inmediato. Resumiendo, presentamos 1 caso de hiperparatiroidismo primario provocado por un adenoma de la glándula paratiroidea, que cursó a forma clínica renal con cuadro predominante de litiasis recidivante, y que curó con la extirpación quirúrgica del adenoma.

Se presenta la evolución del paciente a través de casi 3 años, los estudios rediográficos realizados y las pruebas y determinaciones humorales pre y postoperatorias.





BIBLIOGRAFIA

- Atwood E. - *Clinical Endocrinology*, 1962.
- Burkland y Rosenberg - *Medicina Clínica de la Universidad de Barcelona*. Mayo 1965, nº 30.
- Fromm Gunther. - *Relato Jornadas Rioplatenses de Urología*. Mar del Plata, 1963. Aspectos endocrinos del tratamiento de la litiasis renal.
- Forbes y Dempsey - *Medicina Clínica de la Universidad de Barcelona*. Mayo 1965, Nº 3.
- Goldsmith R. y Ceccarelli, F. - *Diagnosis of occult hyperparathyroidism by a new rapid calcium infusion test*. *Journal Urology* volumen 89 :Nº 3, march 1963.
- Hellmstrom A. - *Endocrinology*, 1963 de Williams.
- Lievre J. - *Hyperparathyroidisme*. *Encyclopedie Medico Chirurgicale (París)*, 4-1966. 100012, C. 10.
- Miatello V. - *Nefrología* 1964.
- Rasmussen y Reifenstein. *Endocrinology* 1963 de Williams. *Minerva Médica Endocrinológica*. 26 Gennano 1966.
- 1-2 *Hyperparathyroidisme*. *Encyclopedie Medico Chirurgicale* 4-1966 (París).

RNDOMICINA

Marca de fábrica
de la metaciclina

en infecciones urinarias

MARCONI ORSINI, A.: Metaciclina: un nuevo antibiótico para el tratamiento de las infecciones de las vías urinarias. Gazz. Int. di Med. e Chir. anno LXIX, vol. LXX, Nº21, 1965. PIRAS, L.: La metaciclina: un nuevo antibiótico. Observaciones clínicas. Gazz. Int. di Med. e Chir. anno LXX, Vol. LXXI, Nº1, 1966. RUBI, R.: Experimentación clínica con un nuevo antibiótico. Semana Médica, en curso de publicación. SCHERER, J.; WYLER, C. y PILTON, S.: Ensayo de un nuevo antibiótico de amplio espectro: la metaciclina. Méd. et Hyg. en curso de publicación. SORRENTINO, M.: Aplicación de la 6 metilén-5-hidroxitetraclina en pacientes urológicos. Gazz. Int. di Med. e Chir. 71:164, 1966. DEL NEGRO, O.: Empleo de la metaciclina en infecciones urinarias. Med. Panamericana, en prensa. GUIXA, H. L.; INZA, R. y CONSOLI, F.: Tratamiento de las cistopatías inflamatorias con clorhidrato de metaciclina. Semana Médica 128:1426, 1966. LIND, H. L.: Metaciclina: un nuevo antibiótico en el tratamiento de las infecciones del tracto urinario. Antib. & Chemo. 12:640, 1962. AMORTEGUI ORDÓÑEZ, J.: Uso de la metaciclina en el control de la uretritis. Rev. de Med. y Cirugía (Colombia) 30 (Nº3): 165, 1966. COLLETT, R. W.: Estudio de la metaciclina en la práctica médica, presentado al Congreso Anual de la Academia Americana de Pediatría, Chicago, octubre 1965. ANSELMI, E. y NISII, M.: Experiencia clínica con una nueva tetraciclina. Minerva Médica, a publicarse. GIANNONI, R. y ZINI, S.: Experimentación clínica con un nuevo antibiótico en las infecciones de las vías urinarias. Gazz. Inter. di Med. e Chir. anno LXIX, vol. LXX, Nº 23, 1965. HITZEMBERGER, G.: Experiencia clínica con un nuevo derivado tetraciclínico con prolongado tiempo de acción. Med. Welt. 19:1097, 1966.



AVANZADA TECNICA
CON CALIDAD SOBRESALIENTE

AV. SANTA FE 1480 TEL. 44-2912 - BUENOS AIRES



Y ...

AGUA MINERAL



Villavicencio

PEDIDOS:

32-6902 32-8647