

GRAN LINFANGIOMA QUISTICO DE RIÑÓN

Por los Dres. H. Pagliere y J. Barroeteveña.

Hospital Sirio-Libanés
Avda. Gral. Mosconi 3346
Capital.

La localización en el riñón de un linfangioma es poco frecuente. Innes Williams dice que son "excepcionalmente raros", Allen lo describe como "una neoplasia rara", Deming como "uno de los más raros tumores renales", Lucké y Schlumberger en el Atlas de Patología Tumoral como "verdaderamente raros" y citan el caso de Barrington Ward en el que un gran quiste reemplazaba la mitad superior del riñón en un niño de cuatro meses. En la bibliografía consultada el caso de Wynn Williams y Morgan, por otra parte citados por quienes se han ocupado previamente del tema, es el único que hemos hallado en el adulto. Como estos autores señalan, se han descrito en la literatura cierto número de hemangiomas quísticos del riñón, y el hecho de que varios de ellos presentaran algunas cavidades vacías, permite sospechar de que en realidad se tratara de linfangiomas en los que hubiera ocurrido una hemorragia en el interior de uno de sus quistes, ya que frecuentemente son multiloculares, hemorragia que se produciría por la ruptura de pequeños vasos en la superficie del tumor o en los tabiques que separan los quistes entre sí.

En la literatura figura también con mayor frecuencia linfangiomas retroperitoneales que sólo se relacionan con el riñón por vecindad, así como en otros territorios u órganos, de los que tienen cierta similitud con la localización que tratamos los descritos en bazo o hígado.

Bill y Summer en un lapso de 25 años observan 61 pacientes con higromas o linfangiomas quísticos, de los que ninguno se desarrolló en el riñón. Watson y Mc Carthy sobre 41 linfangiomas encuentran 52% localizados en cabeza y cuello, 44% en las extremidades y sólo 4% en el tronco. Es por ello que la observación de una mujer adulta con un voluminoso linfangioma que desplazaba la pelvis renal del riñón afectado hasta superponerla con el riñón opuesto creemos reviste particular interés. La historia clínica, de la que sólo transcribimos los datos principales, es la siguiente:

W. de C. 38 años, casada. Operada hace 10 años de litiasis vesicular en cuya oportunidad el cirujano le advierte haber hallado una tumoración renal del tamaño de una mandarina, aconsejándole su tratamiento posterior, que la enferma no realiza al no padecer ninguna clase de síntomas. Recientemente, a raíz de un proceso febril consulta a un médico, que en el examen le encuentra tumoración abdominal que ocupa todo hemiabdomen derecho y parcialmente el izquierdo. Los análisis de rutina son normales, la tensión arterial Mx 14 Mn 8. Se realiza urografía por excreción que muestra la pelvis renal derecha desplazada en la vecindad de la pelvis izquierda, a la que se superpone en una de las películas.

La enferma es intervenida el 9-6-66 por incisión anterior transrectal, se abre el peritoneo y se procede a la movilización colónica, descubriéndose la cara anterior de la tumoración, se punza extrayéndose líquido cristal de roca, por lo que se sospecha pueda tratarse de un quiste hídrico, se extrae el contenido con aspirador de Finochietto, comprobándose la persistencia de otras formaciones similares aunque más pequeñas, que

a su vez se evacúan en la misma forma, se prosigue la disección de la bolsa quística con cierta dificultad por sus adherencias al mesocolon y al plano parietal posterior, hasta que se llega a su pedículo que forma cuerpo íntimamente con el riñón, al que reemplaza en algo más que su tercio superior. Como el parénquima renal se ha desgarrado en una extensión de 4 cms. al traccionar del quiste, y la hemorragia de la superficie cruenta creada al resear la bolsa quística es profusa, se renuncia a la nefrectomía parcial y se precede a extirpar el riñón. Cierre de pared con alambre de acero, avenamiento con tubo de goma. Post-operatorio normal. El examen histopatológico de la pieza extirpada realizado por el Prof. Dr. Grato Bur informa: "El material remitido se halla formado por un voluminoso quiste que despojado de su líquido mide aproximadamente unos 12 cms. de diámetro, de paredes gruesas y con marcada esclerosis. Al corte se observan múltiples cavidades en las cuales aparecen líquido cristalino y la cavidad en su interior muestra una superficie lisa.

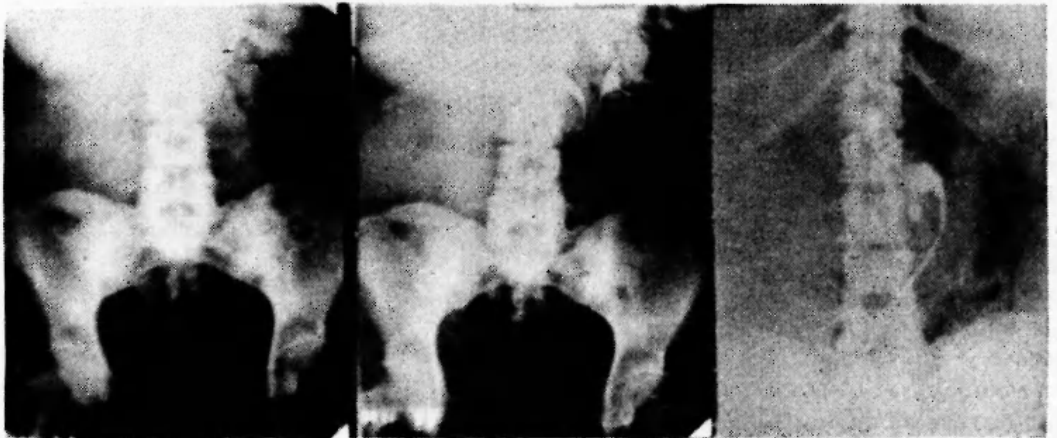
Los numerosos cortes realizados no permiten reconocer estructura renal.

Riñón de 7 x 5 x 6 cm. con una superficie cruenta donde aparecen focos hemorrágicos. Al corte se ven vasos yuxtamedulares muy esclerosados y la relación córtico-medular se halla bien conservada.

En los preparados histológicos que se colorean con Hematoxilina Eosina-Alcian blue se puede observar:

- a) Estructura correspondiente a un linfangioma quístico con marcada fibrosis de los tabiques y sectores con infiltración linfocitaria. El examen de las cavidades no revela tejido de otra naturaleza.
- b) Riñón con características normales pero con fenómenos de arterio-arterioloesclerosis.

Nota: Los estudios realizados casi excluyen una mal-formación del blastema renal, no reconociéndose restos glomerulares ni elementos musculares.



DISCUSION

Feldman y Cotton destacan la confusión creada por el empleo de los términos higroma, linfangioma y linfangiectasia, estos autores hacen una revisión crítica de la terminología usada por diferentes autores y a ellos remitimos a quien tenga interés en este aspecto del problema. Esencialmente y desde el punto de vista anatómico consisten en formaciones anómalas de tamaño variable, frecuentemente multiloculares, tapizadas interiormente por una sola capa de endotelio y de contenido límpido o amarillento, en que pueden identificarse linfocitos, monocitos, y raras veces polimorfonucleares. Como señalamos anteriormente, ya espontáneamente, ya por la influencia de un traumatismo, pueden ocurrir hemorragias intraquisticas que alteran el aspecto y composición del contenido. El tejido conectivo de sostén puede contener fibras musculares lisas, ganglios linfáticos o tejidos de la vecindad del tumor. Goetsch admite que tienen características infiltrativas que los vinculan a verdaderas neoplasias, mientras Willis les niega esta cualidad, criterio que comparten Bill y Summer, aún cuando admiten que en algunos casos obligan al sacrificio del órgano en que asientan, dadas las dificultades de una resección anatómicamente satisfactoria, y la frecuencia de recidivas que hacen necesarias múltiples intervenciones. Cabe señalar también la facilidad con que se agregan en el post-operatorio edema e infecciones condicionadas por el estasis linfático y que hacen aconsejables el avenamiento sistemático así como el uso de antibióticos. Abeshouse y Abeshouse, si bien se refirieron a los quistes parapélvicos o pielolinfáticos, especulan sobre la importancia de los linfáticos renales en la etiología de las afecciones de este órgano, basándose en los trabajos de Goodwin y Kaufman sobre la formación de linfa en los vasos linfáticos del riñón y la hipófisis de que pudieran actuar como elementos de derivación en casos de hidronefrosis o aumento de la presión intrarenal. Estos autores creen que algunos quistes intraparenquimatosos podrían ser de origen linfático, a raíz de la obstrucción en algún punto del sistema. Sin embargo la mayoría de los autores coinciden en la formación a partir de restos embrionarios aislados por secuestración, o por falta de unión a las cadenas linfáticas en su proceso de desarrollo, lo que explicaría la frecuencia de estas formaciones en los primeros períodos de la vida. Con referencia a la clasificación de estos procesos de origen linfático, Watson y Mc Carthy modifican la de Wegner estableciendo las siguientes formas: linfangioma simple, linfangioma cavernoso, linfangioma celular o hipertrófico, y linfangioma quístico o higroma; analizando luego las características de cada uno de ellos.

Más reciente es la clasificación de Pauling-Wright en: Linfangioma, verdadera neoplasia originada en el endotelio linfático.

Hamartoma linfático, malformación linfática que puede subdividirse en: capilar, cavernoso o quístico.

Linfangiectasia debida a obstrucción linfática adquirida.

Es verosímil que algunas de las formas señaladas evolucionen hacia otra de ellas, lo que hace la tarea del patólogo aún más compleja, sin embargo, la adopción y generalización de una de estas clasificaciones contribuiría eficazmente a evitar la confusión existente en la denominación de estos procesos.

RESUMEN

Se presenta una paciente de 38 años con un gran linfangioma quístico de riñón, al que reemplazaba en parte, desplazándolo hacia la fosa lumbar del lado opuesto. Se hacen consideraciones sobre su etiología y se insiste en la conveniencia de adoptar una clasificación de estos procesos.

BIBLIOGRAFIA

- Allen, A. C. - Enfermedades del riñón. Ed. Interamericana S. A. México 1952.
- Abeshouse B. y Abeshouse G. A. - Parapelvic cysts of kidney (so called pyelolymphatic cysts). J. in Coll. Surg. 36. 22-42, 1961.
- Bill, A. H. and Summer D. S. - A unified concept of lymphangioma and cystic hygroma. Surg. Gynec. Obstet. 120. 79-86, 1965.
- Deming, C. in Urology. Campbell, M. W. B. Saunders Co. Philadelphia and London, 1963.
- Goetsch, cit. por Bill y Summer.
- Goodwin, W. E. and Kaufman, J. J. - The renal lymphatics: II Preliminary experiments. J. Urol. 76. 706-707, 1956.
- Higgins, T. T., Williams, D. J. and Nash, D. F. E. - The Urology of childhood. Butterworth & Co. Ltd. London, 1951.
- Kretschner, F. L. and Hibbs, W. G. - Retroperitoneal perirenal lymphangioma. Arch. Surg. 29. 113-125, 1934.
- Landing, B. H. and Farber, S. - Tumors of the cardiovascular system. Atlas of tumor pathology. Armed Forces Institute of Pathology Washington D. C. 1956.
- Lucke, B. and Schlumberger, H. G. - Tumors of the kidney, renal pelvis and ureter. Atlas of tumor pathology. Armed Forces Institute of Pathology. Washington D. C. 1957.
- Riches, E. - Tumors of the kidney and ureter. Livingstone Ltd. Edimburg and London, 1964.
- Summers, W. St. C. and Ward-Mc. Quaid, J. H. - Successful resection of a large cavernous lymphangiomatoid lesion of the liver of a child aged 19 months. Brit. J. Surg. 38. 12-17, 1950.
- Watson, W. L. and Mc. Carthy, D. - Blood and lymph vessel tumors, a report of 1056 cases. Surg. Gynec. Obst. 71. 569-588, 1940.
- Wynn-Williams, D. and Morgan, D. - Lymphangioma of the kidney. Brit. J. Surg. 27. 346-349, 1949.50.