

DIVERTICULO VESICAL CON CARCINOMA

Dres. Juan B. Derdoy*, Jorge E. Garimaldi*
Dr. Carlos González Achaval (Anatomo-patólogo)**

Nos referimos a dos casos de divertículos vesicales, complicados con degeneración carcinomatosa en su interior, que hemos tenido oportunidad de operar.

CASO 1º: M. P. 63 años H. Cl. 49. 343 - 30 - XII - 1954.

Llega a la consulta con un síndrome de Hematuria total aunque con refuerzo terminal, indolora, que aparece y desaparece en forma espontánea.

Hace 10 años fue intervenido de un Adenoma de Próstata en un hospital de la ciudad de Córdoba, quedando con ligera disuria y nicturiamismo 2/1.

Clínicamente se observa un buen estado general. Diabético crónico en tratamiento T. A. 150/95.

Aparato Cardiovascular: normal. Abdomen Gobuloso.

Aparato Genito Urinario: Hematuria, uretra libre. Genitales externos normales.

Prostata: Plana, blanda, excavada, 30cc de residuo vesical.

Cistoscopia: Capacidad de 150-cc. Mucosa de cuello edematosa, orificio diverticular a la derecha con mucosa, infiltrada que penetra en divertículo.

Laboratorio: Urea 0,29 Glucemia 2,8% Orina: densidad 1.034 - Glucosuria 20 grs. Píocitos.

Tratamiento: Quirúrgico.

Cirujano: Dr. Juan B. Derdoy. Ayudante: Dr. Juan J. Ficco.

Anestesia: Pentotal-Eter-Oxígeno.

Operación: Incisión mediana infraumbilical.

Se abre piel, celular y aponeurosis; se libera la vejiga por vía intra y extra-vesical, se extirpa el divertículo, que está infiltrado; con la pared vesical alrededor del orificio.

Se coloca sonda Pezzer suprapúbica y se cierra por planos.

Se deja una sonda Foley por uretra.

Anatomía Patológica: (Informe 31 de enero de 1965).

Histopatológicamente se demuestra el DIVERTICULO DE VEJIGA con zonas ulceradas, cubiertas por tejido de granulación rícamente vascularizada sobre cuyo fondo se desarrolla una formación papilomatosa que histológicamente ofrece las características de un CARCINOMA a CELULAS DE TRANSICION profundamente infiltrado.

(Prof. Adjunto de Anatomía Patológica de la Universidad Nacional de Córdoba Dr. Luis V. Ferrari).

El enfermo transcurre varios meses sin sintomatología alguna. Luego se produce la propagación infiltrativa de su neoplasia en vejiga, con metástasis pulmonares falleciendo aproximadamente a los veinte meses.

* Clínica Regional del Sud. Avda. Italia 1262 - Río IV - Córdoba.

** Alvear 1339 - Río IV - Córdoba

CARCINOMA EN DIVERTICULO DE VEJIGA

CASO 2º: F. A. V. 71 años. Alejandro (Pcia. de Córdoba) Italiano H. Clín. 21594-2.11-1967. Llegó a la consulta enviado por un facultativo que nos relata un síndrome Hematúrico (de 2½ meses) de evolución, de tipo terminal, orina fétida y micción en dos tiempos. Disuria de esfuerzo y polaquiuria diurna. Nicturia ritmo 3/1.

Desde hace más de 40 años manifiesta haber notado una tumoración surpapúbica, lateralizada hacia F. I. D. No dolorosa, que desapareció periódicamente que, en alguna oportunidad fue corroborada por un médico (aunque sin diagnóstico causal) esta tumoración se hizo permanente en los últimos años, siendo actualmente motivo de malestar, pesades, etc y causa también de consulta. Tumoración que correspondía al divertículo que desapareció después del sondaje y de la operación.

En Marzo de 1948 tuvo una lesión ulcerosa del glande, que diagnosticado como chancro lúético (Kahn +++), fue tratado y curado.

Estado general desmejorado, pérdida de varios kilos de peso últimamente.

Aparato Cardiovascular: Clínicamente normal.

Aparato Gastro-Intestinal: Abdomen globuloso y resistente, deformado en su región hipogástrica.

Hígado: Se palpa dos traveses de dedo debajo de la arcada costal.

Aparato Genito Urinario:

Riñones: No dolorosos, puntos ureterales. En la zona hipogástrica se ve y se palpa una tumoración redonda fija en su base hacia la pelvis. El resto del abdomen no doloroso. Uretra: Permeable.

Testículos y Anexos: Sin particularidades.

Próstata: Discretamente agrandada, lisa, redonda, disminuída de elasticidad, desaparición del surco medio, no dolorosa.

Cistoscopia: Capacidad vesical 200 cc. Se lava la vejiga con dificultad. Comprobamos mucosa hiperemia por cistitis, celdas y columnas vesicales. Orificios ureterales entreabiertos y esclerosis de cuello vesical. En la parte lateral derecha orificio de divertículo con la mucosa peri-orificial aparentemente sana.

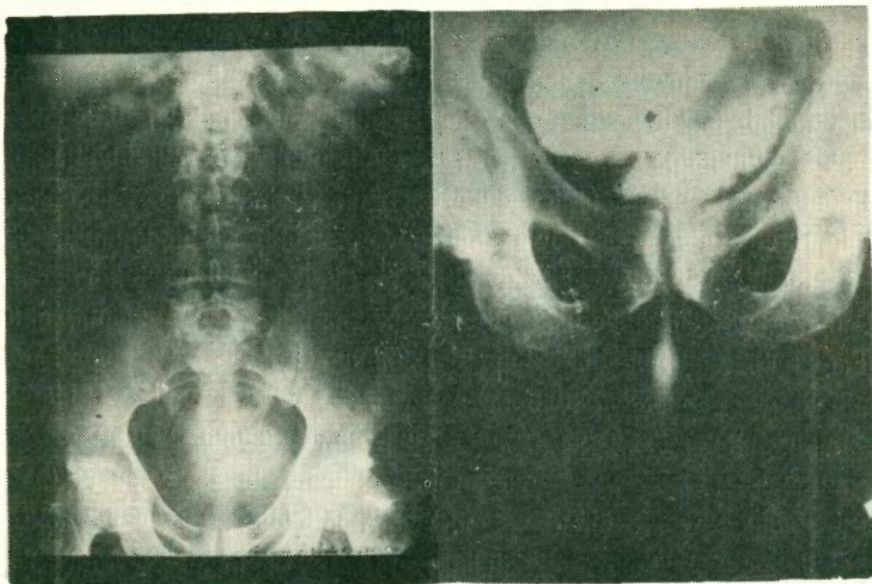
Urograma Excretor: Imágenes renales, ureterales y pielocaliciales conservadas. Imagen vesical grande.

Cistografía: Se constata un divertículo lateral grande en el que no se visualizan sombras de cálculo o de falta de relleno a la sustancia opaca (ioduro).

Laboratorio:

Sangre: Kahn - Urea 0,50 - Glucemia 1,09 - Glóbulos Rojos 4.600.800 Blancos 8.900.

Orina: Densidad 1016 Albúmina 1,40 Addler (+++) Hematíes Piuria - Uratos Amorfos.



UROGRAMA EXCRETOR

CISTOGRAFIA

Como el enfermo había tenido hematurias intermitentes desde hace 2½ meses y no encontrando ninguna causa en el estudio del árbol urológico que la justificara, pensamos que podía existir un tumor dentro del divertículo, presunción que se informó a los familiares, aconsejando la intervención quirúrgica. Cirujano: Dr. Juan B. Derooy - Ayudante: Dr. Jorge E. Garimaldi. Anestesia: Pentothal - Eter - Oxígeno.

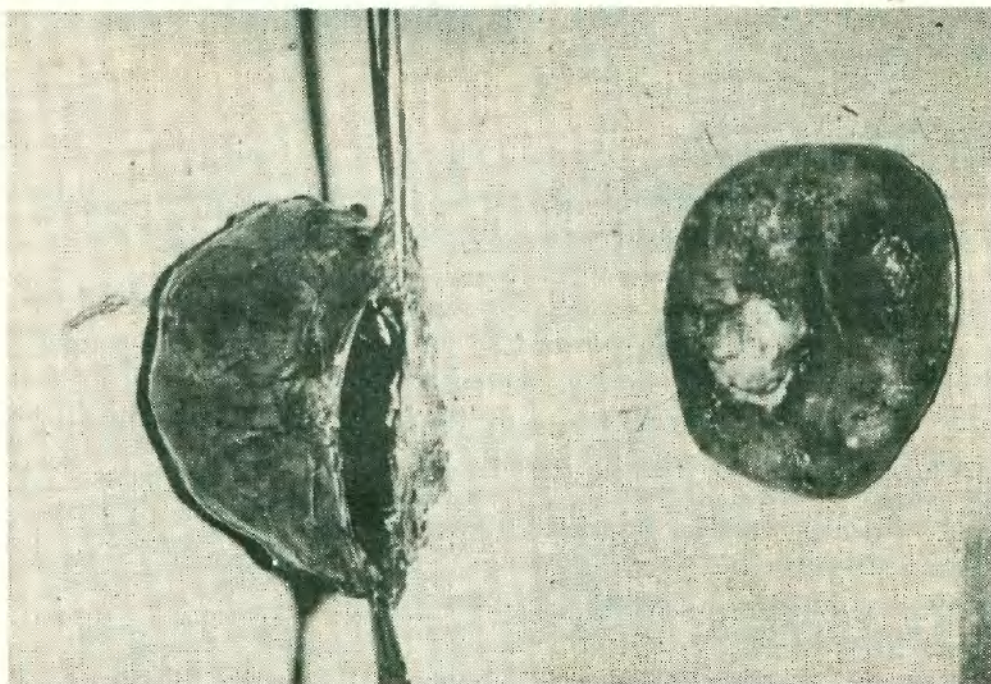
Operación: Incisión mediana infraumbilical. Se abre piel celular y aponeurosis. Se divulsionan los rectos del abdomen. Se extraperitoniza la vejiga y se libera el divertículo con maniobras digitales torundas de gasa, se continúa la liberación con tijeras para eliminar las múltiples adherencias, cuidando de no desgarrar los plexos venosos. Se aísla también el ureter adherido en su parte inferior. Luego se abre la vejiga, se reseca todo el labio posterior del cuello y se secciona la mucosa y todo la pared vesical dos centímetros alrededor del orificio diverticular; se cierra de inmediato esta brecha en dos planos.

Se aborda luego el divertículo para su extracción total por vía extravescical. En su interior encontramos un cálculo irregular de un centímetro y medio y una tumoración infiltrativa.

Se cierra vejiga y previamente por contrabertura se coloca una Pezzer que se extrae a las 48 horas y una Foley uretral.

Esta última se la retira a los 10 días y el enfermo es dado de alta.

CARCINOMA EN DIVERTICULO DE VEJIGA



DIVERTICULO N° 3

DIVERTICULO N° 4


ANATOMIA PATOLOGICA

Dr. Carlos Gonzales Achaval

El material recibido está integrado por un trozo de cuello vesical, pared de vejiga y un gran divertículo que presenta una lesión de franco aspecto neoplásico de contornos irregulares y consistencia firme.

Microscopia: cuello vesical con moderados fenómenos de esclerosis. Pared vesical, intensos fenómenos de edema, congestión y moderada infiltración inflamatoria, especialmente del corion de la mucosa.

Divertículo: Carcinoma sólido indiferenciado.



MICRO DEL TUMOR

Evolución: El paciente lleva siete meses de operado y clínicamente su estado es favorable.

CONSIDERACIONES

Definición: El divertículo vesical es una evaginación o hernia de una porción de la pared, que produce un saco con un cuello estrecho y un orificio que lo comunica con la cavidad de vejiga propiamente dicha.

Actúa como un reservorio urinario que no se evacúa totalmente con el mecanismo del detrusor vesical de contracción y evacuación, debido a su estrecho orificio, provocando una micción posterior que constituye la denominada "micción en dos tiempos". Anatómicamente dicha protusión vesical está revestida en su interior por la mucosa vesical, recubierta en su exterior por una capa de tejido conjuntivo, fibroso con poca cantidad de fibras musculares y elásticas (por tal motivo no son contráctiles); coexisten frecuentemente procesos de peridiverticulitis que adhieren o engloban los tejidos vesicales, siendo los uréteres los de mayor importancia.

En su interior hay orina clara, similar a la vejiga, haciéndose turbia, purulenta, etc, en los casos en que se complica con infección o elementos sobregregados (como los cálculos, tumores benignos o malignos, etc)

El tamaño del divertículo vesical varía desde una pequeña celda, hasta tener un volumen mayor que la propia vejiga, pueden existir uno o varios, ser simples o multiloculares, la ubicación o asiento vesical puede ser: lateral (uno o bilaterales), superiores o uraquianos, inferiores y periureterales.

Los divertículos de Hucht (se forman a expensas de la debilidad muscular de los músculos de Waldeyer), la función de estos es de fundamental importancia ya que su contracción adecuada impide el reflujo vesico ureteral.

Etiológicamente aún se discuten las teorías del origen de los divertículos, algunos preconizan la de que sean congénitos, otros apoyan a los adquiridos. Los primeros creen que derivarían de restos embrionarios (ureterales-Wolff-etc). Aunque se han constatado divertículos en el niño, la mayoría de los autores se inclinarían a creer que la etiopatogenia del divertículo es adquirida. Esta se debería a los obstáculos que se presentan para la evacuación urinaria cuando existen uropatías obstructivas (adenoma de Próstata, esclerosis de cuello, válvulas, estrechez uretral, etc.), se condiciona así el estado de esfuerzo en el acto miccional, justificando el acierto, que los divertículos se producen y observan con mayor frecuencia, en el sexo masculino y en personas de edad avanzada. Los divertículos se nutren por una vía de origen sanguíneo vesical y por linfáticos de esa región que se clasifican en anteriores, laterales y posteriores.

Los Anteriores que son retropelvianos, terminan en los ganglios de la vena ilíaca interna.

Los Laterales ubicados a los lados de la arteria umbilical van a los ganglios externos y epigástricos.

Los Posteriores se dirigen a los ganglios hipoaástricos y al ángulo de bifurcación de la aorta.

Todos ellos están relacionados con las redes linfáticas vecinas:

URETER Y PROSTATA en el hombre. Y UTERO Y VAGINA en la mujer.

Esta rica red de linfáticos favorece la propagación de los neos implantado en la débil pared diverticular.

En los casos que hemos estudiado, los divertículos eran laterales, derechos separados de la implantación ureteral a unos tres centímetros de la misma.

SINTOMAS PREDOMINANTES

Tumor:

El caso II manifestó una tumoración en hipogastrio y fosa ilíaca derecha desde hace 45 años, muy poco dolorosa, dura, redonda como cabeza de feto, pero desaparecía temporalmente, en los últimos tiempos se hizo permanente; era fija e implantada por su base dentro de la cavidad pelviana.

Cálculos:

El mismo enfermo elimina en varias oportunidades cálculos durante la micción, eran pequeños, no manifestó cólicos renales y otro tipo de dolor.

Tampoco transtronos urinarios que hicieran presumir en litiasis, en el estudio cistoscópico no se observaron cálculos, por tal motivo nos vimos obligados a pensar en su origen diverticular.

Luego se confirmó al encontrarlo dentro del divertículo, era irregular, del tamaño de una almendra que, deducimos, fue origen de la infección por retención de orina.

Dolor:

Podemos decir que prácticamente no existió dolor específico en ambos divertículos cancerificados; a excepción del que pueden haber manifestado por la retención e infección vesical, etc., no encontrando alteraciones sintomatológicas extraurinarias (ciática, pujos rectales, perifiverticulitis, etc.) que provocarían dolor causal. El caso n° 1 tuvo dolor por su infiltración vesical neoplásica.

Micción en dos tiempos:

El caso II presentaba disuria y polaquiuria discreta. La disuria era inicial con disminución del chorro en la fuerza y continuidad. Expresaba que terminaba de orinar y a los pocos minutos debía repetir el acto miccional, en esta oportunidad era más turbia, maloliente y en los últimos meses sanguinolenta; esto es característico de la micción en dos tiempos.

Hematuria:

Fue el síntoma predominante y llamativo en ambos enfermos. En el caso I, al igual que el dolor por la propagación tumoral a la pared vesical, era intermitente y escasa. El caso II fue abundante, persistente ($2\frac{1}{2}$ meses) indolora a veces con coágulos de origen diverticular.

Fiebre:

Este síntoma se manifiesta en el último mes provocada por la infección; refería escalofríos, sudoración, etc. Tenía períodos de apirexia, condicionado todo ello con el desmejoramiento del estado general, esto ocurrió en el caso 2.

El caso I, sin embargo, no presentó temperatura relacionada a la infección del divertículo.

Retención urinaria:

Fue muy significativa en el caso II. Se encontraron 600 cc de orina fermentada, maloliente, sanguinolenta al cateterizar la vejiga, una vez que el enfermo había orinado y como ya mencionamos solo había una esclerosis de cuello que no explicaba esta retención.

El caso I no era retencionista, había sido operado de Adenoma de Próstata hacía ya varios años.

Diagnóstico:

Previo estudio clínico efectuamos Cistoscopia:

En el caso I se constata a la entrada del divertículo, alteraciones ostensibles de infiltración en la mucosa vesical que se propagaba al interior de aquel. Nada anormal se observa en el resto de la vejiga.

En el caso II observamos un cuello elevado, con signo de Marión positivo, orificios ureterales entreabiertos, vejiga con celdas y columnas y un orificio de entrada al divertículo con mucosa sana.

Cisto y pielografías:

Las que corresponden al caso I no las podremos presentar por estar en poder de los familiares, quienes no viven en nuestro medio.

Nos referimos al caso II en que se observa un divertículo vesical sin constatar una falta de relleno del ioduro señalando el tumor, encontrado en el acto operatorio y que clínicamente sospechamos su existencia, por exclusión de la hematuria causal en otro lugar del Aparato Urinario.

El Urograma revela imágenes de diversos autores sobre el tema. Mencionaremos algunos.

BIBLIOGRAFIA

JOSE R. GONZALEZ: R. A. U. 1942, Pag. 452.

Epitelioma Intradiverticular

Prof. A. TRABUCO - MARQUEZ: R. A. U., 1945.

Divertículo vesical - Litiasis - epitelioma papilifero en un paciente con enfermedad de Paget.

ROCCHI J. y CASAL; Pag. 453- 1946.

R. A. U. Epitelioma en divertículo vesical.

DE HASSA y PIAGGIO Pag. 5 - 1 Epitelioma en divertícula.

CARCINOMA EN DIVERTICULO DE VEJIGA

M. A. ROMETTI: Journal D'Urology, 1959.
Dos observaciones en cáncer de divertículo.

MONSERRAT; R. A. U. 1955
De 183 de Cáncer vesical primitivo, 4 en Divertículo.

DADSON: pag. 541. La Conte compile 40 casos.

LA CONTE compiló 49 casos de la literatura y agregó uno propio.

En la Clínica Mayo han observado 26 casos en 54 años.

YUDD Y SCHOLL (1924) sobre 133 casos de divertículos, 2 con carcinomas primarios.

CONCLUSION

Creemos de interés insistir en el concepto de que debe actuarse siempre sobre la uropatía obstructiva al tratar la cura del divertículo.
Que también es menester hacer la diverticulectomía profiláctica, cada vez que se interviene por otros motivos en la vejiga, ya que siempre un divertículo puede ser motivo latente de importante patología urinaria.
Hemos presentado dos casos de divertículos vesicales con carcinomas, en hombres mayores de sesenta años, deseando con ello aportar esta experiencia a la literatura correspondiente.