

## ERITROPLASIA DE QUEIRAT

Drs. Jorge A. Saubidet. Marco A. Castría. Luis M. Centola. Eugenio A. Padorno.

El hecho de haber atendido un paciente con eritroplasia de Queirat nos ha inducido a presentarlo para contribuir a la casuística escasa ya existente y por su vinculación a los procesos neoformativos.

Bajo este nombre Queirat describió en 1911 un tipo clínico que parece corresponder al epiteloma papilar desnudo descrito en 1893 por Fournier y Darier, que representa habitualmente una enfermedad de Bowen de las mucosas. Se la observa en todas las mucosas pero su sitio de predilección es el glande o la vulva.

La escuela francesa, Darier, Civatte, sostiene que es la misma enfermedad de Bowen con diferente localización.

Desde el punto de vista clínico ya sea en la mucosa bucal o genital los elementos se presentan en general como simples máculas bien limitadas, redondas, ovaladas o irregularmente lobuladas, de superficie roja, brillante, lisas o ligeramente mamelonadas, con mucosa circundante de aspecto normal, en ocasiones con pequeña induración, indolora o discretamente pruriginosa, de evolución crónica lentamente progresiva sin remisión espontánea o terapéutica; sin adenopatías. Cuando el proceso se modifica en su estructura su aspecto se infiltra, erosiona indura y ulcerera dando matástasis linfáticas y viscerales. Por ello es importante realizar en el primer estadio una biopsia en presencia de toda placa roja persistente que asienta sobre el glande o cara interna del prepucio. Como en el carcinoma del pene se la observa solamente en los no circuncisos.

Considerada desde el punto de vista histológico para su interpretación como eritroplasia de Queirat es necesario encontrar en la epidermis un pleomorfismo celular y nuclear, células multinucleadas, edema intercelular, formas disqueratóticas y cuerpos redondos.

Consultada la literatura ella nos permite concluir que las lesiones eritroplásticas del pene no pueden ser diferenciadas clínicamente como benignas o malignas y es sólo la histología la que puede definirla, ya que existen tres posibles eventualidades: a) una enfermedad de Bowen de la mucosa, b) una dermatosis inflamatoria benigna de la mucosa o c) una bálanopostitis crónica circunscrita estudiada por Zoon en 1952.

## HISTORIA CLINICA

E. A. Argentino de 47 años, casado, de profesión marino.

Antecedentes hereditarios: sin importancia.

Antecedentes personales: niega venéreas.

Enfermedad actual: hace 5 meses observa en mucosa prepucial dorsal mancha de color rojo violáceo que evoluciona hacia la forma papilomatosa del tamaño de una lenteja. Tratado en dos oportunidades con solución de Podofilino al 25 % sin mejoría aparente concurre al Consultorio Externo del Hospital Aeronáutico Central.

Estado actual: presenta en mucosa prepucial lesión ovalada de un centímetro y medio en su diámetro mayor, de coloración rojo violeta brillante con islotes de hiperqueratosis en uno de sus extremos, indolora no pruriginosa, de consistencia ligeramente acartonada que desliza sobre los planos profundos. No se palpan adenopatías.

Exámenes complementarios de laboratorio y radiográfico sin particularidades.

23-1-1967 Se realiza biopsia profunda.

25-1-1967. Informe Anatómico Patológico (Dr. Padorno). Protocolo Inclusión Nº12.105: "Eritroplasia de Queirat. No se observa zona de invasión. Acompaña a la lesión cuadro inflamatorio crónico en actividad y zonas leucoplásicas".

1-11-1967. Intervención quirúrgica: anestesia general. Resección en manguito profunda tomando mucosa y tejidos subyacentes.

Se remite al Servicio de Radioterapia en el que se le aplican 2.000 r en zona local y 1.800 r sobre cada región inguinal.

La evolución hasta el presente ha sido normal.

## COMENTARIO

En nuestro medio ha sido Marcial Quiroga en el año 1936 quien más ha tratado de aclarar con su "Contribución al estudio de la enfermedad de Bowen de las mucosas" el diagnóstico diferencial entre los distintos procesos que se engloban clínicamente como un síndrome.

Muchos autores consideran la enfermedad de Queirat nada más que la enfermedad de Bowen localizada a la mucosa genital, de modo que como sugieren Beury y Jeandilier sería solo "diferencia terminológica más bien que doctrinal". Considerada como de naturaleza pre-epiteliomatosa evoluciona hacia el espinocelular y por eso debe ser diagnosticada y tratada precozmente.

En el año 1921 Jessner publica los dos primeros casos localizados en la mucosa balano prepucial. En el año 1953 Merricks y Cottrell mencionan 271 casos en la literatura mundial.

Hay muchas enfermedades que permiten su confusión, entre ellas citaremos: enfermedad de Paget, la balanitis xerótica obliterante, la enfermedad de Bowen, Sífilis, Psoriasis, la balanitis crónica de Zoon, verruga seborreica, lesiones diabéticas del glande, etc.

De más está decir que la etiología es desconocida.

El tratamiento debe ser enérgico mediante electrocoagulación intensa, profunda, completa, o por medio de la cirugía amplia pudiéndose llegar hasta la amputación, teniendo siempre presente la enfermedad como grave y precancerosa. Debemos completar el tratamiento con aplicaciones de Radioterapia o Curioterapia.

## CONCLUSION

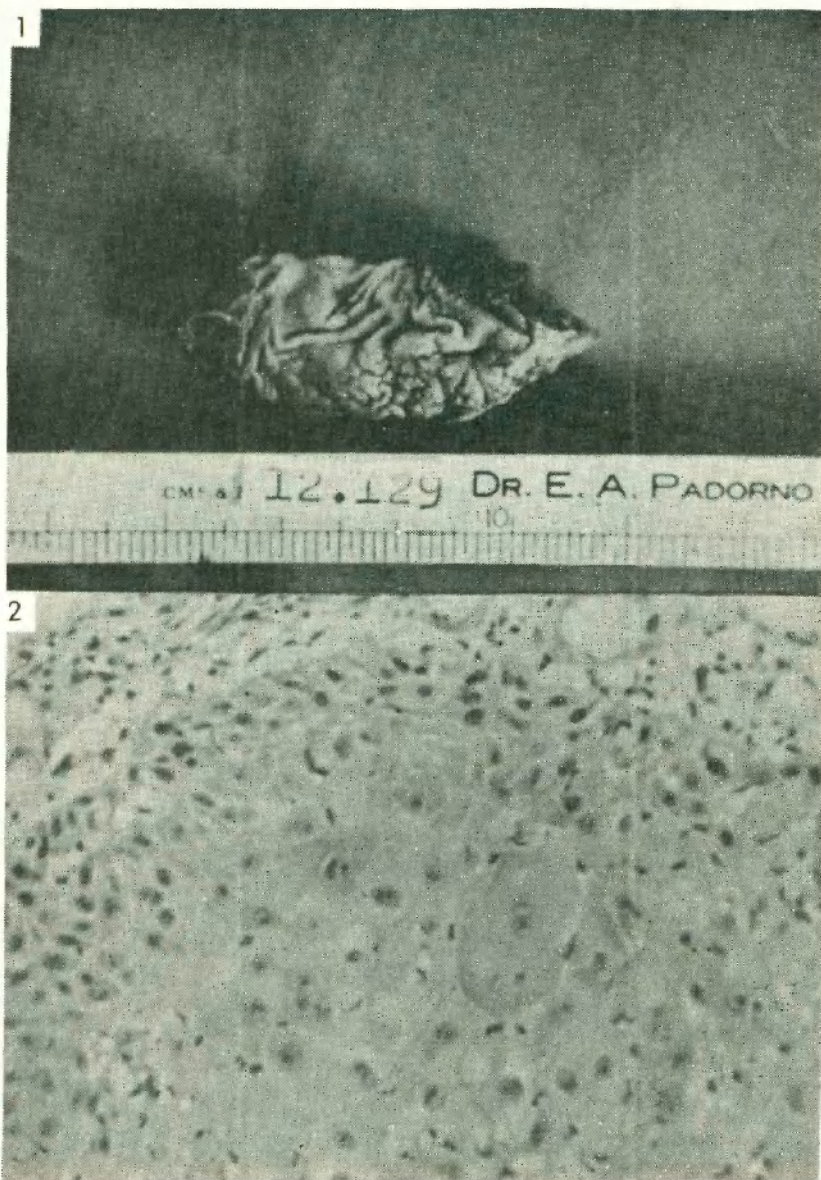
Presentamos un paciente con Eritroplasia de Queirat tratado quirúrgicamente y complementado con tratamiento actínico.

## BIBLIOGRAFIA

- 1 - Degos Robert. Dermatology. Pág. 1116. Año 1953.
- 2 - Pillsbury, Donald M. Dermatology. Pág. 1163. Año 1964.
- 3 - Gay Prieto J. Eritroplasia de Queirat. Dermatología. Pág. 722. Año 1957.
- 4 - Richon. La maladie de Bowen des muqueuses. Ann, Derm, et Sufhil. Año 1952. Pág. 191.
- 5 - Quiroga Marcial. Contribución al estudio de la enfermedad de Bowen de las mucosas. Rev. Arg. de Dermat. XX. Año 1936.
- 6 - Civatte. Nouvelle pratique Dermatologique. Pág. 636. 1936.

## ERITROPLASIA DE QUEIRAT

- 7 - Beurry y Jeandilier. Eney lopedie Médico-Chirurgicale. Dermatologie. Maladie de Bowen Muqueuse. 12755. C<sup>o</sup> Pág. 2.  
 8 - Darier. Compendio de Dermatología. Pág. 918. Año 1928.  
 9 - Iacapraro, Gorodner y Hogman. Balanitis Xerótica Obliterante. Nuevo factor etiológico. Rev. Arg. Urolog. V. XXV. 1959.  
 10- Lowsley y Kirwinn. Clinica Urológica. Pag. 296. Erythroplasia de Queirat.  
 11- Campbell. Urology. Tl. Pág. 605. Año 1954.



- 1 - Fotomicrografía del material quirúrgico  
 2 - Fotomicrografía. Se observa desorganización de los elementos de la basal con discariosis. Atipia celular, compromiso del cuerpo mucoso de Malphigio, infiltrado linfoplasmocitario y célula con cornificación binucleada.