

LINFANGIOMA DERMOEPIDERMICO DEL GLANDE

Por el Prof. Alberto E. García y los doctores Gabino González Martín, Juan C. García y José M. Monserrat.

Los linfangiomas son tumores originados en los vasos linfáticos y deben ser separados de las linfangiectasias por ser estas últimas la consecuencia de distintos trastornos patológicos adquiridos durante la vida del sujeto.

Estos tumores se pueden observar ocupando grandes extensiones de la superficie del organismo ("Linfangioma difuso", variedad de elefantiasis congénita) o, lo que es más frecuente, localizados en pequeñas áreas de los muslos, brazos, axilas, región escapular, mucosas y lengua.

Cuando asientan en los planos subdérmicos ("Linfangioma quístico subcutáneo") ofrecen contornos imprecisos y superficies abollonadas, elásticas y depresibles que deforman la región.

Los superficiales ("Linfangioma cutáneo superficial vesiculoso", "Linfangioma dermoepidémico") se hallan formados por un conjunto más o menos numeroso de seudovesículas linfáticas que se ven como pequeñas elevaciones translúcidas, tensas pero depresibles, de tamaño variable entre una cabeza de alfiler y una arveja. Cuando se punza uno de estos elementos se origina una linforragia que en ocasiones se torna incoercible.

Las seudovesículas de los linfangiomas superficiales, generalmente claras, se hallan a veces asociadas a otras de tono rosado o rojizo que son la expresión de hemorragias intralinfáticas o de una asociación de extasias sanguíneas (hemolinfangiomas).

La piel que recubre las lesiones, generalmente normal, se presenta otras veces hiperqueratósica y en esos casos las seudovesículas pierden parte de su transparencia.

Los linfangiomas son indoloros, progresan muy lentamente y por excepción sufren una transformación maligna.

Nosotros hemos observado y tratado el caso poco frecuente (no encontramos otro semejante en nuestra revisión de la literatura nacional) de un linfangioma dermoepidémico del glande cuya historia clínica resumida presentamos a continuación.

Resumen de la Historia Clínica.

N. N. 18 años, estudiante

Antecedentes hereditarios, familiares y personales sin importancia.

Enfermedad actual.

Refiere que desde hace varios años tiene conocimiento de la existencia de una formación localizada en la cara ventral del glande que no le ha ocasionado ninguna molestia pero cuyo aumento de tamaño observado en los últimos tiempos le ha creado la inquietud que lo impulsa a la consulta.

Examen físico urogenital.

El examen físico urogenital es absolutamente normal exceptuando la presencia de la lesión que comentamos.

Dicha lesión del tamaño aproximado de una almendra se halla localizada en la cara ventral del glande, predominantemente a la derecha del frenillo y da la impresión a simple vista de que la misma está constituida por una agrupación de vesículas de distinto tamaño y de aspecto perlado entre las cuales alternan algunas más opacas. La lesión en su conjunto presenta contornos y superficie irregular y su consistencia elástica se hace más firme en algunos sectores. (Fig. 1 y 2).

El resto del examen clínico y los exámenes de laboratorio de rutina arrojan resultados normales.

LINFANGIOMA DERMOEPIDERMICO DEL GLANDE

Intervención quirúrgica.

Decidida la intervención quirúrgica se la efectuó bajo anestesia general, reseccándose generosamente la lesión con electrobisturí teniendo especial cuidado de no comprometer la uretra.

El postoperatorio inmediato transcurrió normalmente y el enfermo fue dado de alta aparentemente curado.

Evolución.

Un año después concurre nuevamente a la consulta porque había observado sobre el área de la región operada una pequeña lesión con caracteres semejantes a la anterior y que como aquella aumentaba lentamente de tamaño.

El examen físico permitió comprobar la existencia de una tumoración del tamaño aproximado al de un grano de arroz situada en el vértice superior de la herida operatoria, cerca del meato uretral.

La tumoración fue resecada de nuevo con electrobisturí lo más extensamente posible. La evolución ulterior ha sido buena y no se han observado recidivas hasta la fecha (más de tres años desde la última intervención).

Anatomía Patológica.

El examen histopatológico de la lesión demostró la existencia de un epitelio pavimentoso estratificado con moderada queratinización superficial y focos de acantosis. A nivel del dermis y en pleno espesor de la mucosa se observan formaciones vasculares de diversos tamaños, la mayor parte de ellas pequeñas de tipo capilar y otras dilatadas de aspecto francamente quístico. (Fig. 3).

Estos vasos están revestidos por un endotelio simple y su luz no se halla ocupada por ningún elemento forme. Rodeando los vasos existe desde moderada a abundante cantidad de tejido colágeno denso (Fig. 4).

Diagnóstico: "Linfangioma dermoepidérmico del glande".

COMENTARIOS

La recidiva de estas lesiones es frecuente si no se logra su extirpación completa y eso fue lo que ocurrió durante nuestra primera intervención.

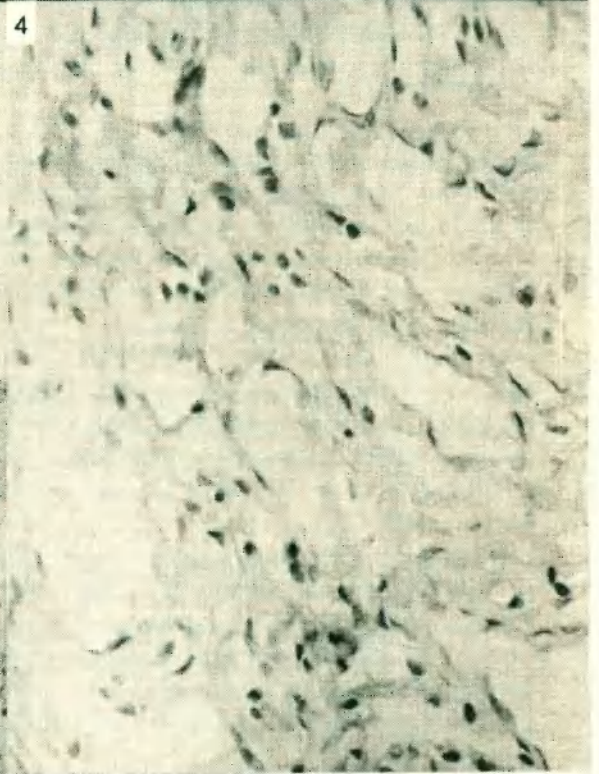
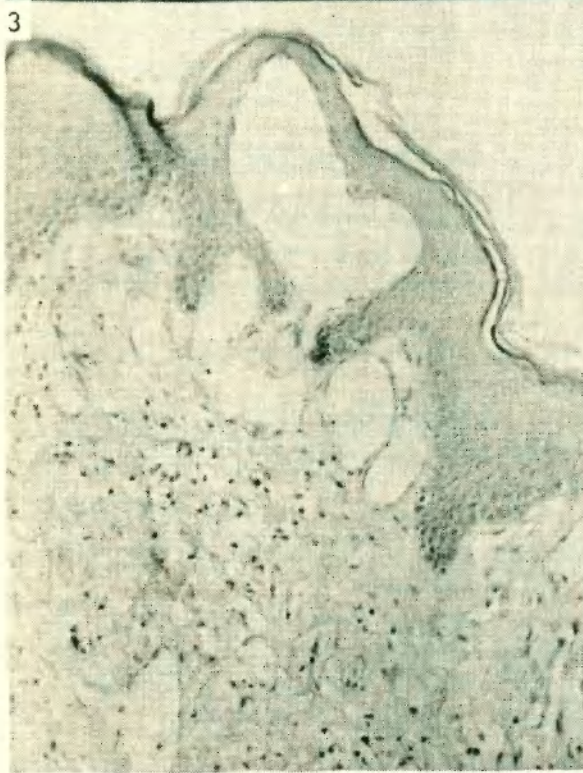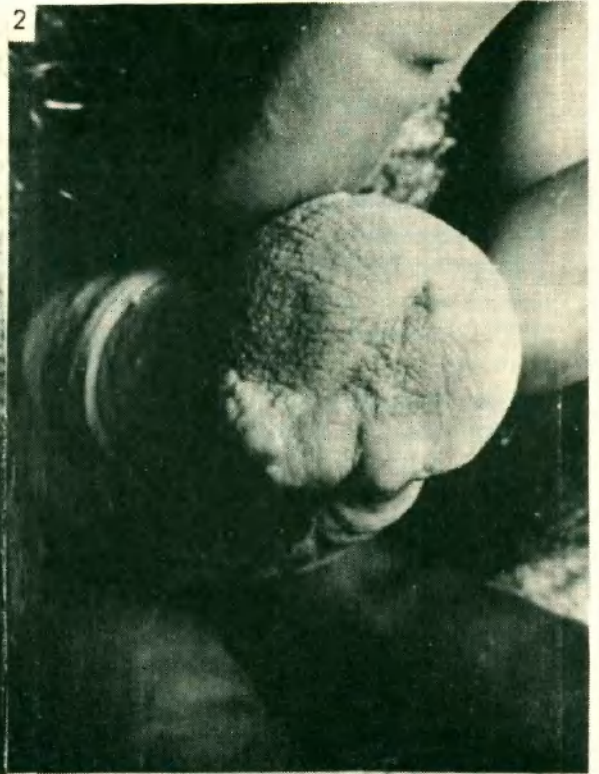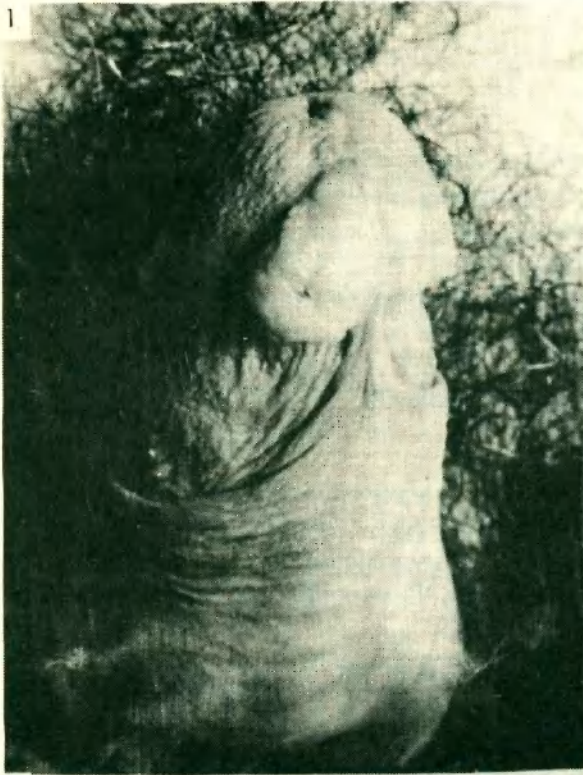Según la experiencia de los distintos autores consultados el tratamiento de elección es el quirúrgico y consiste en efectuar una amplia resección de la lesión con ligadura de los pedículos linfáticos en los tumores grandes. La electrocoagulación no es aconsejable sino para los más pequeños.

El radium y roentgenoterapia también han obtenido algunos éxitos que según Duperrat, dependen sobre todo de la experiencia del operador.

Las complicaciones quirúrgicas o espontáneas de los linfangiomas son a veces importantes: linforragia incoercible, infecciones sobreagregadas que llegan a provocar abscesos y fístulas, accesos febriles sin causa aparente, etc.

Estas complicaciones, junto con la tendencia a la recidiva determinada por la facilidad con que se efectúa su extirpación incompleta, hacen que el tratamiento de estas lesiones resulte siempre inseguro y su evolución un tanto azarosa.

Aunque no hemos tenido oportunidad de emplearlos, pensamos que la inyección del tumor previa al acto quirúrgico con alguno de los colorantes que se utilizan en las técnicas para linfograftas (Azul de Evans, etc). puede facilitar muchísimo la individualización de los límites del tumor y, en consecuencia, su extirpación completa.



LINFANGIOMA DERMOEPIDERMICO DEL GLANDE

BIBLIOGRAFIA

- 1- Bazerx, A. Salvador, R. Dupré, A. Parant, M. y Christol, B.
"Lymphangiome de la verge".
Bull. Soc. Franc. de Derm. et Syph. 70:453, 1963.
- 2- Bureau, Y. y Gouin, J. L.
"Volumineux Lymphangiome de la verge; resultats de l'intervention chirurgicale".
Bull. Soc. Franc. de Derm. et Syph. 67: 783, 1960.
- 3- Burgun, R. y Burgun, M. R.
"Lymphangiome superficiel du gland".
Bull. Soc. Franc. de Derm. et Syph. 63: 271, 1956.
- 4- Burgun, R. y De Beer, P.
"Lymphangiome du gland".
Bull. Soc. Franc. de Derm. et Syph. 68: 317, 1961.
- 5- Darier, J.
"Précis de Dermatologie".
Masson et Cie. Ed. pág. 785. París, 1918.
- 6- Degos, R.
Ed. Médicales Flammarion. pág, 778; 1953.
- 7- Duperrat, B.
"Précis de Dermatologie".
Masson et Cie. Ed. pág. 712. París 1959.
- 8- Fernández Blanco, M. y Mazzini, M. A.
"Dermatología y Sifilografía".
Hachette, S. A. pág. 103, Bs. As. 1945.
- 9- Lever, W. F.
"Histopathology of skin".
Ed. Lippin Cott. Co. pág. 547. Philadelphia. 1954.