

HERMETISMO PIELORENAL

Dres. H. A. Levati y F. Márquez

Hace unos años, casi diez, como contribución a un trabajo sobre pieloureterografía por punción renal, el Dr. DOTTA presentó tres estudios radiográficos donde, con sorpresa observamos que al poco tiempo de la inyección de la substancia de contraste y sin lesión aparente del parénquima renal, se efectuaba la absorción del yodo y se obtenía un urograma del riñón no punzado.

Demás está decir que al otro día comentamos en el Servicio respecto a esa observación y que, a pesar de la gran variedad de opiniones no llegamos a ninguna conclusión que tuviese un asidero real pues no vimos los urogramas por punción venosa ni los intentos de las pielografías ascendentes; sólo se presentaron tres técnicas de CALLE URIBE.

Pasaron algunos días y uno de nosotros (Dr. MARQUEZ) tuvo oportunidad de ver a un paciente de 21 años con un cólico renal derecho, que se manifestó con dolor inicial lumbar pero que las irradiaciones se hacían a epigastrio, del ombligo al apéndice xifoides.

El clínico tratante, interpretó el cuadro como un cólico vesicular y así lo trató, no cediendo el dolor hasta unas 36 ó 40 horas después y apareciendo entonces una discreta hematuria que fue la causa de la consulta.

El examen del enfermo reveló un hipocondrio derecho y epigastrio doloroso, pero mucho más lo era la fosa lumbar de ese lado. La puñopercusión, que nos hacemos habitualmente y el dolor supraíliaco nos orientaron hacia el riñón derecho.

En ese momento se recurrió primero, a causa del dolor intenso a los habones dérmicos con novocaína al 1 %, siguiendo el trayecto del undécimo y duodécimo intercostal y el abdominogenital mayor. Al undécimo habón había desaparecido el dolor.

Esta medicación calmó totalmente al enfermo y se pudo hacer un examen clínico correcto. Se encontró la fosa lumbar derecha libre, es decir sin contracturas, pero se palpaba el riñón de ese lado aproximadamente del tamaño de una naranja, regular, liso, móvil con los movimientos respiratorios.

Se indica entonces, si se repite el cólico renal, los habones y sino leucotropina endovenosa. El clínico prefiere esta medicación y la efectúa cada 12 horas, aún con escaso dolor.

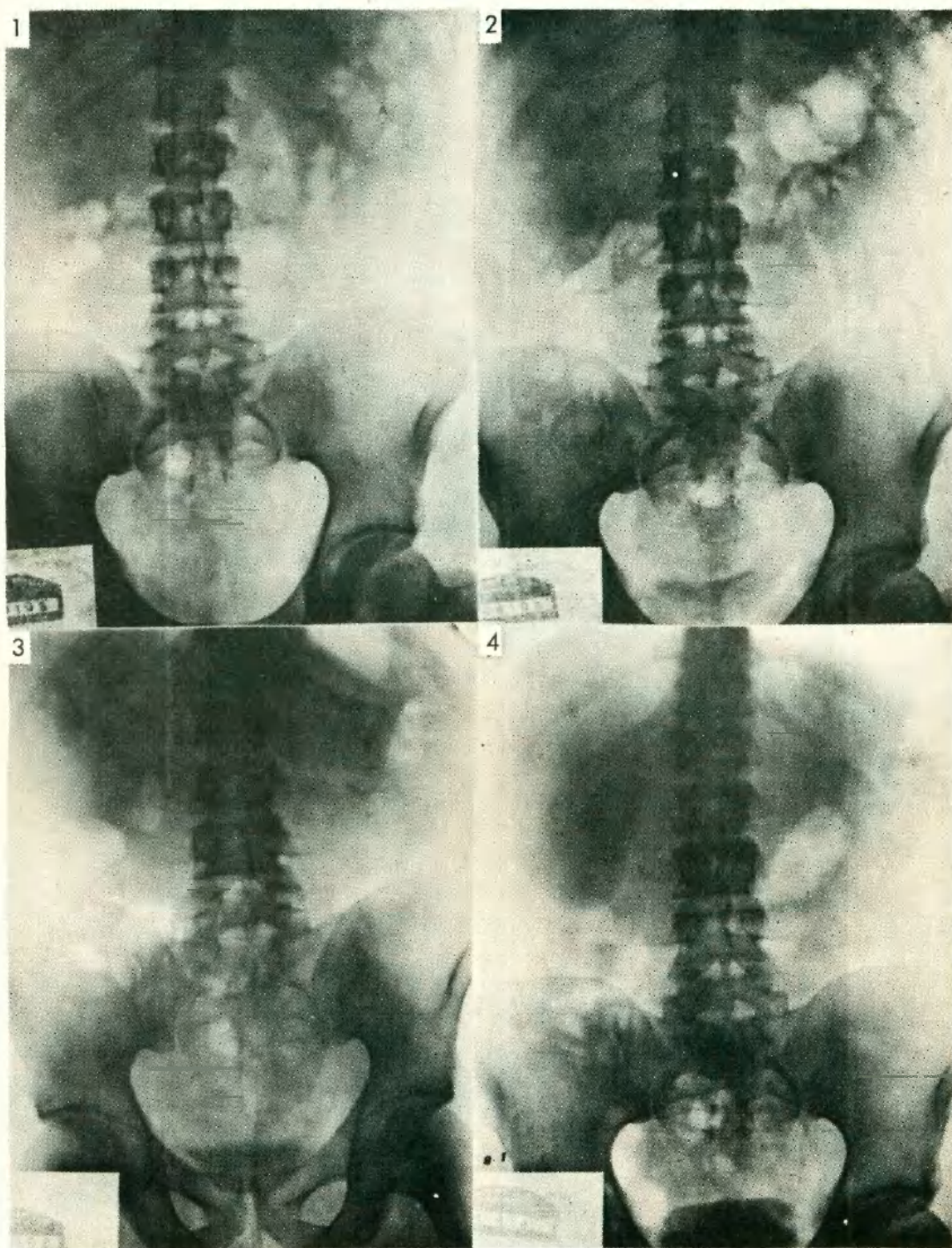
Pasado el cuadro agudo, se practica a los catorce días del cólico un urograma excretor, donde no se observan sombras calcúlosas en el lado derecho, sino una función renal escasa que a los ochenta minutos sólo muestra un nefrograma marcado pero sin relleno de la vía excretora. (Fig. 1, 2, 3 y 4).

Con este examen se insiste en el interrogatorio del paciente y se obtiene que siempre ha sido molesta la zona lumbar derecha y que esa molestia fue más manifiesta durante el año anterior mientras se desempañaba como soldado de caballería en TANDIL, donde varias veces tuvo que desmontar o no montar por la incomodidad que sentía.

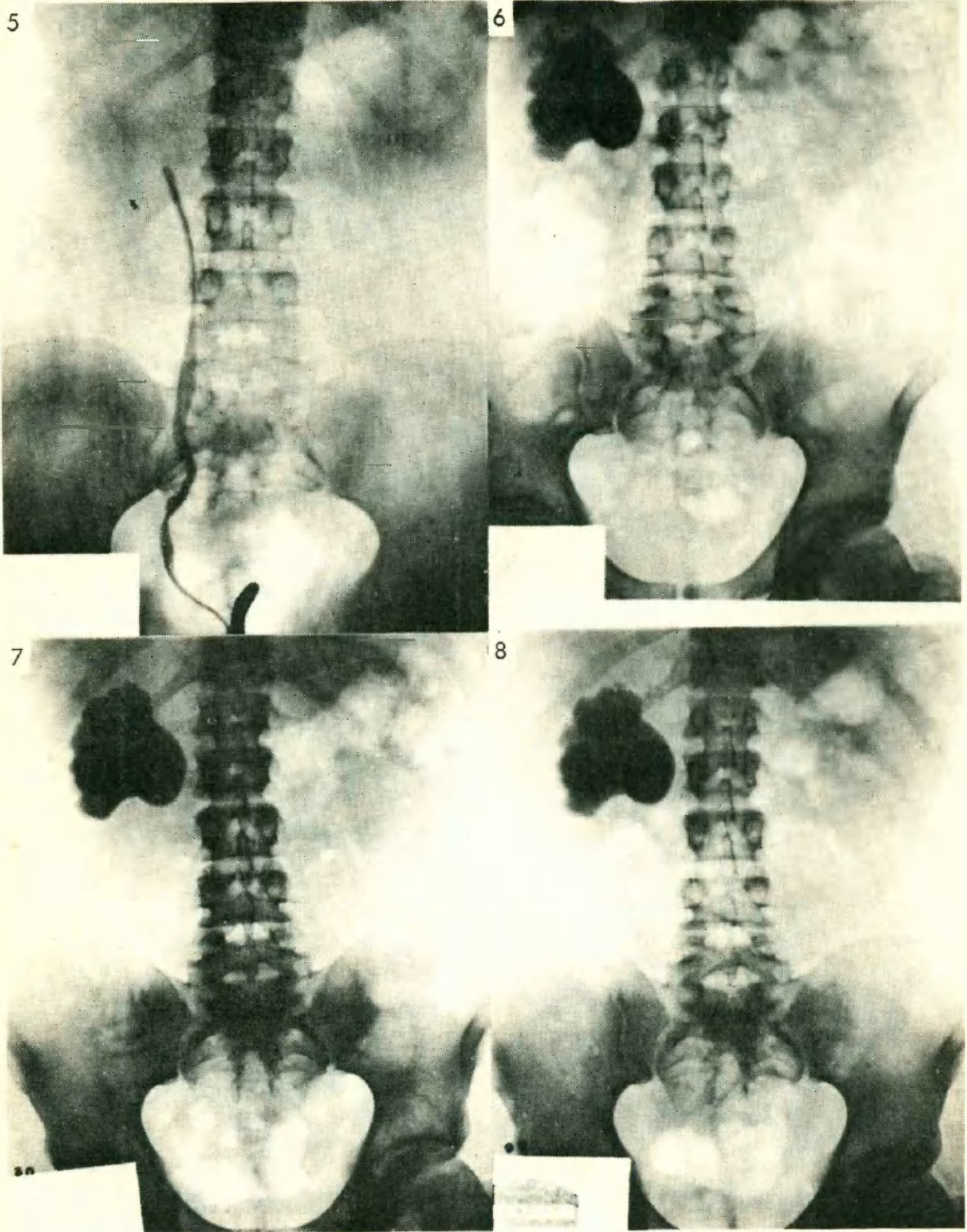
Interesados en conocer el motivo del cólico renal se propone hacer una pielografía ascendente que se efectúa a las tres semanas del ataque. El pasaje del cistoscopio y el cateterismo del uréter se consigue sin dificultad hasta los diez centímetros. A esta altura hay un tropiezo del cateter N° 6 y se agotan las maniobras con resultado negativo. Se coloca un N° 5 y a la misma distancia se consigue franquear "algo" y se lleva el cateter hasta los 30 centímetros. De acuerdo a la estatura del enfermo deberíamos estar en la pelvis renal, pero allí no se progresa y tampoco hay salida de orina.

La primera conjetura fue pensar en la perforación del ureter a los diez centímetros y estar por fuera de él. Por ello se decide hacer la pielografía ascendente en la sala de operaciones, donde se estaba actuando, y se inyecta una solución de yodo estéril al

HERMETISMO PIRELORENAL



- 1 - Rx. simple
- 2 - Urograma 7'
- 3 - Urograma de pie 20'
- 4 - Urograma 80'



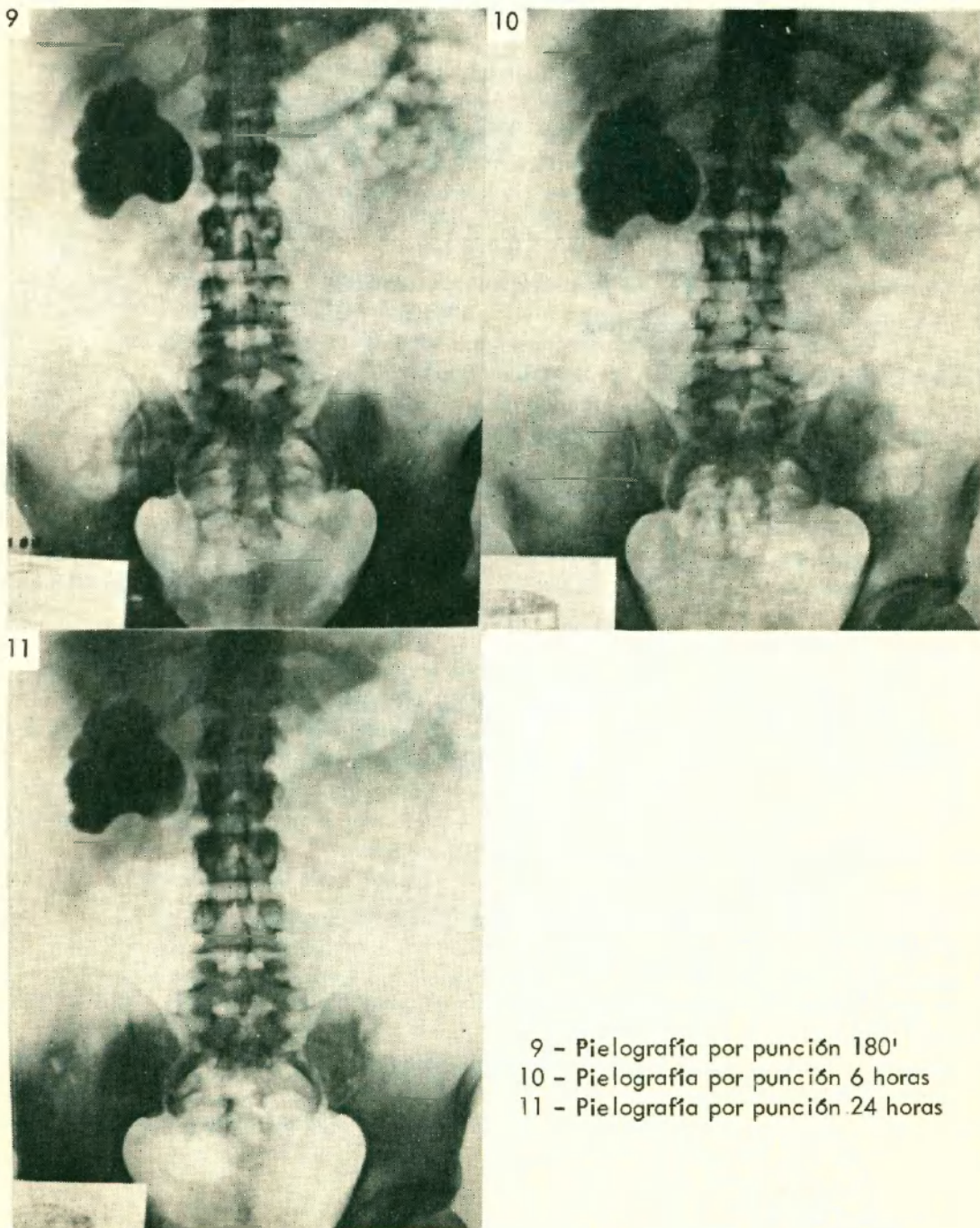
5 - Pielografía ascendente derecha (ureterografía)

6 - Pielografía por punción 15'

7 - Pielografía por punción 30'

8 - Pielografía por punción 90'

HERMETISMO PIELORENAL



9 - Pielografía por punción 180'
 10 - Pielografía por punción 6 horas
 11 - Pielografía por punción 24 horas

15 % sin quitar el cistoscopio. Se comienza a inyectar y no hay reflujo ureteral y a los 15 centímetros cúbicos se da rayos. La placa revela un ureter (Fig. 5) con una estenosis (?) a los diez centímetros de la vejiga, pero a pesar del correcto relleno del ureter hay un "stop" a nivel del borde inferior de la apófisis transversa de la segunda vértebra lumbar.

Se planteó entonces el problema diagnóstico, si se trataba de un cálculo transparente, una estenosis ureteropielica o una obstrucción provocada por una fimbria de una neoplasia papilar de la pelvis renal. Se llega a la conclusión que es necesario completar

el examen radiográfico y se propone hacer una pieloureterografía por punción renal directa la que se practica a las 28 horas de la ascendente. Se punza sin dificultad la pelvis renal y se extraen 30 centímetros cúbicos de orina de color marrón que se envía al laboratorio y se inyecta 25 centímetros cúbicos de substancia de contraste. Se hace la primera placa y obtenemos una pielografía pura (Fig. 6) y se continúan haciendo exámenes a los 30', a las 1º, 2º, 6º y 24º horas. (Fig. 7 a 11). Las imágenes no muestran absorción ni pasaje al uréter del yodo.

Nos encontrábamos igual que en la pielografía ascendente, en ésta nada pasa para arriba y en el Calle Uribe nada para abajo, sólo que aquí descartamos la neoplasia papilar de la pelvis renal, pero no teníamos aún idea de la causa obstructiva.

El enfermo se opone a un examen radiográfico combinado y no tuvimos más remedio que hacer el calco de la pielografía ascendente y de la placa obtenida por punción, encontrando que el uréter desemboca o llega a 1 ó 1½ centímetros del borde inferior de la pelvis renal.

Con este dato radiográfico y los obtenidos por el interrogatorio se piensa que hay una anomalía ureteropielica que por una causa indeterminada había hecho un cólico renal que nos llevó a este estudio y se propone la intervención quirúrgica que es aceptada inmediatamente por él y que se practica a las cuatro horas de la última placa radiográfica.

Cirujano: DR. F. MARQUEZ. Ayte: DR. H. A. LEVATI.

Se hace una incisión lumbo-abdominal siguiendo el trayecto de la 12a. costilla derecha, la que se reseca y se completa la apertura de la pared. Se abre la cápsula de Zuckerkandl y se libera al riñón, observándose la pelvis dilatada y al uréter saliendo de la cara posterior y que describe una ese, perfectamente adherido a la pared de la bolsa piélica. Se libera de la pelvis y entonces se comprime a ésta manualmente y tampoco se obtiene el vaciamiento, en vista de lo cual se decide efectuar la nefrectomía, resecaando al uréter en una extensión de 15 centímetros.

Se sutura la pared por planos dejando drenaje de goma y el paciente es dado de alta a los ocho días de la intervención, en buenas condiciones.

ANATOMIA PATOLOGICA

Preparado N° 3545 C. R. P. 8/9/58.

En la zona media de la estenosis se observan muy escasas fibras musculares, tejido conjuntivo escleroso y ausencia de epitelio.

El epitelio se va tanto por arriba como por abajo afinando hasta desaparecer en la zona correspondiente a la estenosis.

Pielonefritis con esclerosis intersticial y dilatación de los tubos colectores.

CONSIDERACIONES

Tenemos aquí un caso clínico que si bien no fue fácil en su diagnóstico etiológico, nos pone una vez más de manifiesto que en urología siempre se puede llegar a un diagnóstico exacto o tan aproximado como si lo fuera.

Los medios de examen que disponemos, clínicos, endoscópicos y radiográficos, así como los exámenes biópsicos, siempre nos llevarán a efectuar un tratamiento que realmente sea beneficioso para el enfermo y que nos alejen las dudas o la preocupación de lo que se encontrará cuando se abra la piel, evitando que ésta nos haga actuar con timidez o indecisión.

Además este caso clínico manifiesta plenamente que la pelvis renal no tiene capacidad de absorción del agua ni del yodo.

Creemos que los casos presentados por el Dr. DOTTA han tenido lesión de las venas del parénquima renal que facilitaron la absorción de la sustancia inyectada.

DIAGNOSTICO

PIELONEFRITIS

CALICULITIS

PIELITIS

URETRITIS

PROSTATITIS

TERAPIA

Wintomylon®

La concentración de WINTOMYLON
en el parénquima renal es ocho
veces superior a la del suero¹



Las bacterias gram-negativas, responsables de 9 de cada 10 infecciones urinarias,² son eficazmente combatidas con WINTOMYLON, cualquiera sea el pH urinario.

W WINTHROP

MEDICINA DE CONFIANZA AL SERVICIO DEL MEDICO

1. — Schieget, J. V.: "Pylonephritis". J. Arkansas M. Soc. 59:215, noviembre 1962.

2. — Bush, J. M., et al.: "Twelve-year study of urinary bacterial cultures in a total in-patient hospital population", in Sylvester, J. C.: Antimicrobial Agents and Chemotherapy. 1964, Ann Arbor, American Society for Microbiology, 1965, p. 722.

Reglamentación Editorial

(Con las modificaciones aprobadas en la Asamblea del 21 de diciembre de 1967)

- 1) Sólo serán publicados en la Revista los trabajos presentados en las sesiones de la entidad, pudiéndose aceptar también trabajos presentados en otras sociedades urológicas y nefrológicas.
- 2) Los trabajos deberán ser originales e inéditos y se presentarán escritos a máquina, de un solo lado, numerados, con doble interlínea, no aceptándose copias en carbónico. Cada página no debe exceder de 70 letras por línea y 36 renglones por página, el texto no podrá exceder de 5 páginas, a menos que sean trabajos de experimentación.
- 3) Las ilustraciones (fotografías, radiografías, fotomicrografías, electrocardiogramas, etc.) serán de tamaño uniforme no mayor de 9 por 12, enfocando exclusivamente la región de interés, las referencias indispensables irán dentro del campo llevará al dorso con lápiz, el número que la individualice y su leyenda, como así también el título del trabajo y su autor.
En página aparte y en orden correlativo, se acompañarán las referencias de cada ilustración, debiendo indicarse en el texto original al margen del mismo, el lugar correspondiente a cada ilustración.
- 4) Las ilustraciones no deben ser más de seis, a menos que sean trabajos de experimentación.
- 5) Todo excedente en páginas o ilustraciones, será abonado por el autor o autores del trabajo.
- 6) Las radiografías deberán entregarse en copias positivas y sin retocar.
- 7) Los dibujos y fórmulas químicas deberán confeccionarse en tinta china sobre cartulina blanca; en cuanto a los gráficos, se harán en tinta china sobre papel milimetrado.
- 8) El título debe ser breve, con aclaración en párrafo aparte.
- 9) Cada trabajo terminará en un resumen, aconsejándose además conclusiones y a los efectos de mayor interés en la difusión, se solicita la correspondiente traducción del resumen en otros idiomas.
- 10) Los trabajos de casuística deben ser resumidos sobre todo en lo que respecta a la historia clínica y radiografías o ilustraciones.
- 11) Las citas bibliográficas deben mencionar: 1) Apellido del autor. 2) Iniciales de su nombre. 3) Título del trabajo. 4) Título de la revista abreviado, año, volumen, página.
- 12) Debajo del título debe indicarse nombre y apellido del autor o autores y lugar donde trabajan, se agregará además la referencia del domicilio de uno de ellos, para ser colocado al pie de la primera columna de la publicación.
- 13) Los socios designados relatores en Congresos o Jornadas, como así también los que fueran invitados a pronunciar conferencias en nuestra sociedad, gozarán con respecto a la publicación, de 15 páginas y de 10 espacios para ilustraciones.
- 14) Los apartados de la revista estarán a cargo de los autores y deberán ser solicitados al hacer entrega de los originales del trabajo.
- 15) Todo trabajo que no sea entregado completo y con los requisitos expuestos anteriormente al término de la sesión, no será publicado.
- 16) La comisión de la revista tiene amplias facultades para publicar o no un trabajo científico. Tendrá en cuenta para resolverlo el valor científico de dicho trabajo. Esta resolución se tomará después de oír la opinión de todos los miembros de la comisión directiva.
- 17) La comisión no se responsabiliza de las opiniones vertidas por los autores de los trabajos originales.

Dr. A. Sergio Rebaudi
Billinghurst 1547
Bs.As. 83-4565

Suscripciones nacionales, anual \$ 3.000.-
Suscripciones extranjeras, anual u\$s 12.-
Hay en existencia numeros atrasados

SUMARIO

Asamblea Ordinaria - 27 de abril de 1967

Homenaje al Dr. Pereda	9
Elección del Secretario de Redacción	9
Premio Sociedad Argentina de Urología 1965	10
Informe del Director de la revista	10
Informe del Sr. Tesorero	12
Discurso del Presidente saliente	14
Discurso del Presidente entrante	16

Primera Sesión Ordinaria - 27 de abril de 1967

Fístula uretero-vaginal bilateral post-histerectomía - Dres. R. Bernardi, J. D. Rodríguez Seguín y S. Wainberg	19
Uropionefrosis en riñón doble izquierdo - Dres. R. Bernardi, M. D. Kremenetzky y O. Candia	21
Litiasis invisible del aparato urinario - Dres. R. Antelo y R. Ruiz ...	22
Megacaliosis. Dres. C. Scorticati, H. Pagliere y S. Rojas	26

Segunda Sesión Ordinaria - 30 de mayo de 1967

Homenaje al 25 de mayo	30
Entrega de diplomas de miembros honorarios nacionales	30
Sesión quirúrgica	31
Lesiones experimentales del ureter y su repercusión y recuperación renal - Dres. E. Verzini, R. Laguens, N. Vigo, O. Vampa Mainero y O. Langone	34
Hematurimetria y Hemohidrometría - Dr. A. Peralta Vizcarra (Perú)	56
Cateter ureteral para ureterostomía cutánea - Dr. J. Guzmán	71
Hidrocele colesterósico - Dres. H. Pagliere, E. Soldano y C. Scorticati	74
Quiste parapiélico - Dres. H. Pagliere, E. Soldano y C. Scorticati	76
Fibrosis retroperitoneal o ureteritis plástica - Dr. R. López Engelking	81

Tercera Sesión Ordinaria - 22 de junio de 1967

Sesión quirúrgica	95
Carcinoma embrionario de testículo - Dres. J. Saubidet, M. Castria, C. Saenz y N. Fredotovich	97
Pseudo hidrocele. Su diagnóstico - Dres. A. Trabucco, F. Márquez y H. Levati	100

Registro Nacional de la Propiedad
Intelectual Nº 149.617

Correo Argentino Central (B)	FRANQUEO PAGADO Concesión 726
	TARIFA REDUCIDA Concesión Nº 1707





papasine

**ROMPE EL
CIRCULO INFLAMACION - INFECCION**

(CAPSULAS Y BEBIBLE)

2 POTENTES ANTIINFLAMATORIOS: PAPAINA Y OXIFENBUTAZONA
ABRIENDO PASO A LA TETRACICLINA CLORHIDRATO

CISTITIS
URETRITIS
PROSTATITIS
PIELONEFRITIS
PIELITIS

PAPASINE

PRESENTACION: Envases 8 cápsulas

Bebible (liofilizado) envase de 50 cm³.

LABORATORIOS BERNABO & CIA. S.A.

Terrada 2346

T.E.50-3278/79

Buenos Aires

**Cientos de
casos publicados
confirman el
amplio espectro de la actividad de**

Keflin

EXTRAORDINARIAMENTE EFECTIVO CONTRA ~~UN~~ GRAN
VARIEDAD DE CEPAS GRAM-NEGATIVAS Y GRAM-~~POSITIVAS~~ POSITIVAS

* Antimicrob. Agents & Chemother., p. 724, 1962./ J.A.M.A., 189:823, 1963./ Antimicrob. Agents & Chemother., p. 261, 1963./ Clin. Pharmacol. & Therap., 4: 70, 1963./ Am. J.M. Sc., 248:52, 1964./ Antimicrob. Agents & Chemother., p. 267, 1963. Antimicrob. Agents & Chemother., p. 254, 1963./ Antimicrob. Agents & Chemother., p. 247, 1963./ J.A.M.A., 189:829, 1964./ Arch. Gen. Med., 112:21, 1963.

- **LOS RESULTADOS CLINICOS SON PREDECIBLES**
Llega rápidamente al sitio de la infección y su acción bactericida produce una rápida respuesta clínica.
- **AÚN EN INFECCIONES GRAVES**
Las concentraciones sanguíneas son notablemente altas e inocuas.
- **ALTAS CONCENTRACIONES EN SUERO Y ORINA
CON BUENA DIFUSION EN EL TEJIDO**
No exhibe resistencia cruzada con ningún antibiótico habiendo sido administrado hasta en pacientes alérgicos a la penicilina.
- **SIN CONTRAINDICACION EN INSUFICIENCIA RENAL**
Aun aplicado a pacientes con insuficiencia renal no se observan fenómenos de toxicidad.
- **SIN DOSIS MAXIMAS**
Proporcionando flexibilidad posológica de acuerdo con la gravedad de la infección.

KEFLIN (Cefalotina, Lilly) Frasco Ampolla de 1 g

ELI LILLY AND COMPANY OF ARGENTINA

