

TUBERCULOMA DEL URETER

Prof. Dr. Alberto E. García - Dres. Gabino González Martín y José M. Monserrat

Son bien conocidos el habitual polimorfismo y la simultaneidad de las lesiones bacilares en el aparato génitourinario.

Las lesiones únicas a forma pseudotumoral constituyen, en cambio, una verdadera rareza y, por esa misma razón, suelen plantear a menudo serios problemas diagnósticos.

Han sido publicados unos pocos casos de tuberculomas del parénquima renal aislados (Bugbee en 1941; Eggs en 1941, Nachman en 1944; Benjamín y Boyd en 1945; Pérez Castro en 1946), la mayoría de los cuales fueron diagnosticados como tumores del riñón.

Son igualmente escasas las referencias de tuberculomas aislados del uréter. En nuestro país han comunicado sus observaciones: Del Porte, T. en 1954; Brea, L. M. y Antelo, A. en 1959; Goría, V. y Eblagon, R. en 1960 y Torraza, L. en 1962.

En todos estos casos las características de las lesiones y sobre todo por el hecho de ser únicas, indujeron invariablemente a un diagnóstico clínico erróneo a semejanza de lo acontecido con los tuberculomas del parénquima renal.

Nosotros tuvimos la oportunidad de observar y tratar un caso de tuberculosis nodular renoureteral cuya única lesión demostrable radiográficamente estaba determinada por la presencia de un tuberculoma localizado en el tercio superior del uréter, el cual ofreció grandes dificultades diagnósticas y cuya verdadera naturaleza recién fue revelada por el estudio histopatológico.

Se trataba de una paciente de 23 años de edad, soltera, estudiante, sin antecedentes familiares ni personales de importancia.

Su enfermedad comenzó durante la declinación de una erisipela facial, con dolor lumbar izquierdo y febrícula, comprobándose en la orina micropiuria y microhematuria.

Un mes más tarde como persiste la misma sintomatología estudian radiográficamente su aparato urinario por intermedio de una radiografía simple y una urografía excretora que puso de manifiesto una acentuada uronefrosis izquierda por un obstáculo ureteral a nivel de la interlínea articular de la 2a. y 3a. vértebras lumbares. (Foto N° 1).

En ese momento consulta otro facultativo el que ordena nuevos exámenes de laboratorio que arrojan el siguiente resultado: Hemograma normal, Eritrosedimentación: la hora 7 mm., 2a. hora 17 mm., Investigación de Bacilos de Koch en orina negativa (bacterioscopía y cultivo). Una telerradiografía de torax sólo mostró algunos nodulitos calcificados en ambos campos pulmonares.

La enferma pasó así alrededor de 3 meses durante los cuales y a pesar del tratamiento instituido persistieron sus dolores lumbares y se mantuvo la micropiuria y la microhematuria por lo que cambia nuevamente de médico.

El nuevo clínico decide consultar con un urólogo quien no abre juicio sobre la etiopatogenia de la uronefrosis y propone la realización de una pielografía ascendente, criterio que no comparten la paciente y sus familiares motivo por el cual nos consultan. Impuestos de la situación y como ya habían transcurrido 4 meses desde su primer estudio radiográfico del aparato urinario se le solicitó una nueva radiografía directa y urografía excretora que puso de manifiesto la exclusión radiográfica del riñón izquierdo y la presencia de una pequeña imagen calcificada a la altura del obstáculo anteriormente citado. Dos semanas más tarde se efectúa una urografía por goteo con imágenes hasta los 240' con igual resultado. Se planteó otra vez la necesidad de una pielografía ascendente y su realización mostró la persistencia de esa pequeña calcificación y cer-

tificó la oclusión del uréter a dicho nivel sin determinar ninguna imagen característica. (Fig. 2).

Con el diagnóstico presuntivo de una uronefrosis izquierda por litiasis ureteral, que no nos entusiasmaba demasiado por el pequeño tamaño del supuesto cálculo, se decidió la intervención.

Intervención quirúrgica

Con anestesia general se efectúa una lumbotomía con resección del extremo de la XII costilla y se aborda el polo inferior del riñón izquierdo explorándose inmediatamente el uréter superior. Allí se comprueba la existencia de una tumoración del tamaño aproximado de un garbanzo cuya topografía coincide con la del obstáculo radiográfico.

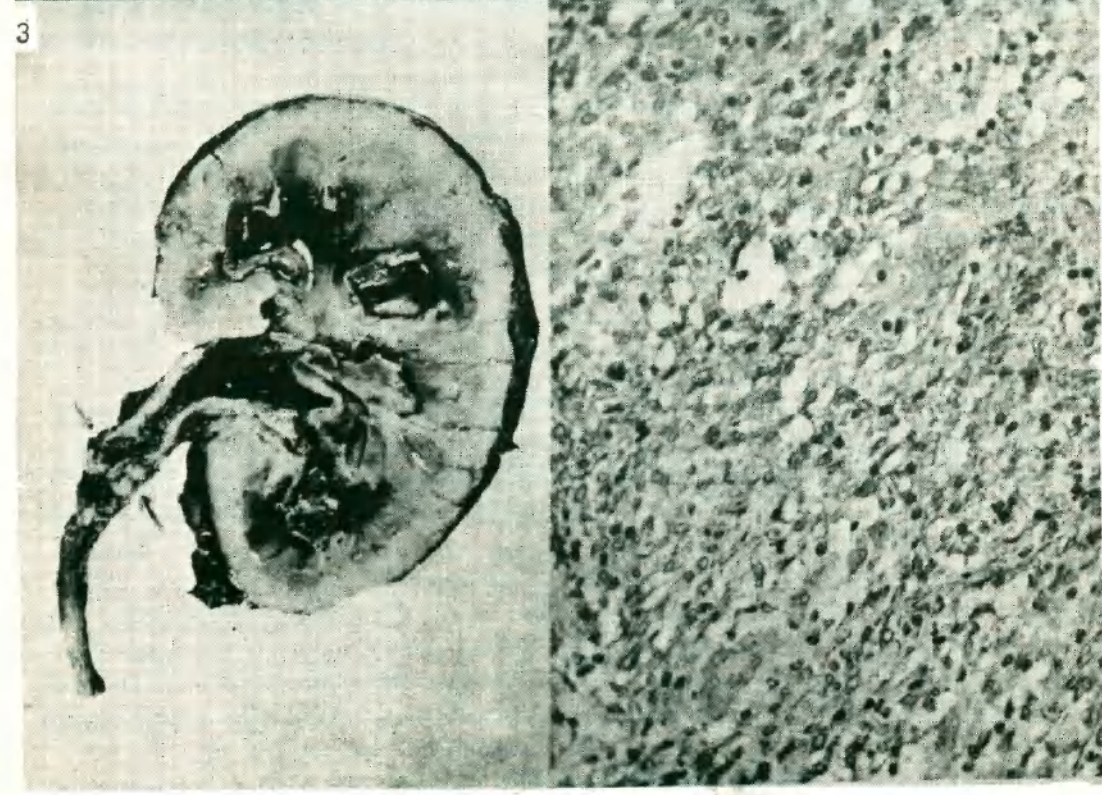
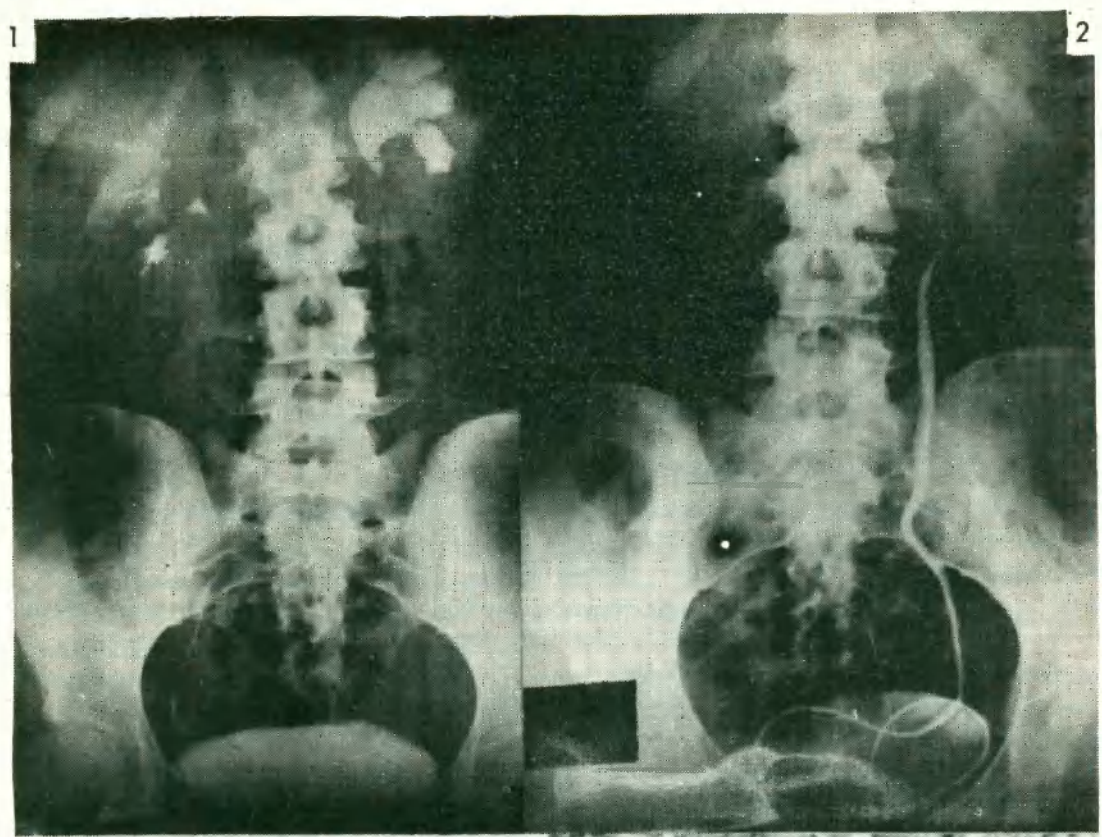
La tumoración nos llevó a pensar rápidamente en un tumor primitivo del uréter. No obstante, incidimos longitudinalmente el uréter sobre la lesión con el objeto de descartar toda posibilidad de confusión con una reacción inflamatoria pericalculosa y comprobamos la existencia de una formación maciza, de aspecto francamente tumoral. Efectuamos entonces una nefroureterectomía ligando el uréter lo más lejos posible de la lesión.

El posoperatorio fue normal y el estudio histopatológico de la pieza operatoria arrojó el siguiente resultado: se recibe para su estudio un riñón con el extremo superior del uréter cuyo peso es de 180 gr. La forma de la glándula está conservada pero su superficie está tapizada por múltiples formaciones blanquecinas, pequeñas y redondeadas. La palpación revela que el extremo superior del uréter está engrosado y duro, comprobándose al corte que a ese nivel la luz ureteral está casi obstruida por la presencia de una formación redondeada, de límites poco netos y de color blanquecino mate. Se observa una dilatación uronefrótica del riñón algunas de cuyas papilas están destruidas y esfaceladas. En la cortical y medular se ven múltiples granulaciones blanquecinas. (Fig. 3)

El examen microscópico de la lesión ureteral muestra focos de necrosis de tipo caseoso rodeados de abundante tejido de granulación con infiltrado linfoideo. Existen además numerosas células epitelioides y células de Langhans, algunas de ellas con fenómenos refresivos. A nivel de la sustancia caseosa se observan depósitos cálcicos en forma moderada. En el parénquima renal también se localizan focos granulomatosos de tipo tuberculoso con típicos folículos de Koster. (Fig.) 4.

Resumen

Presentamos el caso excepcional de un tuberculoma del tercio superior del uréter; única expresión radiográfica de una tuberculosis nodular renoureteral que originó primero una franca uronefrosis izquierda y determinó más tarde la exclusión radiográfica de dicho riñón y dio motivo, por otra parte, a las más variadas interpretaciones diagnósticas.



BIBLIOGRAFIA

- Benjamín, J. y Boyd, H. "Renal Tuberculoma and Tuberculoperinephritis Absces" J. Urol. 53: 265; 1945.
- Brea, L. M. y Antelo, A. "Tuberculoma del uréter", Rev. Arg. Urol. 28: 70; 1959.
- Bugbee, H. "Tuberculoma of the Kidney: Report of a case". J. Urol. 46: 355; 1941.
- Del Porte, T. Discusión del trabajo de Brea y Antelo. Rev. Arg. Urol. 28: 70; 1959.
- Goria, V. y Eblagon, R. "Seudo tumor del uréter por ureteritis terminal estenosante". VIº Cong. Arg. Urol. T. 111: 71; 1960.
- Nachman, M. "Tuberculoma of the Extopic Kidney" J. Urol. 51: 395; 1944.
- Pérez Castro, E. "Tuberculoma renal", Arch. Esp. Urol. 2: 59; 1945.
- Torraza, L. "Tuberculoma ureteropielico en riñón único quirúrgico" Rev. Urol. Rosario, 2: 206; 1962.