

Hospital Rawson
 Servicio Central de Radiología
 Jefe: Dr. Prof. HECTOR QUEIRELHAC

ARTERIOGRAFIAS SELECTIVAS EN NEFROPATIAS MEDICAS

Dres. ROMAN ROSTAGNO, JULIO C. SALVIDEA, MARIO O. MARTELLA,
 EMILIO L. VILLOSIO y JOSE M. ALMANZA

Hasta el presente la arteriografía renal selectiva ha sido utilizada generalmente para el diagnóstico de las enfermedades renales quirúrgicas, nuestro propósito es analizar los aspectos angiográficos de las enfermedades de orden médico, en las que hemos tenido oportunidad de aplicar la técnica selectiva.

Es reconocido, en los arteriogramas selectivos, la existencia de considerables lesiones de las pequeñas arterias renales que no se evidencian en la aortografía abdominal. Estas lesiones poseen ciertas características, que pueden ser muy útiles para la diferenciación de las enfermedades vasculares propiamente dichas, de aquellas que afectan al parénquima.

Si bien los aspectos radiológicos del arteriograma renal normal, fueron analizados en otra comunicación de nuestro equipo, existen ciertas características que son dignas de énfasis.

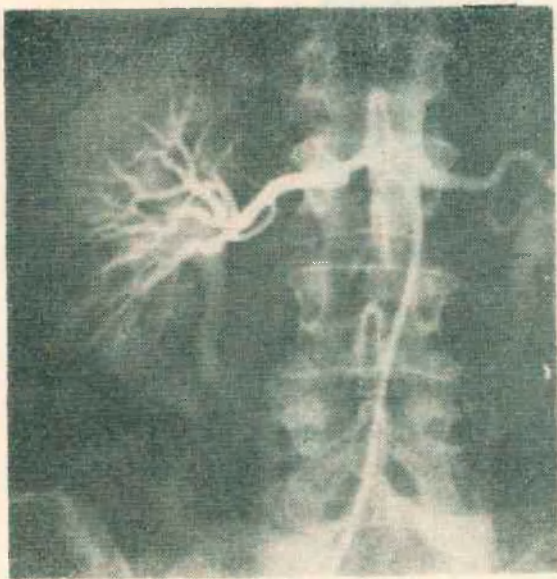


Fig. 1. Arterioesclerosis

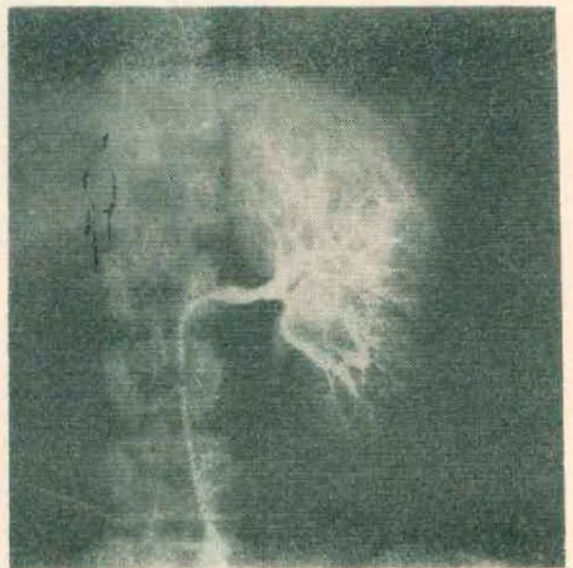


Fig. 2. Arterioesclerosis

En primer lugar, las arterias principales se distribuyen uniformemente, disminuyendo de calibre en cada bifurcación y extendiéndose hasta la periferia del riñón.

Los vasos interlobares son de contorno suave, con curvas poco pronunciadas y sin estrechamientos, y sus bifurcaciones forman ángulos agudos. Los vasos interlobulares con frecuencia son visibles en la corteza, presentando una distribución característica de tipo radial perpendicular a la superficie renal.

Hemos tenido oportunidad de estudiar pacientes portadores de afecciones vasculares, procesos inflamatorios y malformaciones.

Dentro de las enfermedades vasculares mostraremos los arteriogramas obtenidos en nefrosclerosis arterial, nefrosclerosis arteriolar y poliarteritis nodosa.

1) *Nefrosclerosis arterial* (arteriosclerosis)

En la mayoría de los casos aparece asociada con lesiones similares en otros vasos de la economía. El arteriograma revela la aparición de placas de ateroma en el origen de la arteria renal principal, reduciendo su luz.



Fig. 3. Nefrosclerosis

Las ramas segmentarias se hallan irregularmente reducidas en calibre por otras placas, mientras que las arterias más pequeñas (menos de 2 mm de diámetro) no están implicadas.

2) *Nefrosclerosis arteriolar* (llamada benigna)

Está íntimamente relacionada con la hipertensión esencial. Cuando la enfermedad vascular hipertensiva es de un grado moderado el arteriograma renal selectivo puede ser normal. En casos avanzados las arterias interlobulares son de contornos irregulares, con estrechamientos, y mayores sinuosidades y sus bifurcaciones se hacen formando amplios ángulos. Por lo general el contorno de estas arterias se asemeja a un collar de perlas. La masa renal sufre una pequeña reducción de su tamaño. Durante la fase nefrográfica se destaca una buena opacificación cortical.

3) *Poliarteritis nodosa*

La poliarteritis nodosa generalmente implica a las arterias grandes con infarto distal. Cuando se da esta característica se pueden ver un gran número de pequeños aneurismas de las arterias medianas y pequeñas.

De los procesos inflamatorios analizaremos la pielonefritis crónica, la perinefritis y tuberculosis.

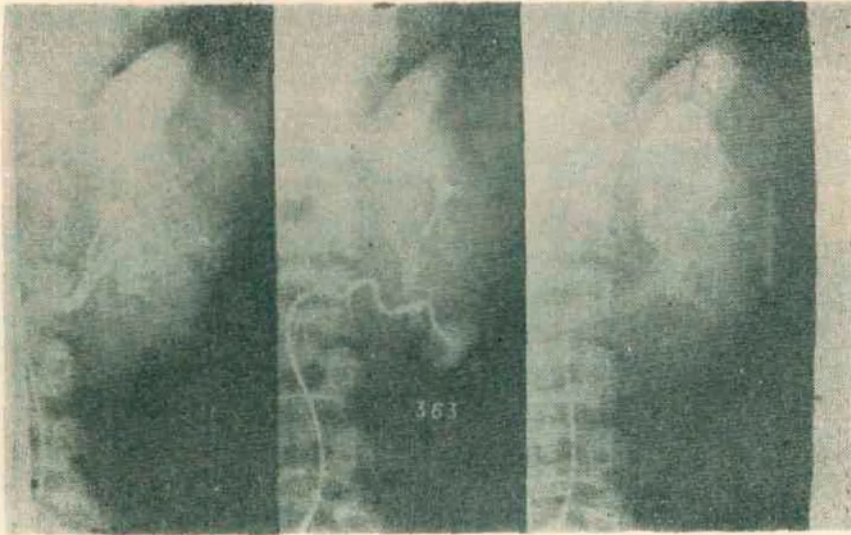


Fig. 4. Poliarteritis

1) *Pielonefritis crónica*

En esta afección el arteriograma selectivo muestra un calibre reducido de la arteria renal principal, las arterias interlobares se presentan apiñadas en un volumen renal reducido. Los vasos interlobares y arcuatos poseen pronunciadas tortuosidades. En algunos casos se observan áreas localizadas de reducida vascularización. Las fases nefrográfica y venosa proveen mayor información para la evaluación final.

El nefrograma es desproporcionalmente denso como resultado del agrupamiento vascular debido a la pérdida de tejido intersticial. La periferia del riñón revela escotaduras traduciendo las cicatrices.

La arteriografía selectiva es la que mejor delinea la naturaleza y extensión de las modificaciones del parénquima y la que también permite diferenciar la enfermedad segmentaria de la difusa.

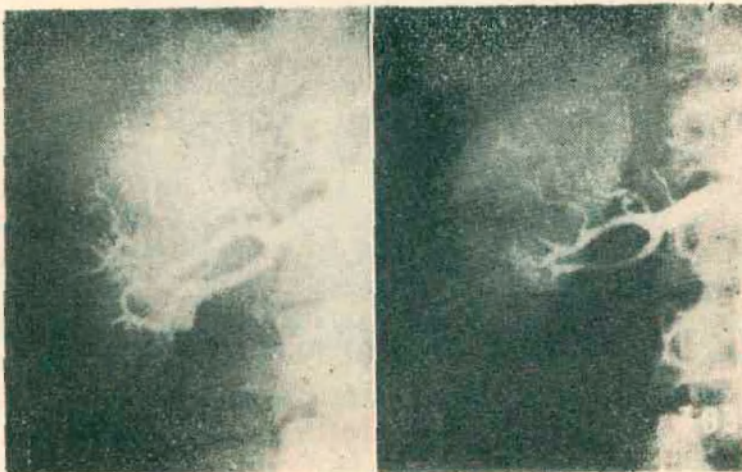


Fig. 5. Poliarteritis

2) *Perinefritis*

Esta entidad se caracteriza desde el punto de vista arteriográfico por presentar modificaciones vasculares que remedan el cuadro angiográfico que se ha dado como patognomónico del carcinoma renal.

En oportunidades la arteriografía llevada a cabo con el fin de aclarar el proceso patológico subyacente (pielonefritis, pionefrosis, tuberculosis etc.), ha mostrado vasos abdominales de curso y calibre irregular, con áreas que retienen medio de contraste y relleno precoz de grandes venas irregulares. Dichos vasos se aprecian mejor en la fase capilar, es decir algo más tarde que lo que suele observarse en los tumores malignos. Con frecuencia se identifican grandes vasos colaterales, cuyo flujo se aleja del riñón (circulación renófuga).

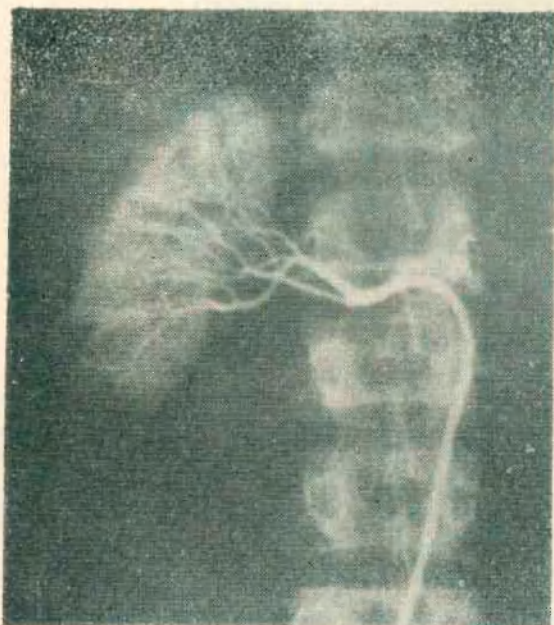


Fig. 6. Pielonefritis crónica

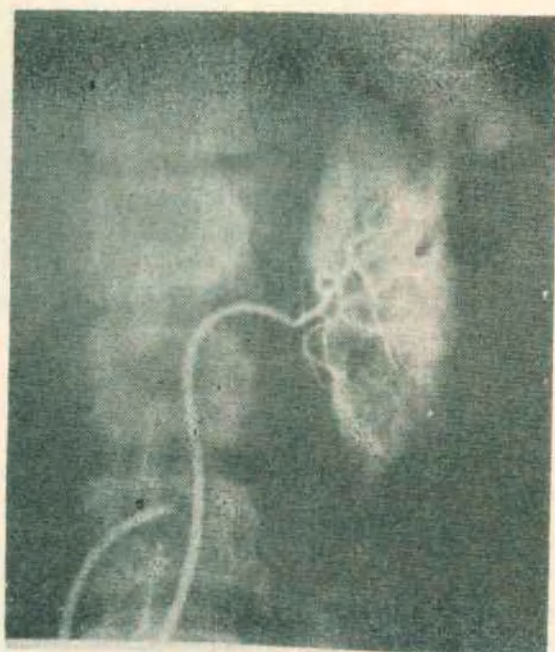


Fig. 7. Pielonefritis crónica

Se deduce que la diferenciación de estos cuadros desde el punto de vista arteriográfico, son demasiado sutiles para excluir la posibilidad de una lesión maligna, por lo que esta afección deberá tenerse presente siempre cuando se ve el dibujo vascular arteriográfico, descripto.

3) *Tuberculosis*

También en la tuberculosis renal la angiografía muestra alteraciones vasculares debidas al proceso inflamatorio: oclusión o amputación de ramas vasculares, vasos pequeños (neoformados), zonas de aumento de la vascularización y desplazamientos de arterias y venas. Sin embargo, una de las mayores ventajas de la arteriografía selectiva es el ofrecernos el nefrograma que muestra la extensión del parénquima comprometido, las partes afectadas aparecen como defectos más o menos bien determinados contra el parénquima que funciona normalmente, dato de gran valor durante el tratamiento conservador. En estas circunstancias la investigación mediante la técnica selectiva es preferible pues proporciona mayor información que los estudios urográficos.

Finalmente, entre las malformaciones renales mencionaremos al riñón poliúístico y la hipoplasia congénita.

1) *Riñón poliúístico*

Si bien en pacientes con riñones poliúísticos, la angiografía renal raramente es indicada, existen ocasiones en que puede ser difícil su

diagnóstico por los medios radiológicos convencionales. Aún si tal diagnóstico ha sido efectuado, puede ser a veces de interés pronóstico conocer hasta qué extensión el riñón se halla afectado. La angiografía renal podrá mostrar la disminución del calibre de las arterias renales, cuyo grado corresponde a la disminución del parénquima funcional.

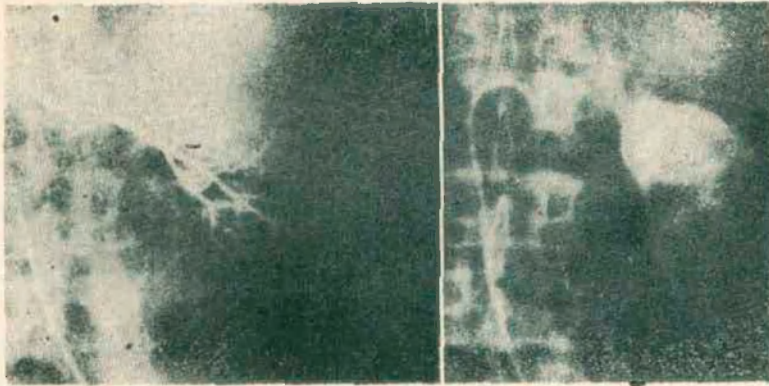


Fig. 8. Tuberculosis

Las arterias intrarrenales se hallan estrechadas, estiradas y desplazadas y en la fase nefrográfica aparecerán numerosos defectos de relleno de tamaño variable debido a la degeneración quística del parénquima.

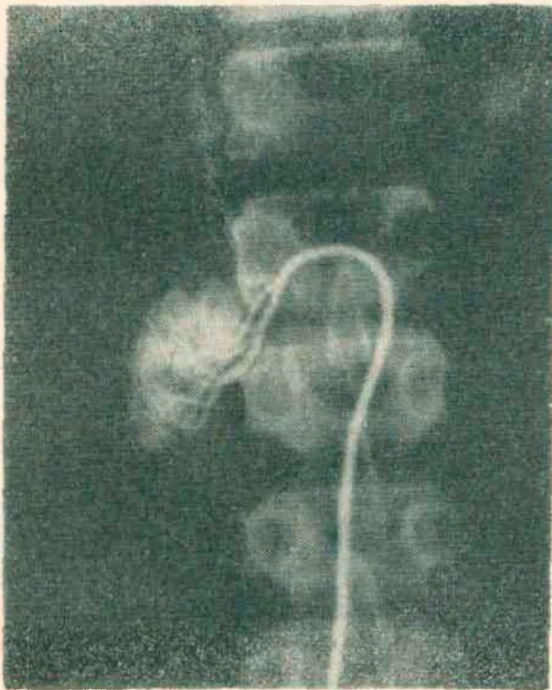


Fig. 9. Hipoplasia congénita

2) *Hipoplasia congénita*

La arteriografía renal selectiva puede ser también de mucha ayuda en el diagnóstico diferencial del pequeño riñón unilateral, en el que participan principalmente la hipoplasia congénita y la pielonefritis atrófica.

Si el arteriograma muestra una vascularización normal para ese pequeño riñón, el diagnóstico de hipoplasia congénita se impone.