

HERIDA DE PENE POR ARMA DE FUEGO

Dr. JUAN JOSE SOLARI * y Dr. F. APONTE ARRAZOLA

Este breve trabajo tiene por objeto presentar un caso de herida de pene por arma de fuego ocurrida en la vida civil.

Tal tipo de lesión es de hallazgo excepcional en la práctica diaria, mientras que no lo es en los conflictos bélicos; donde se la halla frecuentemente, unas veces en forma de lesión aislada y otras —las más— asociada a heridas de otras partes cercanas del cuerpo, escroto y su contenido, cordón espermático, pubis, vejiga, recto, muslo, etc.

Las heridas del pene por arma de fuego pueden ser de distintos tipos debido, por una parte a las distintas variedades de proyectiles que las provocan y en parte a la manera, distancia, posición, etc., en que se encuentra el herido en el momento de recibir el impacto. De ahí que pueden ser heridas pequeñas, limitadas, de poca magnitud o llegar a grandes destrucciones como en el caso de proyectiles de gran calibre que pueden producir verdaderos arrancamientos, a veces no sólo del pene, sino también de escroto y su contenido y de otros elementos vecinos.

Dos estructuras importantes suelen estar afectadas en estas heridas 1º los cuerpos cavernosos, y 2º la uretra.

En las lesiones de los cuerpos cavernosos por proyectiles (así como también por corte, punción, mordedura, etc.) las alteraciones secundarias de la erección son, en general, mucho mayores que en las rupturas subcutáneas. Conviene tener en cuenta al encarar el tratamiento de estas lesiones, que cualquiera que se efectúe será muy probablemente poco eficaz, tanto más cuanto más tardíamente se lo ejecute.

En lo que respecta a la uretra, puede ser lesionada en distintas formas por el proyectil, perforada, desgarrada más o menos completamente, o seccionada por completo. Puede también estar comprometida en varias partes debido a una trayectoria caprichosa del impacto.

El caso observado por nosotros es el que sigue:

S. L., 46 años, argentino, viudo, obrero. Según manifiesta al ser internado, mientras manipulaba una pistola de calibre 22 cargada con proyectiles largos, ésta se le cae al suelo lo que produce su disparo accidental.

La bala hiere el pene con orificio de entrada en la zona del surco bálano prepucial, por la cara ventral y hacia la derecha del frenillo, saliendo por la cara dorsal hacia la izquierda. Previamente le roza el escroto y al salir del pene hace lo mismo con la zona inguinal izquierda.

En el momento del examen el enfermo se halla en buen estado general. Se constata la existencia de las lesiones antedichas, la hemorragia es muy escasa, no hay prácticamente hematoma y la uretrorragia está ausente (figuras 1 y 2).

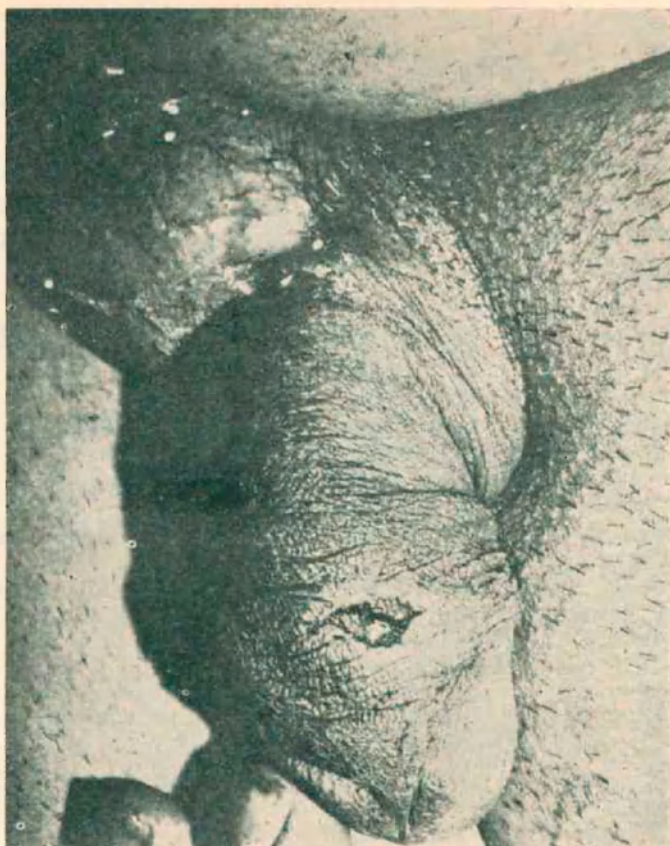


FIGURA 1

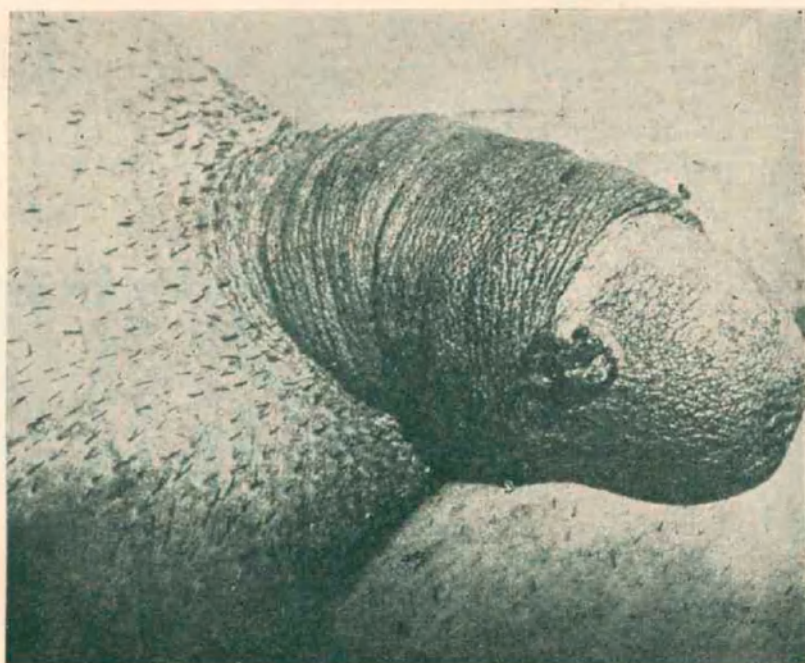


FIGURA 2

Se instala tratamiento con antibióticos y antiinflamatorios evolucionando las heridas de manera normal. En controles posteriores se observa que las lesiones cicatrizan normalmente; la micción se efectúa sin inconvenientes. Posteriormente el enfermo manifiesta tener erección correcta, sin inconvenientes para el coito. No acepta que se le efectúe una uretrografía. En tales condiciones es dado de alta.

Comentarios

Hemos querido presentar este caso de herida del pene por arma de fuego, dado la poca frecuencia de este tipo de lesión en la práctica civil.

Se hicieron algunas consideraciones acerca de este tipo de heridas.

En el caso que nos ocupó, las lesiones de los cuerpos cavernosos fueron mínimas, no se hirió la uretra y la evolución posterior fue normal, lo que permitió al paciente una total recuperación.

DISCUSION

Dr. Pagliere. — En nuestro servicio tuvimos un caso similar de una herida de pene causada por un disparo de arma de fuego, sin que se lesionara la uretra.

La evolución fue semejante a la del caso que presentan los comunicantes y no se registraron trastornos posteriores con respecto a la erección.

Dr. Sáenz. — Con el doctor Castria atendimos un paciente con herida de arma de fuego calibre 31, en el pene.

Se trataba de un muchacho de 20 años de edad, que quedó con impotencia.

Dr. Solari. — Agradezco los aportes de los doctores Pagliere y Sáenz. Evidentemente, este tipo de heridas no son tan raros, como podría parecer.

Aparté del caso que presentamos, tuvimos otro que por diversas circunstancias, no lo pudimos documentar.

la asociación no
superada que rompe el
círculo
inflamación - infección

papasine

CAPSULAS



Tetraciclina clorhidrato 250 mg.
Oxifenbutazona 50 mg.
Papaina 20.000 unidades proteásicas

Presentación: Envases conteniendo 8 cápsulas.




LABORATORIOS BERNABO & Cía. S. A.
TERRADA 2346 - T. E. 50-3278-3279 y 6424 - BUENOS AIRES

papasine

INFANTIL

PRIMER LIOFILIZADO POR VIA ORAL



Cada medida de 5 cm³ contiene:

Tetraciclina clorhidrato 125 mg.
Oxifenbutazona 50 mg.
Papaina 10.000 unidades proteásicas

Presentación: Envases conteniendo 50 cm³ de solución.