

mente dentro de los límites normales, pero con una inestabilidad tensional por una baja relativamente modesta de sodio. La medicación hipotensora en este caso provocaba problemas de hipotensión ortostática que a veces persistía durante varios días, después de discontinuada la medicación.

Todos los casos estudiados han sido valorados por el grupo nefrológico y con la ayuda de los grupos urológico y cardiovascular. Se ha tratado en lo posible de colocar en las mejores condiciones humorales y clínicas, en especial la de mejorar la hipertensión arterial, habiendo hallado en la nefrectomía bilateral el mejor medio de mantener una normalización del sistema cardiovascular portando gran beneficio al enfermo como paso previo al trasplante renal. Ello reduce los temores de complicaciones dependientes de una alteración hemodinámica y durante el acto del trasplante renal reduce el tiempo operatorio.

## RESUMEN

Se presenta el estudio de 10 pacientes afectados de insuficiencia renal crónica acompañada de hipertensión arterial permanente, sometidos a diálisis periódica, nefrectomía bilateral y trasplante de riñón, concluyendo que aparte de las modificaciones hemodinámicas y volémicas que pueden observarse, la disminución del sodio juega un papel muy importante. Este régimen desodado fue beneficioso en los pacientes sometidos a diálisis periódica. La binefrectomía normalizó todas las hipertensiones arteriales estudiadas. En los pacientes transplantados, algunos presentaron H.T.A. transitoria que después de la etapa precoz, volvió a valores normales.

Instituto de Urología  
Hospital Durand

XI Congreso Argentino de Urología  
Rev. Arg. Urol.-Nefrol. Tomo 40. Año 1971

## CARCINOMA PRIMITIVO DE PELVIS RENAL

Por el Dr. AMILCAR LOPEZ ANAUT

Los tumores primitivos de pelvis renal y del uréter son mucho menos frecuentes que los del parénquima renal y en especial los del uréter son bastante más raros. Entre nosotros se han descrito hasta 1961 21 casos, incluyendo los presentados en las Jornadas de Urología de Mendoza de 1961. Con respecto a la literatura mundial, se citan 318 (Witlock, 1955) y 450 casos (Abeshause, 1956). El profesor Puigvert, de Barcelona (1969), cita 48 casos.

La primera descripción de tumor ureteral primitivo es de 1841 (Rayer). El estudio de estas cifras demuestra que toda comunicación al respecto resulta siempre de interés para el urólogo, acentuado por el hecho de su relativamente difícil diagnóstico.

Se estudian en conjunto, ya que su sintomatología, anatomía patológica, evolución e igual origen embrionario (mesodermo) son similares, por lo cual se les engloba a todos bajo la designación de *tumores del urotelio*.

Mac Kenzie y Ratler dan una frecuencia del 7% (siete por ciento) para los tumores de la pelvis, renal y cálices, con respecto a los del parénquima renal; más raro aún los primitivos de uréter, más frecuentes los secundarios del uréter propagados de pelvis y cálices.

*Etiopatogenia:* Desconocida aún, como la de todos los blastomas, pero con teorías particulares para esta localización que son dignas de tenerse en cuenta, pues se basan en casos concretos. La irritación crónica, especialmente litiácica, dando hiperplasia y luego metaplasia celular; ya sea por estenosis o infección bacteriana sobreagregada. También se citan sustancias cancerígenas (más para las localizaciones bajas, vejiga, etc.), también se citan trastornos humorales. Dentro de las sustancias cancerígenas se citan las aminas aromáticas: alfa-naftilaminas, beta-naftilaminas, etc., metabolizadas parcialmente por oxidación forman los ortoaminofenoles, luego conjugados por el ácido sulfúrico glucurónico y fosfórico, transformados en compuestos atóxicos y eliminados por el riñón, por ello esos tumores se desarrollan exclusivamente en el urotelio (Elizalde: "Tumores uroteliales", del Instituto de Urología de Barcelona). Pero se discute aún hoy si es la acción de los metabolitos y enzimas o si es el factor ambiental (dietético o tóxico) o factores constitucionales como inclusiones embrionarias. Llama la atención también la propagación de estos tumores por el epitelio urinario desde los cálices a la uretra, epitelio de estructura similar, sólo variando su espesor llamado antes epitelio de transición; es decir, etapa intermedia entre epitelio cilíndrico y escamoso y llamado hoy urotelio (término dado por Melicow) acertadamente. El epitelio en pelvis y uréter no tiene glándulas, las que aparecen en la cúpula vesical serían derivadas del uraco y las del triángulo serían aberrantes prostáticas o de tipo embrionario cloacal primitivo o se formarían por proceso de metaplasia.

Con respecto a la *clasificación* de estos tumores, existen diversas y todas pueden ser aceptables. Broders da 4 grados del Iº al IVº de acuerdo al porcentaje de células atípicas.

Marshall, Melicow, Franksson: "La Unión Internacional contra el Cáncer" (T. N. M.) el Instituto de Urología de Barcelona. Ewing, y nuestra Cátedra Oficial de Urología de Buenos Aires, que adopta la clasificación dividiendo a los tumores en epiteliales y conjuntivos que nos parece la más simple y lógica desde el punto de vista anatomopatológico.

Las metástasis se pueden propagar por contigüidad, es decir infiltración directa o por urosepsia (vía linfática o sanguínea) a los huesos, pulmones e hígado, y como lugares predilectos en esqueleto; vértebras, costillas, pelvis, fémur y húmero, y son de tipo osteolítico.

*Sintomatología:* Es semejante a la de los renales (parenquimatosos) y no es típica de ellas.

*Hematuria:* Se presenta en el 75 % de los casos; es total, caprichosa, espontánea y con coágulos.

*Dolor:* Se presenta en el 60 % de los casos, es de tipo cólico renal por sus coágulos que distienden las paredes de la pelvis, dando hematonefros o hidronefros; o por propagación peripélvica.

*Tumor:* Puede ser palpable por la hematonefrosis y puede expulsar trozos de tejido con la orina (detectados por Papanicolaou).

*Anemia:* Secundaria a la hematuria.

*Alteraciones del estado general* y eritrosedimentación acelerada son síntomas inconstantes de aparición tardía.

*Diagnóstico:* Efectuado un prolijo interrogatorio y examen del enfermo complementado con la cistoscopia para localizar el lado de la hematuria y efectuadas las urografías simple y excretorias, podemos encontrar ya la falta de relleno de la pelvis o hidronefrosis o imagen lacunar. Si deseamos completar más el estudio podemos hacer la pielografía ascendente o la ureteropielografía retrógrada de Scherck-Chevassu o también si existen dificultades para el cateterismo ureteral, la pielografía anterógrada de Goodwin y Calle

Uribe por punción directa renal. También podemos complementar con el examen del sedimento urinario haciendo el estudio de Papanicolaou, de relativa eficiencia.

*Profilaxis:* Contrarrestar la acción de los metabolitos cancerígenos (Dr. Elizalde, de Barcelona). Inhibiendo el sistema enzimático beta-glucuronidasa con gluco sácaro 1,4 lactosa: 4 grs. por día y por vía oral.

Inhibiendo el grupo enzimático sulfatasa con fosfato inorgánico;; fosfato ácido de sodio: 3 grs. por día y por vía oral.

*Régimen alimenticio:* Alcalinizante, destruyendo los metabolitos (cancerígenos de la orina inhibiendo los sistemas enzimáticos.

Dieta líquida forzada: que al aumentar la diuresis diluye también a los metabolitos.

Administrar ácido nicotínico y vitamina B<sub>6</sub> (propiciado por el urólogo Dr. De la Peña, de Madrid) que actuaría sobre el triptófano y los metabolitos cancerígenos. Indicaciones todas coadyuvantes para la profilaxis.

*Pronóstico:* Dependerá del tipo de tumor, de la infiltración y de la precocidad del diagnóstico y del tratamiento que por supuesto es quirúrgico.

*Tratamiento:* Se debe efectuar la nefroureterectomía total con collarate vesical incluido y luego irradiación post-operatoria, según es tradicional.

En el caso que presentamos no seguimos las normas clásicas aceptadas y efectuamos la resección del tumor con tejido de pelvis sana.

*Caso presentado:* Ramón C. R., 57 años, español, agricultor. Internado en el Instituto de Urología del Hospital Durand, Buenos Aires.

*Enfermedad actual:* Empezó hace un año con hematuria total, que desapareció espontáneamente, por lo cual no se hizo examinar, hace un mes aparece nuevo episodio de hematuria total con pequeños coágulos, con lo cual concurre a la consulta y se le indica internación pidiéndosele los análisis de rutina y los estudios urográficos simple y excretorio. Se le efectúa cistoscopia localizándose la hematuria del lado izquierdo y llegándose a la conclusión del diagnóstico de tumor de la pelvis renal y la existencia de tres (3) papilomas de vejiga.

#### ESTADO ACTUAL

*Riñones:* No se palpan ni duelen.

*Uretra:* Libre.

*Cistoscopia:* Hematuria izquierda abundante y papilomas de vejiga a las 6-9 y 3, típicos con vellosidades.

*Urea en sangre:* 0,40 grs. por 1.000.

*Tiempo de coagulación:* 8'.

*Próstata:* Avellana de caracteres normales, lisa, indolora, surco medio conservado.

*P. ureterales:* Indoloros.

*Vejiga:* Capacidad 300 cm.<sup>3</sup> sin residuo.

*Recuento:* 4.420.000 glóbulos rojos.

*Hematocrito:* 40 %.

*Orina:* Densidad 1.010.

*Glucemia:* 0,95 grs. por 1.000.

*Eritrosedimentación:* Primera, 10; segunda, 34.

*Tiempo de sangría:* 1'30".

*Cardiología:* ECG, sin alteraciones. Operación factible con riesgo leve. Tensión arterial, 130 milímetros y 70 milímetros.

*Operación:* 27/10/67. Se efectúa la papilomectomía pélvica izquierda con anestesia general y por la incisión lumbar clásica oblicua. Luego se practica

una sutura de la pelvis con aguja atraumática con cárgut triple 000 crómico, dándose solamente tres puntos y se efectúa además, dada la gran movilidad renal, la nefropexia con la técnica de Rehn. Se deja un tubo de drenaje y el postoperatorio fue excelente, habiéndose administrado sueros, antibióticos, coagulantes, vitaminas, etc. El 6/11/67, abandona la cama, luego de retirar el punto de Rehn. El 22/11/67, se efectúa una electrocoagulación endoscópica total de los papilomas de vejiga. El 24/11/67 es dado de alta para ser irradiado y con la indicación de concurrir cada 3 ó 4 meses para control. *El estudio anatómopatológico*: papiloma de epitelio transicional o urotelio con zonas de proliferación y marcada estratificación celular: *carcinoma grado uno de pelvis renal*. 3 meses después 22/2/68 se efectúa control urográfico y cistoscópico, resultado normal. Un año después el 12/3/69, control urográfico normal y al mes el 28/4/69 nuevo control urográfico normal.

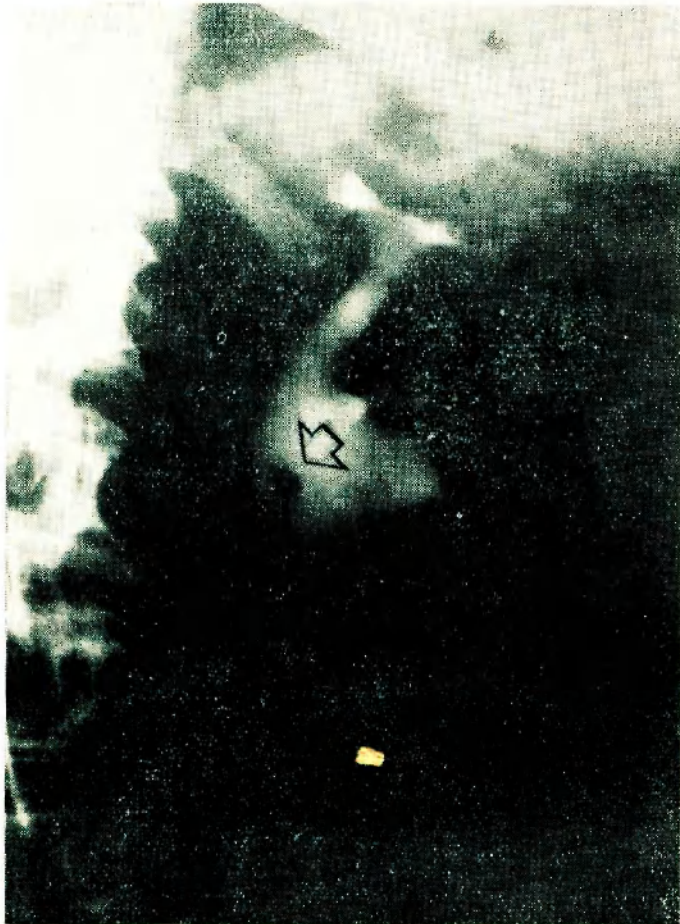


Figura — Tumor de pelvis renal (urografía de excreción)

#### CONCLUSIONES

Contrariamente a lo indicado en general, hasta ahora la ureteronefrectomía total con collarate vesical que indudablemente es la indicación terapéutica: *propiciamos y coincidimos* con las últimas comunicaciones del Instituto de Urología de Barcelona ("Cirugía conservadora de los tumores de pelvis renal", Caldenty Roca, Puigvert, González Núñez y Elizalde, 1969, tomo XX, Nº 3, Hospital Santa Cruz y San Pablo) efectuando por supuesto un estudio completo y meditado de cada caso, y realizar como en este caso, una *resección parcial de la pelvis renal con el blastoma rodeado de tejido sano no infiltrado* y obtener así una sobrevida prolongada conservando sus dos riñones.