

En los carcinomas infiltrantes es muy difícil para el patólogo localizar el sitio de origen. El cirujano en dos oportunidades tuvo dificultades para despegar el lóbulo derecho.

*Dr. Scorticati.* — ¿El patólogo hizo referencia al grado de diferenciación celular para evaluar un tratamiento?

*Dr. Fredotovich.* — Eso se hace y de acuerdo al mismo se procede. Así lo hacemos últimamente en el Hospital Aeronáutico.

En una de las reuniones anteriores efectuamos una prueba para demostrar una hiperactividad androgénica de este tipo o de las suprarrenales por la valoración de los distintos productos metabólicos de degradamiento de la testosterona, los 17-cetosteroides, los estrógenos totales y los 11 oxiesteroides para valorar la función secretora de las suprarrenales.

Tiene importancia la determinación del grado de diferenciación celular del carcinoma para indicar su tratamiento. A mayor diferenciación del tumor mayor sensibilidad tendrá el tratamiento estrogénico.

*Dr. Scorticati.* — Mi pregunta tendía a saber qué conducta sigue en los tratamientos de carcinoma in situ.

*Dr. Fredotovich.* — En el Hospital Aeronáutico existe un Comité de Tumores donde se presentan estos casos. De común acuerdo con los servicios de endocrinología y anatomía patológica se decidió tomar como regla la observación y vigilancia periódica de estos pacientes por considerarse como carcinomas curados para los distintos autores.

Como se dice en el trabajo, el grado de recidiva del proceso eran próstatas que no habían mostrado ningún carcinoma oculto.

El doctor Pagliere nos preguntó cómo nos dábamos cuenta de la perforación vesical. La aguja de Franklin tiene un mandril que hace una toma en la biopsia. En dos oportunidades se produjo este accidente. Al ser introducida la aguja para efectuar una toma de material se observó la salida de orina por la aguja. Estos procesos fueron catalogados como perforaciones vesicales sin mayores trastornos para el paciente.

En cuanto a la importancia de efectuar la biopsia de la cápsula en las próstatas con plano de clivaje dificultoso para el cirujano —solamente hago la acotación— entiendo que sería de interés efectuarla pues es un dato de sumo interés para el patólogo y el tratamiento posterior del paciente.

En cuanto a si efectuamos la biopsia de las lesiones óseas presumiblemente metastásicas, en tres casos de esta serie el diagnóstico de cáncer se hizo por la observación de lesión ósea, en dos casos en el coxal y en un caso, en la tibia.

*Dr. Soldano.* — ¿Se hizo biopsia de hueso? ¿En caso afirmativo con qué resultado?

*Dr. Fredotovich.* — No practicamos biopsia de hueso.

## LIPOSARCOMA DE CORDON ESPERMATICO

Por el Dr. NORBERTO M. FREDOTOVICH \*

La patología tumoral maligna del cordón espermático está dada principalmente por los sarcomas, constituyendo el liposarcoma una variedad histológica de difícil observación.

El reducido número de publicaciones en la literatura extranjera y en nuestro país donde sólo suman tres las comunicaciones correspondientes a los Dres. J. Castillo Odena, A. García y colaboradores y M. Castría y colaboradores, sumado a la larga evolución del presente caso, justifican su aporte.

### HISTORIA CLÍNICA:

Paciente R. F., de 72 años de edad, que consulta en 1967 por presentar una tumoración escrotal izquierda de 3 años de evolución, que comenzó a aumentar bruscamente de tamaño en los 2 últimos meses.

Al examen físico presenta un excelente estado general, mostrando solamente la presencia de una tumoración intraescrotal de aproximadamente 10 x

7 x 6 cms. que distiende la piel del escroto. La palpación permite comprobar que es indolora, no adhiere a los planos superficiales; su superficie es ligeramente irregular y la consistencia duro elástica variable según los sectores. Independientemente de la misma se palpan ambos testículos con sus respectivos epidídimos. La transiluminación es negativa.


En los análisis de laboratorio, salvo un aumento de la eritrosedimentación (35/60), los resultados se encuentran dentro de los límites normales.

Se decide la exploración quirúrgica, practicándose una incisión inguinal izquierda, se continúa la diéresis encontrándose un buen plano de clivaje del tumor que permite su exteriorización, comprobándose que se encuentra por dentro de la fibrosa común del cordón. Se extiende desde la posición yuxtatesticular hasta el orificio inguinal superficial, respetando el testículo y el epidídimo. Se incinde el orificio inguinal con exposición amplia del resto del cordón que muestra un aspecto normal. Se efectúa la ligadura alta y por separado de sus elementos procediéndose a la exéresis del tumor y del testículo subyacente. Drenaje por contrabertura escrotal y cierre de pared por planos.

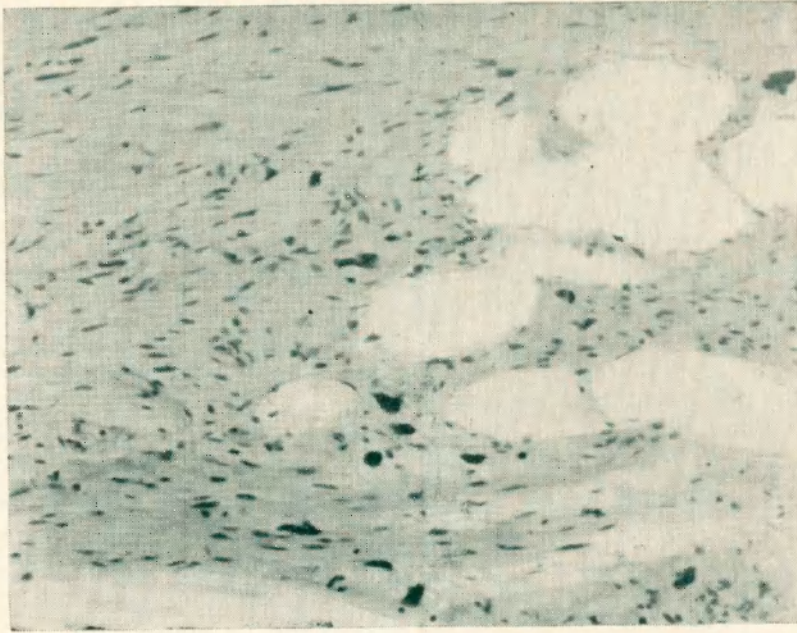
*Informe histopatológico:* Muestra una proliferación celular uniforme, con células gigantes, de citoplasma poco evidente, vacuolado con núcleos grandes, irregulares, hipercromáticos, con marcadas monstruosidades y atipias. La coloración para grasas (Aceite Rojo O), revela una elevada positividad. El estroma colágeno es escaso al igual que la vascularización. Los elementos vasculares del cordón espermático no presentan infiltración ni embolias tumorales.

*Diagnóstico:* Liposarcoma de cordón espermático.

El enfermo evoluciona favorablemente desapareciendo de la consulta hasta 1970, en que represa por presentar un episodio de retención urinaria. El examen físico muestra en el hemiescroto izquierdo una tumoración de 15 x 12 x 10 cms. multilobulada, móvil, de consistencia dura e indolora que llega hasta el orificio inguinal superficial. El tacto rectal permite comprobar la existencia de una próstata aumentada de tamaño, con borramiento del surco me-



Nc 1. — Fotomicrografía donde se observa tejido adiposo adulto bien diferenciado rodeando una proliferación de tejido conectivo denso, con zonas mixoides, infiltrado por células multinucleadas, gigantes y de carácter atípico.



Nº 2. — Fotomicrografía que muestra tejido lipomatoso, con zonas mixoides, infiltrado por células monstruosas, vacuoladas y con grasa positiva en su interior.

dio, lisa, elástica e indolora. En el urograma excretor se aprecia una conservación de la función renal bilateral, con buen relleno pielocalicial, ureteres permeables sin desplazamiento ni compresión en su trayecto. La vejiga es simétrica con elevación marcada del piso.

Los análisis de laboratorio son normales a excepción nuevamente de la eritrosedimentación que está acelerada (28/53).

Se interviene quirúrgicamente. Incisión inguino-escrotal izquierda, se llega al tumor con excelente plano de clivaje, salvo en la zona del pedículo donde el tumor parece infiltrar la grasa de la vecindad. Liberado el mismo se procede a su exéresis. Drenaje y cierre de pared por planos. Seguidamente se practica la adenomectomía prostática por vía suprapúbica transvesical con cierre total de la cistotomía.

*Informe histopatológico:* La mayor parte de la formación está constituida por una proliferación conectiva que delimita lobulillos adiposos adultos bien diferenciados. La zona vecina al hilio está constituida por una proliferación conectiva densa con zonas mixoides, apareciendo en el tejido adiposo que la engloba, células multinucleadas de gran tamaño y de carácter atípico.

*Diagnóstico:* Fibrolipoma con un sector en transformación liposarcomatosa.

El paciente evoluciona favorablemente en el post operatorio, hasta que meses después presenta una rápida recidiva de la tumoración escrotal izquierda que mide 14 x 10 x 7 cms., es de superficie irregular, de consistencia aumentada e indolora.

Es intervenido nuevamente en 1971 por una incisión inguino-escrotal amplia con extirpación del tumor y de los tejidos grasos que lo rodean hasta el periostio del pubis, drenaje y cierre por planos.

*Informe histopatológico:* Revela una proliferación lipomatosa con zonas mixoides. En algunos sectores se aprecian células monstruosas con citoplasma claro vacuolado y con gotas de grasa en su interior. En general el proceso

se halla rodeado de una delgada banda de tejido conectivo, respetada, salvo en uno de los extremos donde se aprecia infiltración.

*Diagnóstico:* Liposarcoma. El cuadro histológico nos inclina hacia una proliferación de no alta malignidad.

En la actualidad el enfermo se encuentra con un aceptable estado general, presentando localmente una cicatriz tipo queloide fija en la raíz del escroto.

Los análisis de laboratorio constatan: hematíes 4.900.000, hemoglobina 15,4 %, leucocitos 5.800, eritrosedimentación 7/20, proteínas del plasma, 6,5 gr. % con relación A/G normal y conservación de las fracciones globulínicas.

En la radiografía de tórax se destaca una acentuación de la trama broncovascular y un aumento del arco aórtico. No hay evidencia de proceso pulmonar evolutivo.

#### COMENTARIO:

Sobre el total de 2.800 tumores derivados del tejido adiposo de distintas localizaciones, Stout encuentra que sólo el 12 % presenta caracteres malignos.

El liposarcoma es un tumor que se desarrolla generalmente por encima de los 50 años de edad, aunque existen excepciones. Habitualmente este tumor permanece estacionario durante largos periodos, hasta que por causas ignoradas inicia su crecimiento acelerado. Para Schiller la mayoría crece sobre un tejido lipomatoso preexistente, reconociendo como un probable factor etiológico al traumatismo.

La localización más frecuente de esta neoplasia está a nivel del hueco popliteo, la región glútea y el retroperitoneo, especialmente en la atmósfera perirrenal, presentándose en el cordón espermático en casos muy esporádicos.

Se caracteriza por alcanzar un tamaño considerable, formando masas nodulares por su crecimiento expansivo. También infiltra los tejidos circundantes, aunque su propagación a distancia se efectúa fundamentalmente por vía sanguínea; los más indiferenciados metastatizan en un 40 % en el pulmón, pleura e hígado.

En su crecimiento el tumor reproduce en apariencia el tejido embrionario bien diferenciado, o puede ser indiferenciado con áreas mixoides y células gigantes atípicas. Suele empeorar el cuadro histológico en la recidiva, tras extirpaciones sucesivas.

Solamente los pequeños tumores superficiales de menos de 4 cms. de diámetro serían curables por la radioterapia, siendo la exéresis o amputación quirúrgica el tratamiento de elección.

El tratamiento complementario con radioterapia y/o quimioterapia muestra resultados variables pero en general desalentadores, siendo la sobrevida, término medio, de 1 a 3 años.

#### CONCLUSIÓN:

Se presenta un caso de liposarcoma de cordón espermático con 9 años de evolución que fue resecado quirúrgicamente en tres oportunidades. Los sucesivos cuadros histológicos a pesar de las recidivas, no mostraron acentuación de la malignidad en el tumor.

Expreso mi agradecimiento a quien fuera en vida el Dr. Eugenio A. Padoro y que efectuara todos los estudios anatomopatológicos de la presente comunicación.