

dos casos de priapismo tratados precozmente, sin necesidad de practicar la anastomosis cavernoesponjosa a que se refiere el doctor Muzio en su trabajo.

Utilizamos la técnica de la incisión de los cuerpos cavernosos lateralmente y la incisión manual suave, prolongada, con lavaje continuo. Afortunadamente esos dos casos fueron tratados en forma precoz a las 16 y 24 horas y tuvieron una recuperación casi total de la libido y de la potencia viril.

Dr. Muzio. — Agradezco su interesante contribución y quiero añadir que un autor americano, Gray, en 1968, publicó el tratamiento de 23 casos de priapismo —lo que constituye sin duda una gran experiencia— y llega a la misma conclusión suya, ya que sostiene que no es necesario, según su experiencia, ninguna comunicación o desviación cavernoso-safena o cavernoso-esponjosa.

Dr. González Martín. — Hace muchos años tratamos un caso de 8 días de evolución en Mar del Plata: fue un priapismo postinfarto.

Fue tratado con punciones múltiples e incisiones de los cuerpos cavernosos y a la postre, se consiguió reducir su priapismo pero el hombre quedó con una impotencia definitiva.

La libido no se pierde jamás porque es un problema independiente. Lo que pasa es que los enfermos quedan con un déficit de su erección que les imposibilita el coito.

A la larga este muchacho se casó porque llegaba a tener una semierección y hasta tuvo hijos, mediante maniobras en la copulación, ya que su esposa le facilitaba los coitos. Pero lo cierto fue que nunca tuvo una erección convincente.

Dr. Rebaudi. — Mi experiencia en el Hospital Rawson es de 12 casos tratados con distintos métodos, unos con comunicación, anastomosis de safena, otros por incisiones y otros con punciones.

Los resultados, en cuanto a la potencia sexual, han sido sumamente diversos. Hemos obtenido impotencias absolutas, impotencias relativas y en algunos casos, conservación de la potencia sexual.

No sabemos si la conservación de la potencia es real o ficticia. Es posible que los individuos que dicen que mantienen la potencia tengan un ego que no les permita afirmar que han quedado impotentes.

CANCER DE PROSTATA - METASTASIS EN TESTICULO

(2 casos)

Por el Dr. IVAN SEOANE

Es propósito de la presente comunicación llamar la atención sobre una rara localización de metástasis del cáncer de próstata, descubierta fortuitamente en el curso del examen anatomopatológico de piezas provenientes de orquiectomías realizadas en 2 pacientes portadores de una neoplasia de próstata.

La revisión bibliográfica ha mostrado el carácter excepcional de esta localización, aunque creemos que ello se debe, en parte, a que el foco metastásico suele ser de volumen mínimo, haciendo prácticamente imposible el diagnóstico clínico y muchas veces difícil el hallazgo microscópico del mismo, y otras veces a que no se ha realizado en forma sistemática el estudio anatomopatológico de los testículos obtenidos en la castración hormonal.

Caso 1: J. D., de 69 años de edad, H. C.: 22.140 del Servicio de Urología del Policlínico "Prof. Dr. Mariano R. Castex", consulta en marzo de 1970 refiriendo disuria total, polaquiuria y dolor en ambos miembros inferiores. Trae diagnóstico de otro Servicio de adenocarcinoma de próstata, por el que recibe estrógenos desde 1968.

Al examen clínico, se comprueba edema de ambos miembros inferiores y la palpación de ambos testis y epidídimos es normal. El tacto rectal demues-

tra una próstata dura, de 4 x 5 cm. con infiltración de ambas vesículas seminales.

La radiografía de columna y cadera permite observar imágenes osteocondensantes en 4ª y 5ª lumbar, alerón sacro derecho y rama isquiopubiana izquierda. Los análisis son normales, incluso las fosfatasas ácidas.

El 30/3/70 se le efectúa orquiectomía subepididimaria y ligadura de ambos deferentes, previa inyección en los mismos de lipiodol ultrafluido para efectuar deferentovesiculografía.

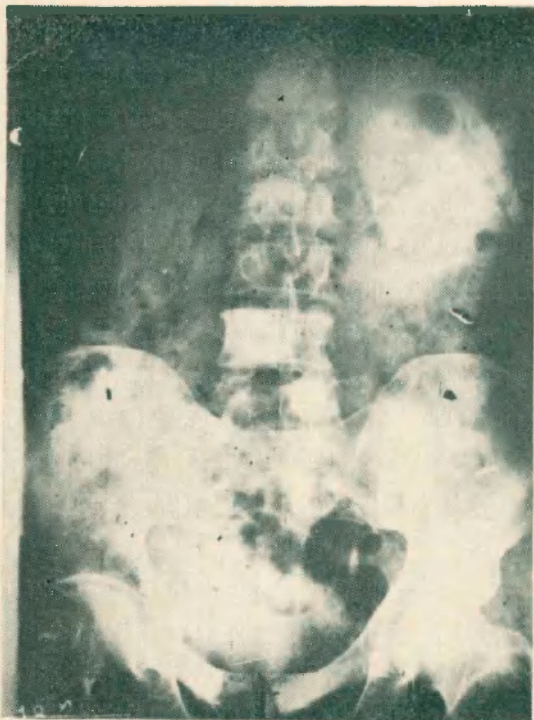

Fig. 1 - Caso 1

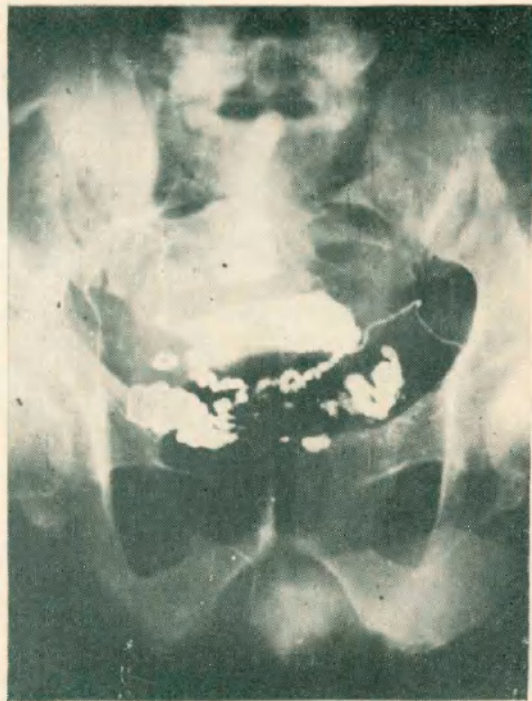

Fig. 2 - Caso 1

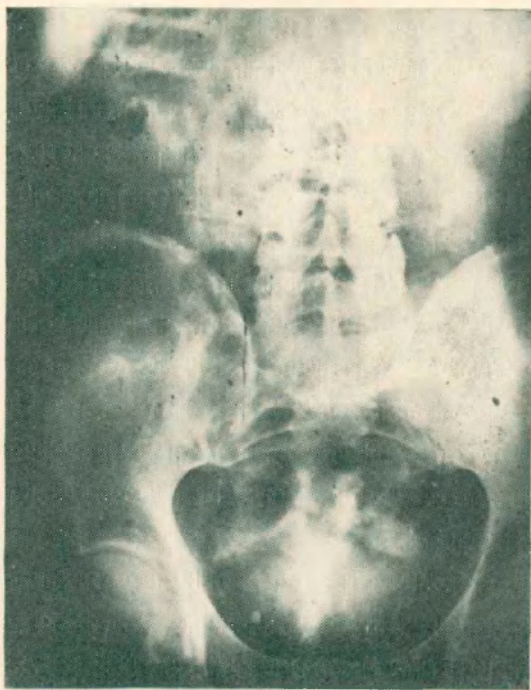
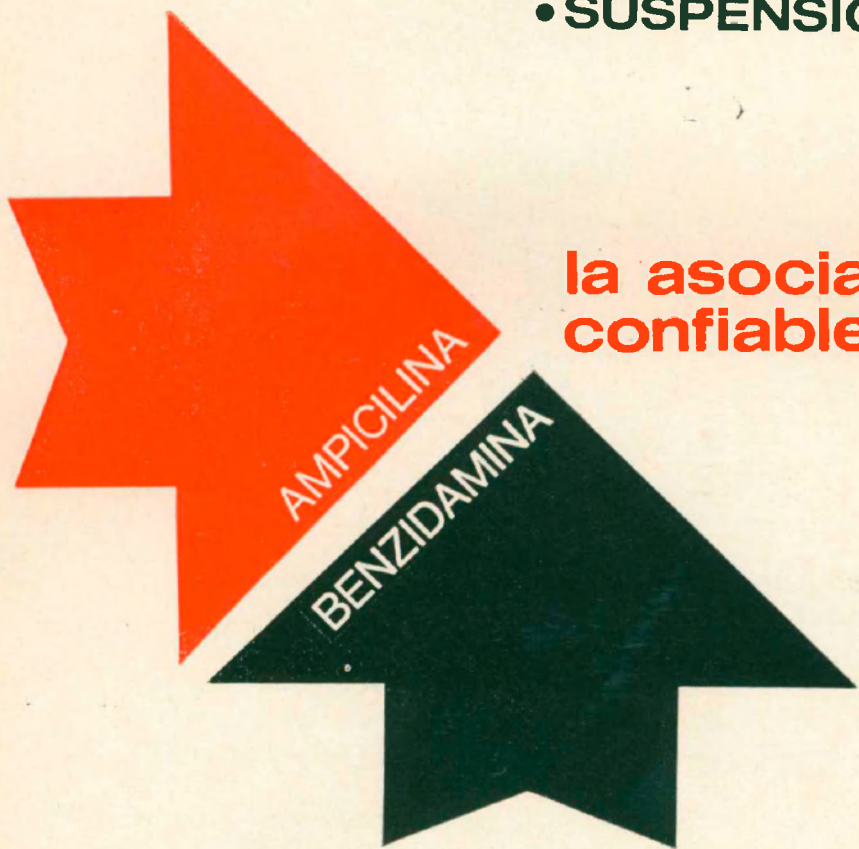

Fig. 3 - Caso 2

HISTOPEN

- INYECTABLE
- CAPSULAS
- SUSPENSION BEBIBLE

la asociación
confiable



INDICACIONES:

Todas las infecciones provocadas por patógenos sensibles a la ampicilina, excepto las originadas por gérmenes productores de penicilinasas.



LABORATORIOS BERNABO & CIA. S.A.I.C. TERRADA 2346 T. E. 50-3278-3279



**cualquiera sea su origen...
las molestias de la **cistitis**
terminan antes con**

Urobiotic^{*}-250



**acción analgésica local
efectiva antisepsia urinaria
acción sistémica**

Presentación: Frasco conteniendo 24 tabletas.

* Marca de Fábrica



El informe anatomopatológico (Nº 25.544) informa intensa atrofia testicular, observándose a nivel de la rete testis del testículo izquierdo, una infiltración neoplásica de tipo metastásica de adenocarcinoma de próstata.

Luego de la castración, el paciente refiere gran mejoría subjetiva. Ante la eventualidad de que existiera una infiltración neoplásica del cordón espermático, se procede a la extirpación de los mismos hasta el trayecto inguinal, siendo el examen anatomopatológico negativo.

Fue visto nuevamente 1 año después, refiriendo intensos dolores en la zona lumbar derecha, irradiados a genitales. La urografía excretora demuestra falta de función del riñón derecho, que se interpreta como una invasión tumoral de la desembocadura ureteral.

El enfermo continuó en mal estado general, no concurriendo más al Servicio.

Caso 2: J. D., de 61 años de edad, H. C. 83.868 del Policlínico "Prof. Dr. Mariano R. Castex", que viene a la consulta el 2/3/72 refiriendo disuria y polaquiuria, siendo el examen físico de los genitales externos absolutamente normal. El tacto rectal demuestra una próstata uniformemente dura y fija, con bordes difusos.

Los análisis complementarios son normales, siendo los valores de fosfatasas ácidas de 2,04 U G y G.

Se realiza biopsia de próstata por vía perineal, que informa adenocarcinoma semidiferenciado.

La urografía excretora es normal, no observándose imágenes osteocondensantes.

El 21/4/72 se realiza orquiectomía bilateral, con vasectomía parcial, efectuándose además biopsia de médula ósea, a nivel de la cresta iliaca. Se aprovecha la sección de los deferentes para efectuar deferentovesiculografía bilateral. La evolución postoperatoria fue normal, dándose de alta el día 24/4/72.

El informe anatomopatológico (Nº 32.396) —Dr. Natalio Guman— señala que las diferentes secciones muestran ambos testículos constituidos por túbulos espermáticos diferenciados hasta espermátides. En uno de ellos hay una pequeña área subcapsular de proliferación epitelial glandular atípica, que corresponde a una metástasis de adenocarcinoma semidiferenciado de próstata. La biopsia de médula ósea no demuestra la presencia de células neoplásicas.

El paciente se encuentra asintomático, recibiendo tratamiento estrogénico.

CONSIDERACIONES

Arnheim, citado por Howard, sobre 176 casos de autopsia en sujetos con cáncer de próstata, encuentra la siguiente distribución de lesiones metastásicas: 1) ganglios linfáticos 100 %; 2) huesos 26 %; 3) pulmón e hígado 12 %; cerebro 1,7 %, no hallando en testículo.

La incidencia de metástasis de adenocarcinoma de próstata en testículo es extremadamente rara.

En una serie de 5.000 autopsias del Hospital Henry Ford, Klinger encontró 142 tumores secundarios en el aparato urogenital, de los cuales en testículo había 3, ninguno de ellos secundario a un Ca. de próstata.

El Instituto de Patología de la F. F. A. A. de los EE. UU., sobre una serie de 1.600 tumores testiculares, encuentra 38 con carcinoma secundario, y de éstos 12 fueron de origen testicular.

Desde que Semans en 1938, publicara su primer caso de metástasis en testículo de cáncer de próstata, hasta nuestra comunicación, se han presentado

32 casos similares en la literatura mundial, siendo éste el primero que se comunica en nuestra Sociedad. De todos ellos, en solo 6 casos hubo sospecha de tumor, siendo el hallazgo casual en el resto.

Howards, Hicks y Sheldrup, entre otros, han presentado excelentes discusiones de las varias rutas por las cuales las células tumorales de la próstata pueden alcanzar los testículos. Ellas serían:

1º) VÍA VENOSA RETRÓGRADA:

a) El plexo venoso prostático es tributario de la vena iliaca interna; los émbolos neoplásicos provenientes de un cáncer de próstata, a través de la vena cava inferior, descienden en forma retrógrada a través de la vena espermática derecha hacia el testículo. Esta eventualidad es más difícil del lado izquierdo en que la vena espermática desemboca en la renal.

b) El plexo prostático se anastomosa posteriormente con la vena hemorroidaria inferior y con el plexo hemorroidario y desde allí al escroto por las ramas de la vena pudenda interna, que recoge la sangre venosa proveniente del mismo.

En caso de enlentecimiento del flujo o de inversión de la corriente, cosa no infrecuente en esta zona, es posible que un émbolo neoplásico, a través de esta vía, pueda metastatizar en testículo.

Una segunda vía de diseminación es aquella que se realiza a través de un *émbolo neoplásico arterial*, que luego de pasar el filtro pulmonar, llega al testículo a través de la arteria espermática. Para afirmar la validez de esta vía creemos que es necesario el hallazgo de otras metástasis corporales y la demostración histológica de un émbolo arterial en la porción terminal del vaso.

Ambas vías, venosa y arterial, son excepcionales, aún cuando True y Grasset le atribuyen todos los casos de metástasis por ellos comentados.

2º) VÍA LINFÁTICA RETRÓGRADA:

En 1904, Bruhns demostró experimentalmente la comunicación linfática entre la próstata, epidídimo y testículo en el hombre, a través de los linfáticos perideferenciales. La inyección de los linfáticos de la próstata evidenció la difusión del líquido en dirección a los testículos. Una segunda vía linfática es puramente hipotética, y se basa en que los linfáticos de la próstata drenan en los ganglios hipogástricos, y desde allí, a través de los ganglios iliacos, a los latero y pre-aórticos. Como en éstos drenan los linfáticos del testículo, es posible pensar en una difusión retrógrada al mismo. En este caso, sólo la demostración del compromiso de los ganglios lateroaórticos podrán confirmar esta hipótesis.

Por último debe ser recordada como posible, la vía deferencial. Esta fue la ruta del caso de Thompson y Pilcher, en que se halló una invasión neoplásica de la capa muscular de los deferentes y, por consiguiente, en una situación intramural, estando respetados los linfáticos perideferenciales.

En el primero de nuestros casos, en que existía una metástasis generalizada, se puede aceptar como probable la vía venosa retrógrada, pero en el caso 2 no se halló otra evidencia clínica ni radiológica de que existan lesiones metastásicas en otros sitios, por lo que sería lógico pensar en una diseminación linfática retrógrada perideferencial o intraluminal.

RESUMEN

Se presentan 2 casos de metástasis en testículo de adenocarcinoma de próstata y se hacen consideraciones sobre sus posibles vías de diseminación.

Semans (1938)	Der.	Pelvis, vértebras, ganglios	Operac. rutina
Helfert (1944)	Izq.	Cráneo, pelvis, fémur	" "
Baird (1948)	Izq.	Costilla, pelvis. fémur	" "
Bradham (1951)	Der.	No evidentes	Tumoración escrotal
Potts (1953)	Uni.	Linfáticos pélvicos	Operac. rutina
De Beaufond (1953)	Der.	Pulmón	" "
Kay (1954) 3 casos	Bil. 2) Uni. 1)	Vértebras, pelvis No evidentes	" " " "
Elkin (1954)	Uni.	Generalizada	Post-mortem
Arduino (1955)	Der.	No evidentes	Operac. rutina
Ramos (1956)	Bil.	Huesos, mesenterio, etc.	Post-mortem
Franks (1956)	Uni.	Generalizada	Operac. rutina
Howards (1957)	Bil.	No evidentes	Sospecha tumor
Benson (1957)	Uni.	Pelvis, vértebras, etc.	Operac. rutina
Price y Mostofi (1957) 9 casos 3 casos	Uni. Bil.	Si (6 casos) No (3 casos) Si	Operac. rutina (5 casos) Sospecha tumor (4 casos) Post-mortem (2 casos) Operac. rutina (1 caso)
Marble (1960)	Uni.	**	Operac. rutina
Ney (1969)	Uni.	Si	" "
Seoane (1972) (2 casos)	Uni. Uni.	Generalizada No evidentes	" " " "

BIBLIOGRAFIA

- 1) *Abeshouse B. S., Tiongson A. and Goldfam E.*: Bilateral tumors of testicle. Review of literature. *J. Urol.*, 74, 522-532, 1955.
- 2) *Arduino L. J.*: Unusual metastases of carcinoma of prostate with report of 4 cases. *Ann. Surg.*, 21, 1146-1153, 1955.
- 3) *Arnheim F. K.*: Carcinoma of prostate. *J. Urol.*, 60, 599, 1948.
- 4) *Baird S. B. and Hare D. M.*: Metastases of prostatic carcinoma to testicle. *J. Urol.*, 59, 1208-1211, 1948.
- 5) *Batson O. V.*: The function of vertebral veins and their role in the spread of metastases. *Ann. Surg.*, 112-138, 1940.
- 6) *Benson W. R.*: Carcinoma of prostate with metastases to the breast and testis. *Cancer*, 10, 1235-1245, 1957.
- 7) *Ballanger R.*: Bilateral testicular metastases of a prostatic cancer. *J. Urol. Nephrol.*, 67: 194, 1961.
- 8) *Bradham A. C.*: Prostatic carcinoma with metastases to the testicle. *J. Urol.*, 66: 122-126, 1951.
- 9) *de Beaufond H. et Gouygou C.*: Metaste testiculaire d'un cancer prostatique. *J. Urol. Nephrol.*, 59: 524-529, 1953.
- 10) *Fraenza B. et al.*: Testicular metastases of prostate carcinoma. *Minerva Médica*, 57: 109-112, 1966.
- 11) *Howard D. E., Hicks W. K. and Scheldrup E. W.*: Carcinoma of the prostate with simultaneous bilateral testicular metastases. Case report with special study of routes of metastases. *J. Urol.*, 78: 58-64, 1957.
- 12) *Hchikawa T., Kumamoto T. and Asano M.*: A case report of prostatic carcinoma with metastases to the skin and both testes. *J. Urol.*, 87: 941-950, 1962.
- 13) *Helfert I. and Pinck B. M.*: Secondary carcinoma of testicle following carcinoma of prostate. *J. Urol.*, 51: 635-640, 1944.
- 14) *Kay S., Hennigan G. R. and Hooper J. W.*: Carcinoma of the testes metastatic from carcinoma of the prostate. *A.M.A. Arch. Path.*, 57: 121-129, 1954.
- 15) *Malek G. H. and Madsen P. O.*: Carcinoma of the prostate with unusual metastases. *Cancer*, 24: 194, 1969.
- 16) *Marble E. J.*: Testicular metastases from carcinoma of the prostate. Review of the literature and report of a case. *J. Urol.*, 84: 369-375, 1960.
- 17) *Mccellini Iturralde, J. y Iotti M.*: Infrecuentes metástasis en cordón espermático y testículo (melanoma y Ca. de riñón). *Rev. Arg. Urol. Nefrol.*, 38: 196-196, 1969.
- 18) *Ney C., Roth J. J. and López C. A.*: Carcinoma of the prostate with metastases to the testicle. *Arch. Surg.*, 79: 1028-1031, 1959.
- 19) *Pagliari H. y Scorticati C. H.*: Metástasis de cáncer de próstata en cuerpo cavernoso. *Rev. Arg. Urol. Nefrol.*, 33: 440-445, 1964.
- 20) *Pagliari H. A.*: Metástasis de cáncer de próstata en saco herniario. *Rev. Arg. Urol. Nefrol.*, 35: 37-38, 1966.
- 21) *Price E. B. and Mostofi F. K.*: Secondary carcinoma of the testis. *Cancer*, 10: 592-595, 1957.
- 22) *Rosebaum S.*: Lintografía y flebografía en metástasis linfáticas de cáncer de próstata. *J. Urol. Nephrol.*, 77: 235-240, 1971.
- 23) *Semans J. H.*: Carcinoma of the prostate with metastases of testes. *J. Urol.*, 40: 524-529, 1938.
- 24) *Tapan H., Irwin N. and Stewart L.*: Unusual metastases from prostatic carcinoma. *J. Urol.*, 107: 827-828, 1972.
- 25) *Wolf H. and Madsen P. O.*: Metastases to the external genitalia from carcinoma of the prostate: a report of 2 cases. *J. Urol.*, 99: 198-202, 1968.