

FISTULA VESICO-UTERINA

(A propósito de dos casos)

Por los Dres. H. A. LEVATI, L. A. RUFINO y P. MIR

Las fistulas vésico-uterinas constituyen lesiones excepcionales. De todas las fistulas urinarias, corresponden a este tipo, un porcentaje menor del 1 %.

Por el contrario, los casos comunicados en el siglo pasado son numerosos, ya Neugebauer en 1889, publica un resumen de 165 casos y Sarabezolles en 1901, agrega a aquéllos, 36 casos más.

Las comunicaciones en lo que va del siglo, apenas exceden el medio centenar. Desde 1923 a 1949, sólo se publicaron 15 casos según Burkland (2). Desde 1953 a 1963, en la literatura inglesa, se agregan 4 casos, según Herrman, Tarr y Stier (7).

En nuestro país, publicaron casos, el Dr. Llanos de Colombia en 1965; los Dres. Sáenz, Salinas e Irazú (13), con motivo de las IV Jornadas Rioplatenses en 1967; Mackintosh, Aza Archetti y Ruiz (9) en 1970 y los Dres. Moisés y Parada Parejas (10) en 1971.

La etiología más frecuente, es la de ser consecutivas a una lesión vesical por una cesárea. Pueden también originarse, por la compresión prolongada de la pared vesical por la cabeza del feto, apoyada contra la sínfisis pubiana, que produce desvitalización y necrosis de los tejidos; por otros procedimientos obstétricos (ej. forceps); por intervenciones ginecológicas o urológicas; más difícilmente por lesiones neoplásicas o inflamatorias originadas en vejiga o útero; como secuela de aplicaciones de radium o raramente por lesiones bacilares.

La lesión vesical, por lógica, se abre generalmente en la pared posterior y la uterina en la pared anterior, ambas cerca de la línea media.

La mayor parte de los casos, acaecen en multiparas o en mujeres de pelvis estrecha, por cuyo motivo las segundas, son sometidas a cesárea.

La sintomatología que lleva al diagnóstico, se caracteriza por:

- 1) Hematurias cíclicas (reglas vesicales), también llamadas *menurias* por Youssef (15);
- 2) y/o por pérdida de orina (que exige tratamiento activo).

Muchas veces, la pérdida de orina no se manifiesta, por el hecho que el cuello uterino, puede ejercer una especie de acción valvular por hipotonía (Laffont y Ezes) o simplemente, porque la fístula ejerce menor resistencia que el canal cervical (Musset y Mazinzorbe) (11) y así la orina sale sólo cuando la vejiga se llena, pasa a cavidad uterina y vence la resistencia del cuello, o por el contrario, sale toda la orina y la menstruación por el meato uretral únicamente.

El diagnóstico de fístula vésico-uterina, se hace valorando:

- a) La historia que refiere la enferma, sobre todo, los antecedentes quirúrgicos;
- b) La pérdida de orina;
- c) La aparición de hematurias cíclicas;
- d) El examen ginecológico: en éste, la aparición por el orificio cervical de un colorante como el azul de metileno o el mercurio-cromo es definitivo como evidencia de una comunicación entre ambos órganos; lo

mismo si por cateterismo del orificio fistuloso vesical, apareciera el catéter por el cuello uterino;

- e) El estudio cistoscópico;
- f) La cistografía;
- g) La histerografía.

La posición de la enferma en plegaria mahometana, facilita la salida del colorante por el cuello uterino según Burkland (2), y así lo demuestra en un caso por él publicado.

La tendencia de la fistula véstico-uterina, es la de cerrarse espontáneamente por granulación y cicatrización. Sims (14), Brodhead y otros, han comunicado cierres espontáneos; nuestro segundo caso también lo fue.

Cuando no es así, se impone el tratamiento quirúrgico, que puede hacerse por vía transvesical o transperitoneal.

Por ser una fistula alta, la última vía es la mejor y permitirá la separación de los dos órganos, que se cierran aisladamente (ver caso N° 1).

El tratamiento es excepcionalmente radical (es decir con histerectomía), si la mujer se acerca a la cincuentena o si existen lesiones ginecológicas asociadas.

En escasas oportunidades, se efectuó el cierre del cuello uterino y se convirtió la vejiga y la cavidad uterina en un receptáculo común: si la paciente menstrúa, lo hará por la uretra.

Se han comunicado éxitos en la curación de estas fistulas, con el pasaje de un electrodo por la fistula y electrocoagulando el trayecto (Gottlieb) (6).

Gann (5), curó otra paciente, insertando radium en la cavidad uterina.

Caso N° 1: (H. Cl. N° 46.055).

H. C. de 45 años, que presenta como antecedente, una cesárea hace 16 años, sin inconvenientes. El 30 de abril de 1970, con una amenorrea de 60 días, consulta a un facultativo, quien tras un examen ginecológico, encuentra un útero agrandado y con las pruebas de embarazo negativas, decide entonces una intervención quirúrgica, con diagnóstico presuntivo de mioma uterino, encontrando en el acto quirúrgico, que la enferma presenta un embarazo de 3 meses aproximadamente. Continúa con su gestación, y estando a término se la interna de urgencia, el 11 de septiembre del mismo año, con diagnóstico de desgarro uterino.

En el acto quirúrgico se encuentra, que dicho desgarro, también involucra a la vejiga. Se realiza la cesárea, y se suturan ambos órganos por separado, se deja colocada sonda permanente en vejiga, dándosele el alta a los 30 días aproximadamente.

Con posterioridad, o sea en diciembre, se presenta en nuestro Servicio, manifestando pérdidas de orina por vagina, principalmente en decúbito dorsal.

Se piden los exámenes radiográficos, no encontrándose ninguna anomalía en el urograma excretor; la cistografía, da un buen lleno vesical con paredes lisas. Se intenta hacer una cistoscopia, pero no se puede conseguir un buen lleno vesical, al perderse el líquido por vagina, por lo que imposibilita una buena observación. Se le inyecta azul de metileno en vejiga, viéndose fluir el líquido por el orificio del cuello uterino a los pocos segundos.

Se le coloca sonda permanente durante 90 días, pensando en la posibilidad del cierre espontáneo de la fistula, pero esto no se consigue, ya que al retirar la sonda, comienza nuevamente con su incontinencia, agregándose en los dos últimos meses menuria.

Se insiste en el estudio radiográfico, encontrando, tanto en el urograma como en la cistografía a repleción, una imagen por encima de cúpula y hacia la derecha, lo que interpretamos que se trata de cavidad uterina (Fig. 1, 2 y 3). Con posterioridad, se hace una histerografía, no obteniéndose un buen lleno uterino, sino por el contrario, se llena la vejiga con facilidad (Figs. 4, 5 y 6).

Habiendo transcurrido ya 10 meses desde su cesárea, y sin resultado en el tratamiento conservador, y pensando que había transcurrido un tiempo prudencial, se decide realizar el tratamiento quirúrgico.

Parte quirúrgica:

(28 de agosto de 1971). Cirujano: Dr. L. A. Rufino; Aytes. Dres. P. Mir y J. Prokop Anest. Gral.

Se realiza una incisión mediana infraumbilical, reseca la cicatriz anterior, se liberan los planos, se abre peritoneo, rechazándose las ansas intestinales en dirección cefálica. Se

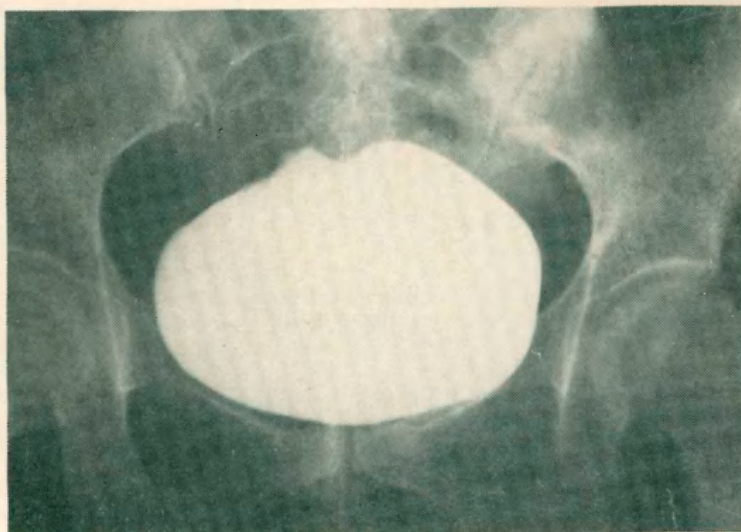


Figura 1: *Cistografía* (Frente).

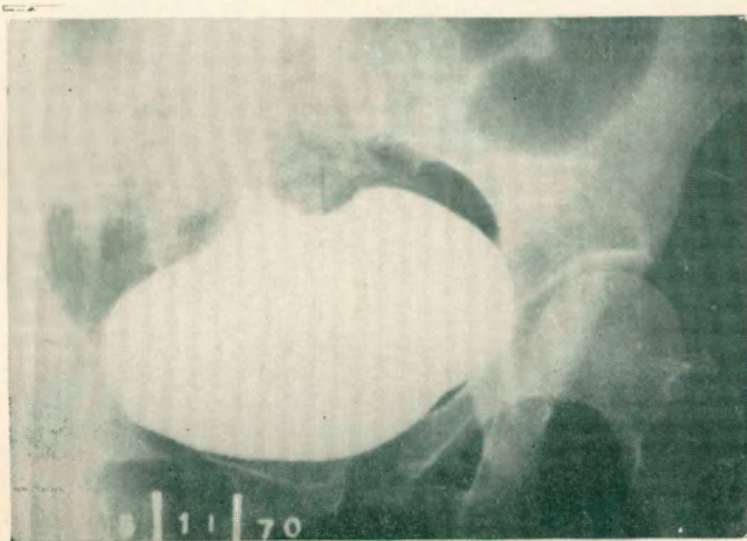


Figura 2: *Cistografía* (Oblicua).

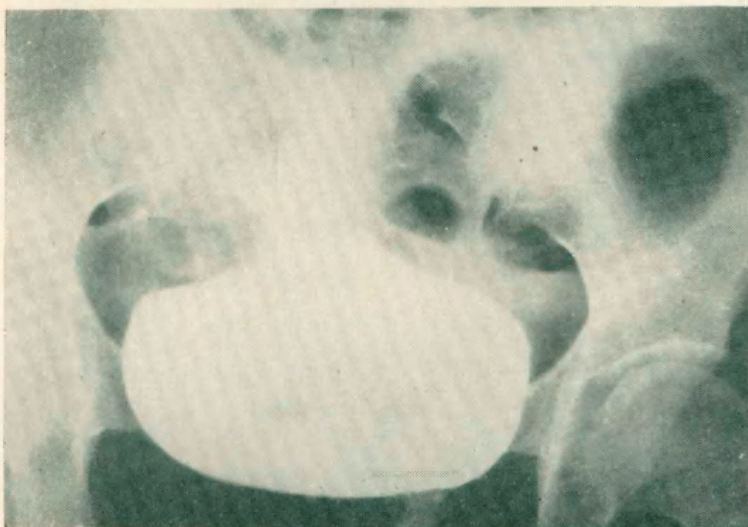


Figura 3: *Cistografía* (frente). (Luego del esfuerzo miccional.)

visualiza útero de tamaño y forma normales, el que se tracciona con un histerolabo, palpándose sobre su cara anterior, un cordón duro que se adhiere a pared posterior de vejiga. Se procede a desperitonizar la cara anterior de útero hasta la fistula, abriendo a la misma.

Del lado uterino, la fistula es amplia, ocupando la cara anterior del cuerpo y parte superior del cuello. Se incinde vejiga, desde la cúpula hasta la fistula. Esta se halla ubicada a unos 2 centímetros de la barra interuretérica y sobre la línea media. Se reseca el tejido escleroso, se separan ampliamente la vejiga del útero, y se cierran los orificios fistulosos por separado, con catgut crómico N° 0. Se deja colocada sonda Pezzer por uretra a permanencia, y sutura de la pared vesical en dos planos.

Se retira la sonda a los 15 días, no habiendo tenido nuevas pérdidas de orina hasta la fecha, siendo digno de mención, que la enferma ha regularizado sus menstruaciones.

Su estudio posterior nos evidencia, orinas limpiadas, con cultivos negativos, cosa que no pudimos obtener, en ningún momento antes de su tratamiento quirúrgico, a pesar de un intenso y continuado tratamiento con antibióticos. En cuanto al estudio radiológico posterior, es éste totalmente normal.

En la cistoscopia, se observa un buen lleno vesical, con mucosa sana. Se le realizó la prueba del azul de metileno, siendo negativa.

Es de notar, que el último control que se realizó, data del 24 de enero de 1972, siendo excelente.

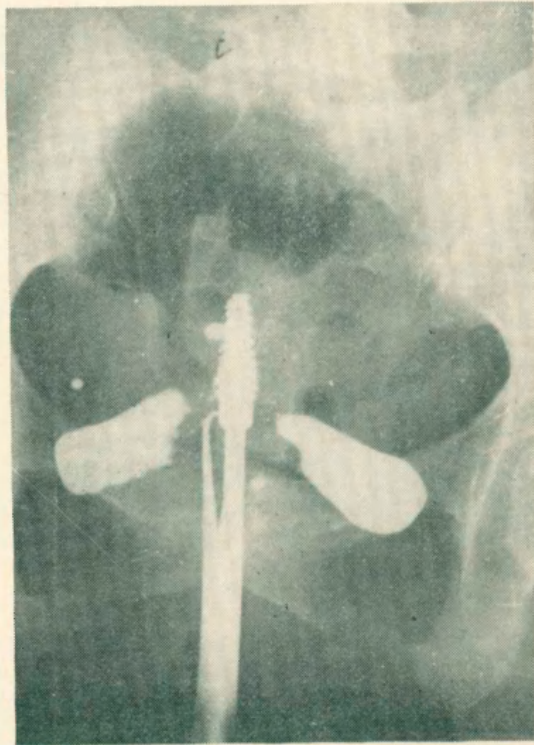


Figura 4: *Histerografía* (Frente). (Con poca sustancia de contraste.)

Caso N° 2: (En colaboración con el Dr. C. Garay). (H. Cl. N° 212.533).

M. T. de 32 años de edad, primipara, a la que se le realiza cesárea, por desproporción pélvicocefálica, el día 25 de diciembre de 1971, produciéndose en la misma, una lesión vesical, que se sutura en el mismo acto quirúrgico.

Aproximadamente a los 35 días, al retirársele la sonda vesical, y por presentar pérdida de orina, pide consulta con el Servicio de Urología.

En la cistoscopia, se visualiza con gran dificultad, por la poca distensión vesical que se consigue, un orificio en cara posterior de vejiga y por encima de ambos meatos, casi en la línea media. Se le realiza la prueba del azul de metileno, que es positiva; viéndose la salida del líquido con colorante, por el orificio del cuello uterino.

Se le piden los estudios radiográficos, pero éstos los realiza la enferma, en forma

parcial, haciendo sólo el urograma excretor y la cistografía, no visualizándose mayores anomalías.

Se le deja colocada sonda permanente, aconsejándosele reposo, antibióticos y controles periódicos, haciendo éstos en forma muy aislada. Concorre a los 3 meses aproximadamente, con retención completa de orina, orinando por rebasamiento entre uretra y sonda.

Retirada la sonda, que se encontraba tapada por sarro, se le coloca una nueva durante unos 20 días más, en forma precautoria, al cabo de la cual, se le retira la sonda en forma definitiva, o sea el 24 de mayo de 1972.

Al realizarse la cistoscopia, se obtiene un buen lleno vesical, y no se observa el orificio fistuloso, que habíamos observado en la anterior. La prueba del azul de metileno, resultó negativa.

Controles posteriores, fueron satisfactorios, el último, realizado el 2 de agosto ppdo., no habiendo presentado nuevas pérdidas de orina, cultivos negativos y ha regularizado sus menstruaciones.

Ambos casos fueron vistos y tratados, en el Servicio de Urología del Centro Gallego de Buenos Aires, Jefe Dr. R. Goyena.

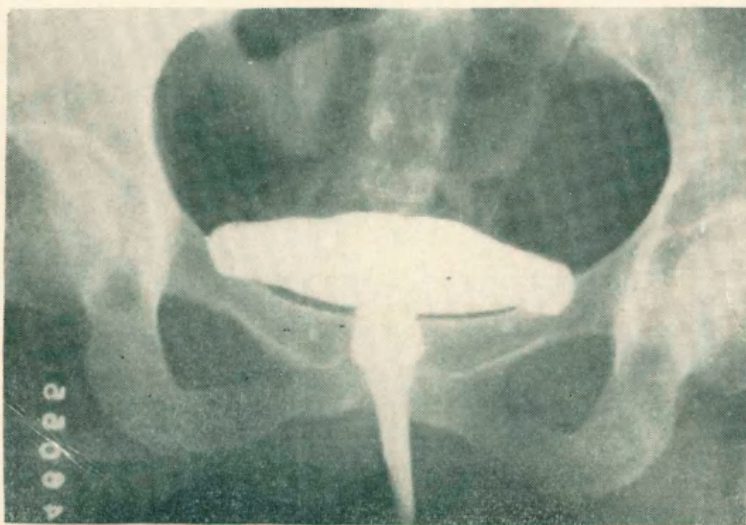


Figura 5: *Histerografía* (Frente). (Con mayor sustancia de contraste.)

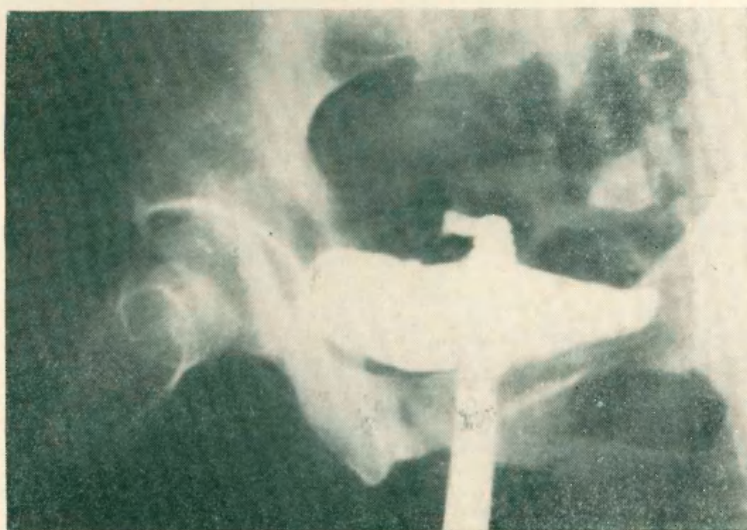

Figura 6: *Histerografía* (Oblicua).

CONSIDERACIONES:

Presentamos 2 casos de fístula vésico-uterina, que por su poca frecuencia, creemos de interés publicar.

Por la posibilidad de su curación espontánea, aconsejamos:

1) Colocación de sonda vesical permanente, por lo menos durante 90 días (3 meses).

2) Intervención quirúrgica, si fracasó el tratamiento anterior, y de hacer ésta, realizarla de preferencia, por vía transperitoneal, por el amplio campo que ofrece para las maniobras quirúrgicas.

CONSIDERATIONS:

We present two cases of utero-vesical fistula, which we think of interest to be issued because of its oddity.

For the possibilities of spontaneous cure it is, suggested:

1) To put a permanent vesical sound ninety days at least.

2) If the above mentioned treatment fails chirurgical treatment is indicated. It is preferred the transperitoneal access because of the facilities of its operating technics.

DISCUSION

Dr. Santucho. — Quisiera preguntarle a los comunicantes si no comprobaron el síndrome de Youssef completo de amenorrea, menuria e incontinencia de orina.

Dr. Rufino. — En el primero sí; en el segundo, tenía aparente amenorrea pero no comprobamos la existencia de menuria.

Lr. Santucho. — En el Hospital de San Miguel tuvimos dos casos que fueron publicados el año pasado en la Sociedad de Obstetricia y Ginecología de la provincia de Buenos Aires.

En esos 2 casos, hicimos constar la ausencia del síndrome ya que en ninguno de los dos existía amenorrea.

En lugar de llenarse el útero con el líquido de contraste se llena la vejiga. Esos dos casos obedecían a una cesárea. Se presentaron como fístula vésico-uterina postcesárea.

Sr. Presidenta (Dr. Mackintosh). — Quiero señalar a los comunicantes que estoy de acuerdo con el tipo de abordaje de estas fístulas vésico-uterinas, por todas las razones que los comunicantes han explicado: mayor facilidad de abordaje y separación de los órganos.

B I B L I O G R A F I A

- 1) *Bond, W.*: Unusual Vesicouterine Fistula. *Am. J. Obs. and Gynec.*, 63: 215-6, 1953.
- 2) *Burkland, C. E.*: *J. of Urol.*, 418-23, Feb. 1949.
- 3) *Burr, C. C.*: *J. of Urol.*, 41: 906, 1939.
- 4) *Couvelaire, R.*: *Ency. Med. Chir.*, 18238 E 10. Les Fistules Genitales, 1958.
- 5) *Gann, D.*: *Urol. and Cutan.*, 26: 343, Rev. 1922.
- 6) *Gottlieb, J.*: *Zentralbl. f. Gynak*, 54: 1090-2, 1930.
- 7) *Herrmann, R. W., Tarr, N. and Stier, H. A.*: *J. of Urol.*, 89: 826-8. Vesicouterine fistula. An unusual entity, June 1963.
- 8) *Llanos, G.*: Un caso de fístula vésico-uterina después de una cesárea. *Rev. Arg. Urol.*, 34: 666, 1965.
- 9) *Mackintosh, C. I., Aza Archetti, C. E. y Ruiz, C.*: Fístula vesicouterina post-cesárea. *Rev. Arg. Urol.*, 39: 216-6, 1970.
- 10) *Moisés, M. y Parada Parejas, R.*: Fístula vésico-uterina. *XL Cong. Arg. Urol.*, 40: 89-91.
- 11) *Musset, R. y Mazinzorbe*: Deux observations de fistules utero-vesicales a sens unique après cesarienne abdominale segmentaire. *Presse Medicale*. Juillet 1950, N° 1.
- 12) *Nourse, N. H. y Wishard, W. N. Jr.*: *J. of Urol.*, 72: 374-7, Sept. 1954.
- 13) *Sáenz, C. A., Salinas, G. A. e Irazu, J. C.*: Fístula vésico-uterina. *IV Jor. Riop. Urol.*, 451-2, 1967.
- 14) *Sims, G. K.*: *J.A.M.A.*, 90: 759, 1928.
- 15) *Youssef, A.*: *Gynecological Urol.*, 1960.