

- ⁷ *Maier, R. M.*: Relief of Pain in Incurable Cancer. *Lancet*, 1:18/55.
⁸ *Maier, R. M.*: Neurone Selection in Relief of Pain. Further Experiences with Intrathecal Injections. *Lancet*, 1:16/57.
⁹ *Maier, R. M.*: Intrathecal and subdural Phenol. Observations on two Forms of Pain. *Lancet*, 1:895, 1960.
¹⁰ *Turner, J.*: Tratamiento efectivo de los dolores del cáncer. Editado por el autor. 1963.

Rev. Arg. Urol. Nefrol.
Tomo 41 - Año 1972

FISTULA ESCROTAL IATROGENICA

Por los Dres. LUIS A. BIANCO y CARLOS A. SAENZ.

Hasta el noveno mes de vida intrauterina, época en que el testículo adquiere su posición escrotal definitiva las cavidades peritoneal y vaginal se hallan comunicadas por el conducto peritoneovaginal que se extiende desde el orificio inguinal interno hasta el epidídimo.

Habitualmente, pasado el primer mes de vida el conducto peritoneovaginal se oblitera quedando como un cordón fibroso conjuntivo denominado ligamento vaginal incluido entre los elementos del cordón. Este proceso de obliteración no se realiza desde un principio en toda la extensión de su trayecto sino que se producen estrecheces denominadas anillos de Ramonede ubicados a nivel del orificio inguinal interno, en el tercio medio de la porción funicular, a nivel del orificio inguinal externo y en la unión de la porción funicular con la vaginal testicular.

Entre los anillos quedan espacios libres capaces de dilatarse como lo demuestran las frecuentes anomalías peritoneovaginales en niños de mayor edad (hernias, hidroceles congénitos comunicantes, bilobulados). En oportunidades este proceso obliterativo no se lleva a cabo quedando constituido un conducto peritoneo vaginal permeable en su totalidad, que cuando contiene líquido constituye un hidrocele comunicante. Herbut afirma que en la primera infancia el mejor tratamiento del hidrocele congénito es la abstención expectante puesto que muchos de ellos desaparecen espontáneamente. concepto coincidente al emitido por Campbell quien establece el buen pronóstico en la primera infancia por la misma razón. R. Finochietto dice que en tanto no se esté seguro de la palpación correcta del conducto deferente dado su pequeño calibre, conviene abstenerse de la punción evacuadora ya que se corre el riesgo de lesionarlo.

El posible deslizamiento de una víscera abdominal agrega un factor más que obliga al cirujano a abstenerse de realizar este tipo de terapéutica.

Nuestro paciente es F. D. L. de 8 meses de edad, historia clínica Número 23.627 del Hospital Penna.

Motivo de la consulta: Es traído por la madre quien refiere que el niño presenta un orificio fistuloso en la raíz del hemiescrotó izquierdo cara anterior, por el cual ha visto eliminar orina y materia fecal. Antecedentes de la enfermedad actual: El niño anteriormente había sido punzado en repetidas oportunidades por un cirujano infantil por padecer presuntamente un hidrocele izquierdo.

Examen físico: Se comprueba que el niño presenta un situs inversus totalis corroborado radiológicamente y localmente una fistula en la raíz del hemiescrotó izquierdo en su cara anterior, por la que fluye en ocasiones líquido claro alternando con contenido intestinal.

Durante su atención por consultorio externo se comprobó el aparente cierre espontáneo del orificio con sucesivas reaperturas del mismo.

El resto del examen físico no revela otra patología.

Laboratorio: Exámenes de rutina normales.

Se efectúa cultivo del material que drena por la fistula aislándose *Aerobacter cloacal*.

Se completa el estudio del niño por consultorio externo mediante uretrografía retrógrada que no evidencia comunicación con la fistula y con una fistulografía que muestra un pequeño trayecto fistuloso en comunicación con el apéndice cecal y el relleno progresivo del ciego, colon ascendente, transverso y parte del descendente.

Se interna a los nueve meses de edad y se interviene quirúrgicamente el día 11-2-71 con el diagnóstico de fistula estercorácea escrotal iatrogénica.

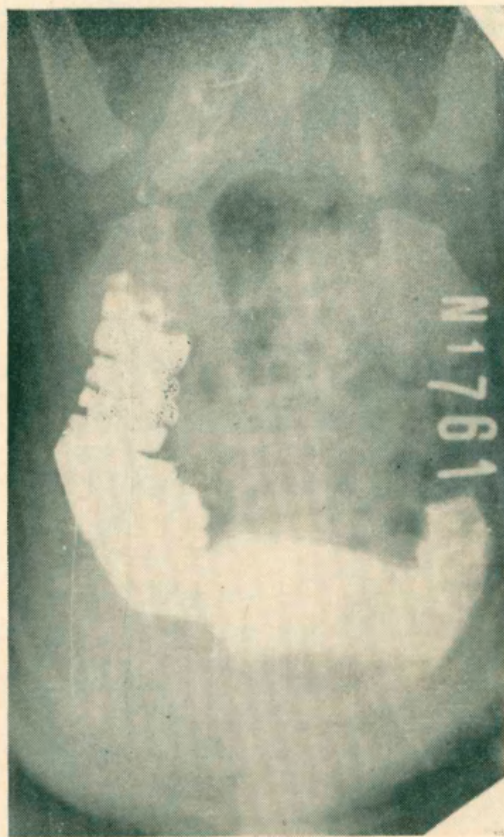
Operación: Previa canalización venosa se efectúa incisión paralela a la arcada inguinal izquierda. Se abre el conducto inguinal, previa sección del cremaster se disecciona el saco en el cual se halla el ciego y el apéndice cecal deslizado entre los elementos del cordón espermático. Apendicectomía típica con jareta, cierre del peritoneo sacular, plastia prefunicular. Resección del trayecto fistuloso. Se deja lámina de goma por la brecha. Piel con lino.

Consideraciones: Las repetidas punciones de un hidrocele en un niño que presentaba un situs inversus totalis llevó a la lesión del apéndice cecal deslizado a través de un conducto peritoneo vaginal persistente.

La fistulografía permitió hacer el diagnóstico correcto.

La uretrografía retrógrada descartó la posible vinculación con la vía urinaria.

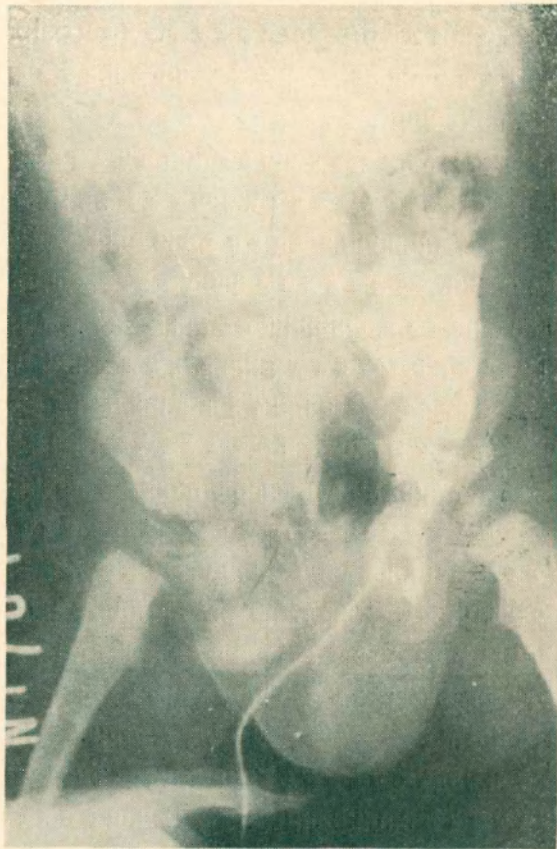
El abordaje debe realizarse por vía inguinal evitando la zona contami-



nada escrotal para proceder a la ectomía apendicular en condiciones asépticas.

Consultada la bibliografía encontramos dos casos descritos por Mishlany de apendicitis agudas contenidas en un saco herniario y fistulizadas en escroto.

No hemos encontrado referencias de casos similares al nuestro.



Resumen

Se presenta un niño de 8 meses de edad con una malformación congénita, situs inversus totalis, que como consecuencia de punciones reiteradas de un hidrocele izquierdo fue llevado a la consulta por padecer una fistula apendiculoescrotal.

Se hacen consideraciones sobre diagnóstico y tratamiento y la rareza del hallazgo.

Summary

An eight month old infant, male, is reported presenting a fistula following repeated puncture of the left hydrocele.

Diagnosis and treatment are discussed as no similar case has been found in the bibliography consulted.