

tiga metástasis. como un método más. Para investigar metástasis a nivel ganglionar no es superado por los métodos anteriores, porque los que se usaban antes sobre flebografías, pielografía descendente, una pielografía para que los uréteres sean desplazados por la masa ganglionar, ésta a veces suele ser tan grande que puede palpase en los enfermos delgados.

La linfografía es superior a la pielografía descendente, sin lugar a dudas, y en cuanto a la flebografía, lo mismo para una adenopatía que comprime o deforma la vena cava tiene que ser una adenopatía tan grosera que macroscópicamente no van a pasar desapercibidas.

Instituto de Oncología  
"Angel H. Roffo"  
Sección Urología

Rev. Arg. Urol. Nefrol. Tomo 42. Año 1973

## CORTICOSUPRARRENALOMA NO FUNCIONANTE

Dres. SCORTICATI, C. H. (1), CARTELLI, E. J. J. y CELESTE, F.

Son conocidos los problemas que suele presentar el diagnóstico de los tumores retroperitoneales; problemas que hacen que muchas veces lleguemos a la intervención quirúrgica únicamente basados en un diagnóstico presuntivo.

Estos problemas se ven aumentados en los casos de tumores no funcionantes de la glándula adrenal, en que, su sintomatología inespecífica, y sin manifestaciones endócrinas, hace que muchas veces se los confunda con patología renal u ósteo-artro-muscular de la región.

El córticosuprarrelanoma es un tumor poco frecuente; para Lipsett y colaboradores, su incidencia es menor del 0.2 % de todos los tumores; para Hutter y colaboradores, en una revisión efectuada en centros cancerológicos de EE. UU. y Dinamarca, su frecuencia sería de 2 casos por cada 1.000.000 de individuos. Esta incidencia tan baja es la causa de que la bibliografía sobre el tema, generalmente esté referida a casos aislados.

Los tumores funcionantes se encuentran entre los 3 y los 70 años de edad; con mayor frecuencia en el sexo femenino (5:1); mientras que los tumores no funcionantes aparecen generalmente entre los 40 y los 60 años de edad, con cierto predominio sobre el sexo masculino (5:3).

Afectan tanto a la glándula derecha como a la izquierda, con un ligero predominio por esta última.

Las metástasis ocurren en el 65 % de los casos en las estructuras adyacentes, especialmente riñón; como así también en peritoneo, espacio retroperitoneal y ganglios linfáticos regionales.

Las metástasis a distancia se observan más comúnmente en pulmón (53 %) y en hígado (44 %). Excepcionalmente pueden encontrarse metástasis a nivel de los huesos, vértebras, costillas, pelvis, fémur y clavícula; generalmente de tipo osteolítico; y en cinco casos se encontró metástasis anivel del cerebro.

*Síntomas y signos:* El córticosuprarrenaloma maligno no funcionante suele transcurrir en forma completamente solapada; pero llama la atención, que tanto en nuestro caso, como en la bibliografía consultada, se presentaran siempre episodios de fiebre en forma intermitente de antigua data, con valores de 37.2-28.5 grados, y en algunos casos con exacerbaciones vespertinas de hasta 40 grados; no encontrándose generalmente una causa que pueda justificar esta temperatura.

Wood y colaboradores piensan que ella podría vincularse con episodios hemorrágicos intratumorales con necrosis, frecuentes en neoplasias con tanta irrigación.

También se observa *dolor*, sordo, gravativo, en zona lumbar o flanco correspondiente, pudiendo en algunas ocasiones adoptar los caracteres del cólico renal. Para Griffiths este dolor se debería a compresión o desplazamiento del riñón por la masa tumoral.

Asimismo se suele encontrar lo que Getzoff ha denominado *síndrome de fatiga, con anorexia, debilitamiento*, sudores, náuseas, dolor de cabeza, y decaimiento del estado general; que podría deberse al proceso febril concomitante, o podría ser una consecuencia independiente de algunos cambios que ocurrirían dentro del tumor; en algún modo similar a las causantes de fiebre.

Eventualmente podría palparse una masa tumoral que ocupe hipocondrio o flanco correspondiente, pero que de ninguna manera nos permitirá precisar el diagnóstico de córticosuprarrenaloma no funcionante.

*Diagnóstico:* Este se ve facilitado en los tumores funcionantes, por su exteriorización clínica tan evidente cuando se desarrolla el síndrome de Cushing con toda su expresión sintomática; o cuando se presenta por síndromes menos frondosos pero también significativos, como los de pseudo pubertad precoz en el niño; pseudo hermafroditismo en la niña; síndrome adreno-genital en la mujer; feminización en el varón; o por el síndrome de Achard y Thiers, de virilización con diabetes en la mujer.

Otras veces, la hiperfunción suprarrenal no tiene exteriorización somática, pero sí clínica, como en el hiperaldosteronismo o síndrome de Conn, con hipertensión, astenia, signos de tetania, poliuria y polidipsia; y las características modificaciones del medio interno.

Pero, y para mayor complejidad, existen un gran número de tumores suprarrenales no funcionantes e hipofuncionantes. Estos llegan a constituir el 40-50 % del total. Los hipofuncionantes son aquellos que, sin tener exteriorización clínica, los dosajes de hormonas o sus catabolitos urinarios (cortisol; 17-cetoesteroides; pregnantriol) están elevados; y sólo la sospecha de hallarnos ante un tumor de suprarrenal, por la sintomatología de fosa lumbar, y los estudios realizados para reconocerla, principalmente el urograma excretor; el retroneumoperitoneo; y la arteriografía de la suprarrenal llevan a solicitar su determinación.

En los casos en que como el nuestro, el cáncer se manifiesta por su masa, la exploración quirúrgica se impone. En los otros, aunque se exteriorizan clínica y humoralmente en forma específica sin poderse precisar su ubicación y naturaleza, la existencia de un cáncer puede sospecharse por las cifras muy altas en los dosajes hormonales, pero la diferenciación con el adenoma y la hiperplasia debe hacerse mediante las pruebas terapéuticas de la supresión por corticoides; la prueba de la metopirona; y el dosaje de ACTH plasmático.

*Tratamiento:* Siendo estos tumores radiorresistentes, el tratamiento fundamental es eminentemente quirúrgico, con exéresis del tumor junto con el riñón, tejido adiposo circundante y ganglios vecinos en block.

Ultimamente, Hutter, continuando trabajos comenzados por Bergenstal y colaboradores en 1960, ha utilizado, ya sea solo o asociado a la cirugía, el 1,1-dicloro-2-(o-clorofenil)-2-(p-clorofenil)-etano, también conocido como o,p'DDD, con resultados alentadores.

*Vías de abordaje:* comúnmente se suele abordar estos tumores por incisión paramediana o sobre flanco correspondiente; aunque actualmente se prefiere realizar la tóraco-frénico-laparotomía que ofrece un campo más amplio par la exéresis en block.

En nuestro caso particular, hemos utilizado la Vía de Lente (1874), también conocida como incisión de Boeminghaus, que consiste en el abordaje lateroabdominal paraperitoneal, por incisión horizontal alta, y que nos ofreció un muy buen campo operatorio.

**Pronóstico:** ya sea por tratamiento quirúrgico, o asociado la quimioterapia, el pronóstico de esta enfermedad es malo; alcanzando los pacientes una sobrevida de alrededor de 3 años; aunque en algunos de los casos comunicados la sobrevida alcanzó a los 5 años.

**Nuestra paciente:** se trata de la Sra. A. C. F. de P.;

H. C.: 94.356. Argentina; casada; 45 años de edad.

Se presenta a la consulta el 31/4/71 por haber padecido una semana antes un colico renal del lado derecho, acompañado de fenómenos de cistitis y temperatura de 38.5 grados, con escalofríos y ligera hematuria. Desde hace unos meses nota episodios de fiebre, particularmente por la tarde, y decaimiento general, sin causa aparente.

**Antecedentes personales:** pielonefritis hace 10 años que curó con tratamiento médico. Otros: s/p.

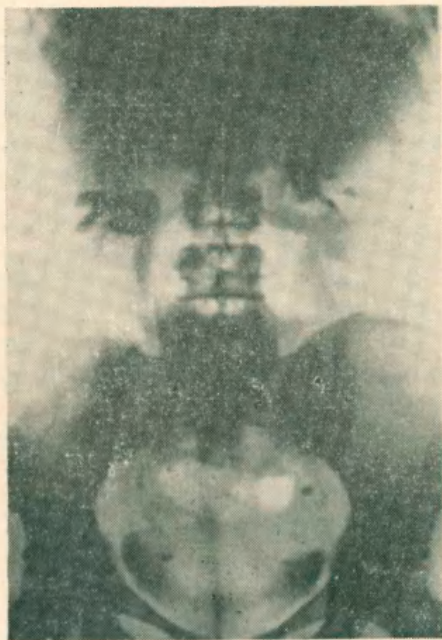**Estado actual:** enferma en aparente buen estado general, algo deprimida por esa febrícula intermitente que la aqueja, y por ligeros dolores no específicos que suele presentar a nivel de hipocondrio y flanco derechos. Examen urológico general no presenta particularidades. La sintomatología se centra en riñón derecho, del que se palpa el polo inferior, que es doloroso, al igual que los puntos renoureterales. A fin de completar el estudio se solicita urograma excretor y análisis de rutina.

Los análisis dan una orina s/p; y el estudio sanguíneo dentro de límites normales; con una eritro de 7/20 y 6.800 leucocitos. La Rx. simple no muestra imágenes de litiasis ni sombras sospechosas; debido a que la paciente presenta una reacción al yodo se decide suspender la urografía. La enferma continuó con dolor sordo inespecífico a nivel de región lumbar y flanco derecho, y episodios de fiebre en forma intermitente. Realizado un nuevo urograma, se observa buena eliminación renal bilateral, mostrándose el riñón derecho desplazado hacia abajo, con rechazo del cáliz superior hacia abajo y hacia afuera (foto N° 1). Ante esta imagen, se efectúa un retroneumoperitoneo, que revela un riñón izquierdo de perfiles aparentemente normales; y un bloqueo de la celda renal derecha (foto N° 2). Los análisis practicados en dicha oportunidad dan: orina s/p; urocultivo: 50.000 bacilos Gram negativos; eritrosedimentación: 55/84; leucocitos: 6.900.

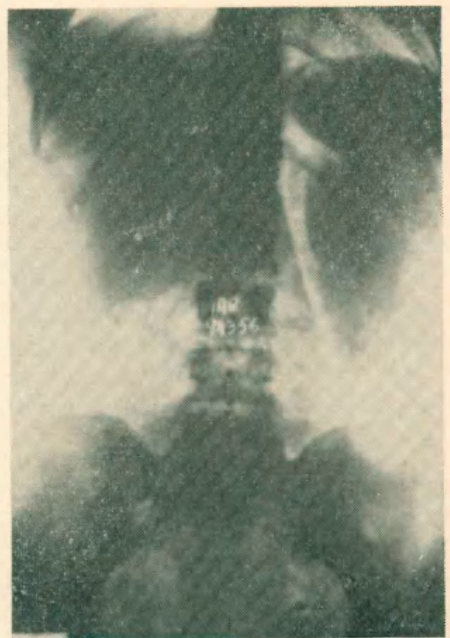
Como persistiera la duda diagnóstica, se solicita centellograma renal, que informa: R. I.: se inscribe con caracteres normales; R. D.: disminuido de tamaño, con polo superior amputado (foto N° 3).

Con diagnóstico presuntivo de tumor renal se decide la intervención quirúrgica, que se efectúa el 7/1/72.

**Protocolo operatorio:** enferma en decúbito lateral intermedio izquierdo; se practica incisión horizontal alta para Vía de Lente (lateroabdominal paraperitoneal), reseccándose la

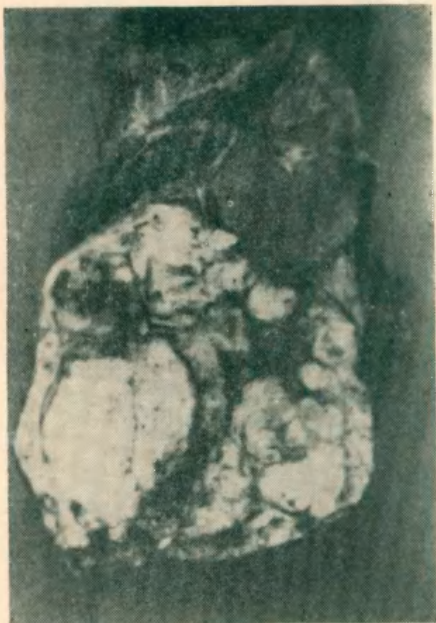

Fotografía N° 1

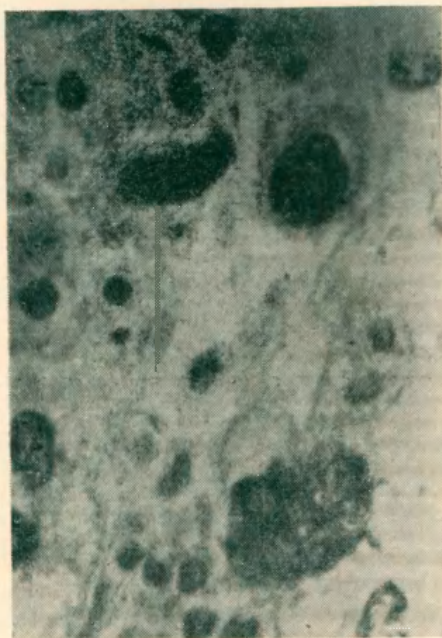


Fotografía N° 2

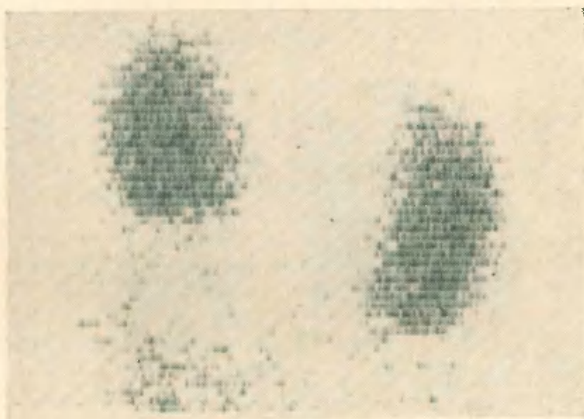
XIIª costilla. Abordada la celda renal, se observa riñón de aspecto aparentemente normal, reconociéndose en su polo superior una gran masa tumoral íntimamente adherida a él, pero que no forma parte del mismo, interpretándose como de suprarrenal; por lo que se decide la nefrectomía y suprarrenalectomía, que se realiza ligando en forma escalonada ambos pedículos.



Fotografía N° 3



Fotografía N° 4



Fotografía N° 5

Mientras se efectúa esta maniobra, al proceder a ligar la vena suprarrenal, se produce un desgarro de la vena cava, que estaba traccionada por el tumor; no invadida; que se sutura con surjet de ida y vuelta con Tycron 4/0. Cierre por planos dejando drenaje en la loge renal. Estudiada la pieza operatoria se observa polo superior de riñón al que se encuentra adherido una masa tumoral encapsulada, que se consigue liberar en forma roma (fotografía N° 4).

*Anatomía patológica* (Dr. F. Celeste): se remite riñón que presenta adherido al polo superior una masa tumoral de 8 cm. de diámetro, blanquecino-amarillenta, con una cápsula que presenta restos de suprarrenal dispersos en la masa tumoral. Peso 170 gr.; riñón de aspecto normal. Microscopía: las secciones histológicas muestran formación tumoral atípica constituida por células claras, con núcleo central de franco aspecto endocrinoideo. Las atipias son muy marcadas (fotografía N° 5).

*Diagnóstico:* corticosuprarrenaloma maligno.

Postoperatorio: s/p. Alta: 17/1/72.

La paciente vuelve para su control el 19/4/72; desde la operación, sin tratamiento, aumentó 7-8 kg. de peso; peso actual 51.500 (era su peso habitual); T. A.: 125/75; Pulso: 90 por minuto; eritrosedimentación: 2/5. Ca. urinario: 24 mg/24 hs. Cortisol plasmático basal: 32 gamma por ciento. Buen estado general.

5/1/73: Muy buen estado general. Aumento 10 kg. Ligeramente asténica. T. A.: 95/60. Orina: s/p. Uremia: 0.30 g %. Glucemia: 0.69 %. Leucocitos: 8.000. Hematocrito: 48 %. 17-Cetoesteroides: 3.80 mg/24 hs. 17-Hidroxi-Corticosteroides: 8.34 mg/24 hs. Ca. urinario: 140 mg/24 hs. N: 30-150).

*Comentario:* presentamos un caso de tumor maligno no funcionante de corteza adrenal, tratando de esquematizar la sintomatología más llamativa, a fin de llamar la atención sobre su presencia en casos dudosos de patología retroperitoneal. Al mismo tiempo hemos tratado de actualizar la bibliografía especializada al respecto.

*Summary:* we present a case of Non-Functioning Tumor of the Adrenal Cortex, trying to sketch the most important symptomatology; in order to call the attention about its presence, in those doubtful cases of retroperitoneal pathology. At the same time we have tried to place the actual specialized bibliography.

## BIBLIOGRAFIA

- Acgerman, L. V. and del Regato, J. A.:* Cáncer. The Mosby Co. Saint Louis. 1962.
- Boretti, J. J.:* Tumores de la glándula suprarrenal. 6° Cong. Arg. de Urol. (Actas) 2:120; 1960.
- Campbell, M. and Harrison, H.:* Urology. W. B. Saunders. Philadelphia. 1970.
- Cartelli, N.:* Tumores extrarrenales. Diagnóstico pielográfico. 2° Cong. Amer. y 1° Arg. de Urol. (Actas) 2:274; 1937.
- Ferrer, J.:* Tumores pararrenales. Embriología y Anatomía patológica. 6° Cong. Arg. de Urol. (Actas) 2:104; 1960.
- Heinbecker, P.; O'Neal, L. W.; and Ackerman, L. V.:* Functioning and Nonfunctioning Adrenal Cortical Tumors. Surg. Gynec. & Obst. 105:21; 1957.
- Hereñú, R. C.; Zivkovich, C. M.; Leonardelli, C. A.; Martignone, A. J.:* Tumor córtico-suprarrenal. Rev. Arg. de Urol.-Nefrol.; 40:45; 1971.
- Hutter, A. M. (Jr.) and Kayhoe, D. E.:* Adrenal Cortical Carcinoma. Clinical Features of 138 patients. Amer. J. Med.; 41:581/92; 1966.
- Huvcs, A. G.; Hajdu, S. I.; Brasfield, R. D.; Foote, F. W. (Jr.):*s Adrenal Cortical Carcinoma; Clinicopathologic Study of 34 cases. Cancer; 25:354; 1970.
- Johnson, A. J. and Damstra, P. L.:* Considerations in choice of Surgical Approach to Adrenal Gland. J. Urol.; 105:13; 1971.
- Knight, C. D.; Trichel, B. E.; Mathews, W. R.:* Nonfunctioning Carcinoma of the Adrenal Cortex. Ann. Surg.; 151: 349; 1960.
- Lipsett, M. B.; Hertz, R.; Ross, G. T.:* Clinical and Pathophysiologic Aspects of Adrenocortical Carcinoma. AM. J. Med. 35: 374; 1963.
- Pasqualini, R. Q.:* *Endocrinología.* El Ateneo. Bs. As. 1956.
- Sachs, R. J.:* La importancia del diagnóstico de las manifestaciones patológicas de los tumores suprarrenales tributarios de solución quirúrgica. Prensa Universitaria. 6425/6429. 1971.
- Sileoni, F.:* Tumores pararrenales .2 casos de corticosuprarrenalomas aberrantes. 6° Cong. Arg. de Urol. (Actas) 2: 151; 1960.
- Tank, E. S.; Bartlett, J. D.; Herwig, K. R.; Lapidés, J.:* Surgery of Adrenal Glands in Infancy and Childhood. J. Urol. 106: 280/6; 1971.
- Trabucco, A. E.; Borzone, R. J.; Márquez, F.:* La suprarrenal desde el punto de vista quirúrgico. La Semana Médica. 133: 288/315; 1968.
- Wood, K. F.; Lees, F.; Rosenthal, F. D.:* Carcinoma of the Adrenal Cortex without Endocrine Effects. Brit. J. Surg. 45: 41; 1957.
- Dix, V. W.:* Tumours of the adrenal cortex. Brit. J. Urol.; 35: 356/66; 1963.
- Astraldi, A.; Monserrat, J.; Podestá, M. L.:* Tumor de la capa cortical de la glándula suprarrenal. Córticosuprarrenaloma. Rev. Arg. de Urol.; 13: 265, 1944.

## DISCUSION

*Dr. Ghirlanda.* — Quisiera saber si se hicieron determinaciones hormonales preoperatorias como para asegurar la no funcionalidad del tumor.

*Dr. Cartelli.* — No hicimos determinaciones previas porque en ningún momento pensamos