

prostática. En algunas ocasiones suele ser necesaria la extirpación de pared vesical, cuando ha existido inflamación con fibrosis peritumoral posterior.

En el caso publicado por Buzzi, la extirpación fue transuretral, debido al prolapso del tumor en vulva facilitado por la dilatación marcada de la uretra.

Se han visto algunos casos aislados de recidiva, y de leiomiomas múltiples en el mismo órgano.

Resumen: se presenta un paciente portador de un leiomioma de vejiga, haciendo los diagnósticos diferenciales posibles, y comentando el tratamiento quirúrgico efectuado.

Se hace una revisión de la literatura nacional y consideraciones acerca de su etiología, frecuencia, clínica y métodos diagnósticos y tratamiento.

Summary: a patient presents a bladder leiomioma; all differential diagnosis are made, as well as comments on the surgical treatment. A revision on international literature is made and considerations on its etiology, frequency, clinic and methods about diagnosis and treatment.

BIBLIOGRAFIA

- Alonso A., Solari J. y Gómez F.: "Leiomioma de vejiga". Rev. Arg. Urol. Nefro. 37:77; 1968.
 Brea L., Sfarcich F. y Fortunato J. C.: "Tumores de vejiga en el niño". Rev. Arg. Urol. 31:87; 1962.
 Buzzi, O.: "Fibroma y miofibroma de vejiga". Rev. Arg. Urol. 5:563; 1936.
 Castañón, E. y col.: "Dos casos de tumores de vejiga poco frecuentes". Rev. Arg. Urol. 14:175; 1945.
 Cukier J. y Benhamou G.: "Leiomioma de la vessie". Jour. Urol. Nephrol. 76/1-2:61; 1970.
 Goldschmidt J. y Leonardelli C.: "Leiomioma de la vejiga". Rev. Arg. Urol. 39:141; 1970.
 Mendoza M., Levin V., Novoa Romero R. y Lo Moro J.: "Leiomiobroma de la vejiga". Rev. Arg. Urol. 39:183; 1970.
 Monserrat J. y Rebaudi L.: "Leiomioma del cuello vesical". Rev. Arg. Urol. 13:147; 1944.
 Tettamanti C. E.: "Fibroma de pared vesical". Rev. Arg. Urol. 20:51; 1951.

Hospital Pirovano
 Unidad de Urología

Rev. Arg. Urol. Nefrol. Tomo 42. Año 1973

FISTULA ARTERIOVENOSA RENAL. TRATAMIENTO QUIRURGICO

Dres. E. G. PETRONE, M. A. ASTARIZ y G. BOSCH

La patología renal que presentamos la hemos tratado en una comunicación efectuada en el XI Congreso Argentino de Urología, realizando en esa oportunidad una reseña general de las fistulas arteriovenosas renales, de su etiopatogenia, sintomatología y clasificación. En este nuevo caso hemos podido efectuar una terapéutica conservadora, debiéndose destacar con respecto al mismo que las fistulas arteriovenosas renales congénitas (F.A.V.R.C.) en su mayoría presenta como síntoma principal la hematuria y/o la apreciación de un soplo o frémito en la región lumbar, según la magnitud de la comunicación vascular anómala, sin llegar a producir este tipo de fistulas repercusión hemodinámica general.

Gold y colab. recopilan hasta 1965, 27 casos de F.A.V.R. Se considera a las intrarrenales como raras, tratándose de explicar la patogenia de la co-

municación anómala como consecuencia de la erosión de un aneurisma de una arteria renal en una vena vecina, explicación ésta no aceptada por todos los autores, entre ellos Boijesen y Kohler que no están de acuerdo en considerar como congénitos estos casos. Estos autores destacan como características radiológicas arteriográficas de este tipo de fistulas, el tamaño normal de la arteria aferente y los pequeños vasos ensanchados entre la arteria y la vena principal.

La urografía excretora puede en ocasiones mostrar diferentes grados de alteración funcional, hecho que pone de manifiesto con mayor claridad el centelleograma, siendo la arteriografía renal selectiva el procedimiento diagnóstico de elección.

La indicación del tratamiento quirúrgico deberá efectuarse teniendo en cuenta la importancia de la sintomatología, a saber: alteración hemodinámica general y la hematuria, estando indicada en la mayoría de los casos de fistulas intrarrenales y la nefrectomía total.

Waterhouse y colab. en 1964, presenta un caso, que consideran el primero en el que se efectúa tratamiento conservador, realizando la ligadura de la arteria y sutura de la fistula intrarrenal, localizada en el polo superior.

Riba y colab. en 1967, presentan el primer caso de fistula arteriovenosa intrarrenal tratado por nefrectomía parcial de polo inferior.

Poutasse presenta dos casos tratados por excisión del aneurisma y siete con nefrectomía parcial, siendo en todos los casos fistulas extrarrenales.

Pasamos a describir un caso de F.A.V.R.C., de localización intrarrenal, clasificándola así, ante la ausencia de alguna etiología que justifique la aparición de la misma.

Historia clínica N° 37.584.

N. M. de K. 50 años. Argentina. Casada.

Antecedentes personales: Hace 12 años primer episodio de hematuria que se repite hace cuatro años. Hace cuatro meses histerectomía por leucoplasia de cuello de útero.

Enfermedad actual: comienza hace seis días con hematuria total o indolora, con coágulos que le producen retención aguda de orina, repitiéndose este cuadro amenizando a la paciente. Lumbalgia izquierda.

Estado actual:

Aparato circulatorio: Pulso 80 por minuto, regular, igual.

P/A: Mx, 140 Mn. 80 mm. de Hg.

Tonos cardíacos normales.

E.C.G. sin alteraciones.

Aparato urinario: Citoscopia, vejiga con medio francamente hemáturico. Se evacúan gran cantidad de coágulos, aclarando el medio. No se observa lesión vesical. Eyaculación hemáturica por meato ureteral izquierdo.

Examen radiográfico: Rx. de tórax: campos pulmonares s/p. Silueta cardíaca dentro de límites normales.

Radiografía simple de árbol urinario: Sin alteraciones.

Urografía excretora: buena función renal bilateral. Imágenes pielocaliciales normales.

Pielografía ascendente izquierda: sin alteraciones.

Centelleograma: defecto de captación en zona correspondiente al polo inf. del riñón izquierdo (Fig. N° 1).

Arteriografía selectiva renal izquierda: importante fistula arterio venosa de polo inferior, tributaria de la rama inf. de la arteria renal, que permite la inmediata visualización del territorio afectado por el shunt (Fig. N° 2).

Arteriografía selectiva renal derecha: Vascularización normal.

Análisis de laboratorio: 30/7 - G. R. 4.200.000 x mm. Hto. 38 % Hgb. 12,2 gr %.

G. B. 6.000 x mm. N 49 % E 2 % L 44 %.

Eritrosed. 1° h: 2° h: 15 mm.

14/8 - G. R. 3.600.000 x mm. Hto. 33 % Hgb. 9 gr. %.

Operación: 10/X/72.

Anestesia general.

Incisión: lumbar izquierda sobre la undécima costilla, con resección de la misma. Se procede a la liberación del riñón, pelvis y uréter proximal. Disección del pedículo vascular.

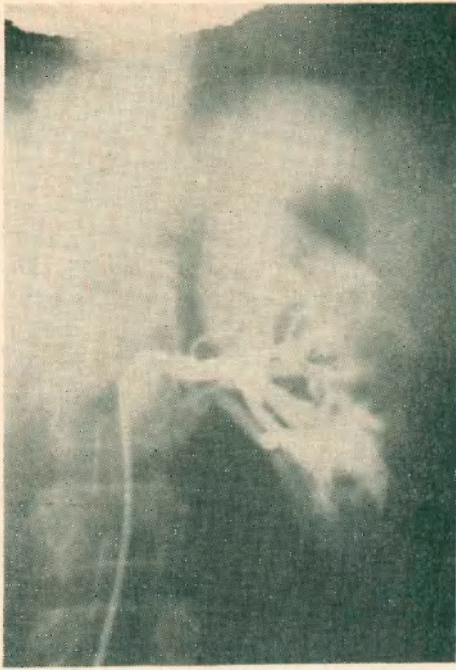

Fig. N° 1.

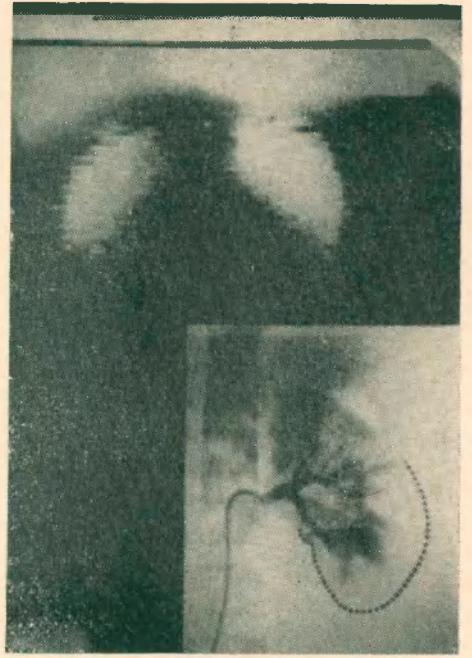


Fig. N° 2.

individualizando la rama inferior de la arteria renal. Por compresión de dicha rama se observa isquemia del polo inferior, asiento del proceso fistuloso. Se efectúa nefrectomía parcial polar inferior, previa ligadura de la rama arterial y venosa, sección del parénquima en guillotina, hemostasia de la superficie de sección, que se cubre con tejido perirrenal, previa sutura de la pelvis renal. Drenaje con tubo. Cierre por planos.

Evolución postoperatoria normal.

Estudio anátomo patológico. Protocolo N° 23.172.

Nefritis intersticial crónica con focos de infiltrado linfocitario, en los que se aprecia variables grados de fibrosis glomerular, con vasos corticales y preferentemente medulares, con marcada hiperplasia y placas de fibrosis subendoteliales correspondientes a la fistula vascular.

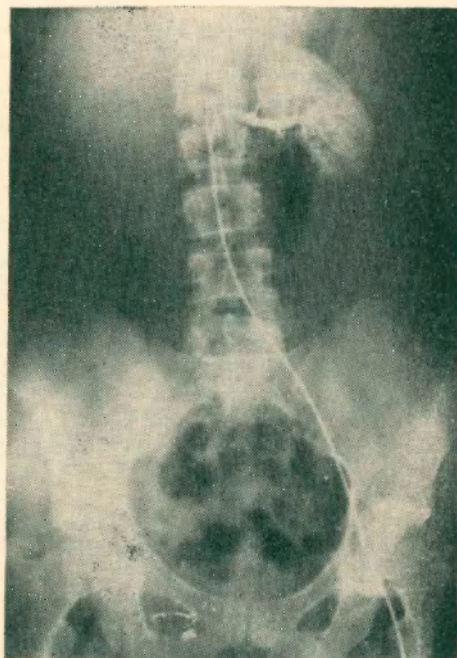


Fig. N° 3