

TUMORES DEL TEJIDO GRASO DEL CORDON ESPERMATICO

*Prof. Aux. Dr. León M. Metz.
Prof. Aux. Dr. José M. Montserrat. Dr. Emilio Chattas. Dr. Juan M. Quiroga.*

El hecho de haber observado en un breve lapso, dos tumores grasos del cordón espermático, motiva esta presentación por lo infrecuente de esta patología, citada en la literatura nacional por el Dr. Mazzini en 1928 y por el Dr. Rebaudi en 1948. La casuística internacional también es escasa.

Caso 1: R. M. 61 años historia clínica 280 de Institutos Médicos Antártida. Presentaba desde hacía varios años una voluminosa hernia inguinoescrotal izquierda, acompañada de un adenoma de próstata; se indicó la herniorrafia y adenomectomía simultánea.

Al reducir el contenido del saco herniario se visualiza una importante tumoración amarillenta, que infiltra el cordón inguinal, realizando la orquidofuniculectomía, plástica herniaria y adenomectomía transvesical.

Informe anatomopatológico: Extirpación del testículo conjuntamente con su cordón inguinal, (fig. 1) a nivel de este último existen dos formaciones tumorales ovoideas de 20 cm de diámetro, una de ellas amarillenta y la otra blanquecina y de aspecto edematoso, siendo ambas homogéneas al corte.

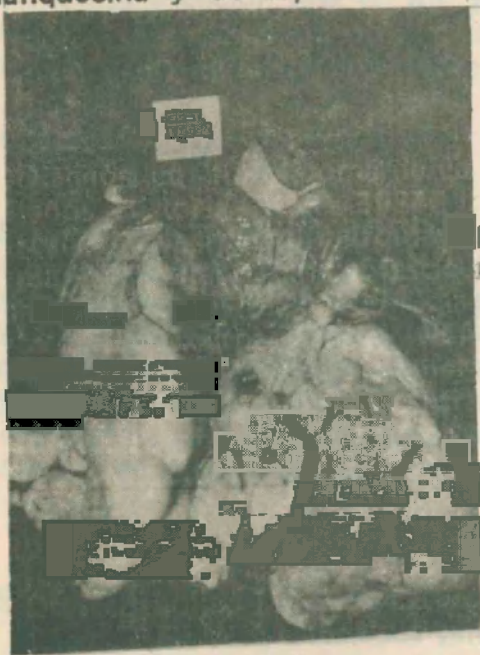
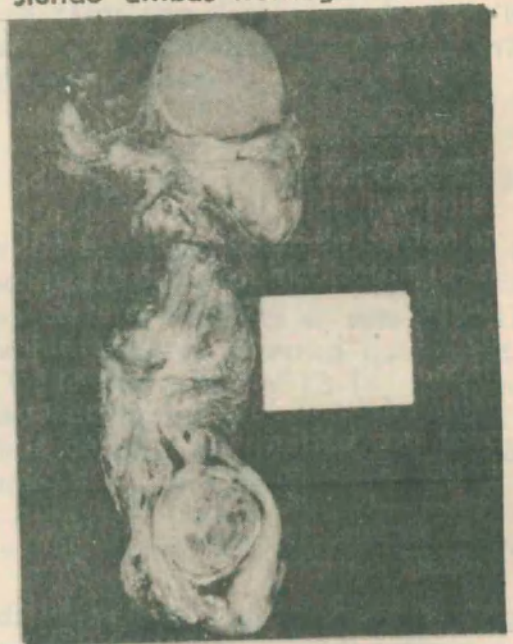

Fig.
1 y 2



Diagnóstico: fibrolipoma de cordón y adenomatosis prostática. Caso 2: J. L. 61 años. Historia Clínica 39848 de Institutos Médicos Antártida. Paciente que, al realizar la herniorrafia izquierda se localiza una tumoración de cordón amarillenta y sólida a 10 cm del testículo. Se realiza la orquidofuniculectomía ante la imposibilidad de realizar un diagnóstico certero. Fig. 2. Informe anatomopatológico: Extirpación del testículo conjuntamente con su cordón inguinal; tumoración de 3,5 cm de diámetro cercana al extremo superior del cordón que al corte muestra un núcleo central redondeado, polimorfo con zonas amarillas, verdosas y rojizas. Diagnóstico: lipoma de cordón espermático con focos de necrosis y moderada inflamación subaguda.