

Servicio de Clínica Génito - Urinaria del
Hospital Alvear Prof.: JUAN SALLERAS

Por el Doctor

HECTOR D. BERRI

INCONTINENCIA NOCTURNA DE ORINA POR ESPINA BIFIDA OCULTA

LA espina bífida oculta es bastante frecuente. Roederer y Lagrot han comprobado en mil radiografías de columnas, una tercera parte con esta anomalía morfológica. El sitio de ubicación más común de ella es la columna lumbosacra donde Moore la ha observado en un 86 por 100, y el resto 9 y medio por % en la cervical y 4 y medio en la dorsal. Wheeler en mil radiografías lumbares de adultos, ha comprobado en 23 de ellas una oclusión imperfecta de los arcos posteriores de la última lumbar.

Muchas de las afecciones invocadas como causales de la incontinencia de orina no son más que lesiones concomitantes, habiéndose hoy día establecido que este trastorno es generalmente ocasionado por la espina bifida oculta.

Peritz comprobó la incontinencia de orina y la espina bífida oculta en un 68 por 100 de los adultos y un 55 por 100 de los niños, Fuchs observó entre 129 enfermos con enuresis, 74 con malformaciones de columna que interesaban la L5 y SI. Cozzolino constató un 82 por 100 de enfermos con espina bífida oculta e incontinencia de orina y Altschul entre 36 enfermos de enuresis comprobó que un 25 por 100 de ellos presentaban esta anomalía ósea.

Pierre Delbet y André Leri han observado en 24 enfermos con incontinencia, 20 con espina bífida oculta y en los 24 casos han comprobado la presencia de una brida transversal que comprimía el fondo de saco dural y que según ellos, Bourdenko y otros es la causa fundamental de la incontinencia de orina por haberse

obtenido después de la resección de esta brida la curación inmediata de ella y en los casos no curados completamente, una mejoría acentuada. Espesa, densa, dura, de color amarillento y de uno a varios milímetros, se halla comúnmente muy adherida al fondo de saco dural con desaparición de la grasa epidural a ese nivel siendo, según ellos, un ligamento amarillo anormal que se halla ubicado entre la L4 y L5, ó L5 y S1, o en la región sacra. Esta brida es la causa de la incontinencia por comprimir el fondo de saco dural y los filetes nerviosos de la cola de caballo y ocasionando con ello una ligera anestesia de la vejiga y disminución de la sensación de plenitud de ésta.

Según Delbet y Leri por esta causa durante la noche la micción no es lo bastante fuerte y precoz para despertar al enfermo sobre todo si el sueño es profundo, mientras que durante el día las micciones son frecuentes e imperiosas y el deseo de ella no es sentido sino cuando él es lo bastante intenso para casi no poder ser contenido si la micción no se produce.

En esos 24 enfermos intervenidos por ellos, 10 han curado por completo, 1 ha quedado muy mejorado, 10 ligeramente mejorados y 3 sin mayor resultado, habiendo sido en su gran mayoría los curados o muy mejorados los que presentaban solamente incontinencia nocturna, no así los que la presentaban también diurna en que los resultados fueron mediocres, atribuyéndose estos fracasos a afecciones nerviosas no observadas (epilepsia), a lesiones meníngicas radicales o medulares asociadas a espinas bífidas ocultas, o a bridas fibrosas desconocidas.

Para Broca la brida que comprime el fondo de saco dural es un ligamento interespinoso que une las láminas y cierra el hiatus y para Brechet es un espesamiento de la dura madre, mientras que para Ombredanne, Mouchet y Sourrel son los arcos bífidos aplásicos los causantes de esta compresión, los que aconseja reseca.

Delbet ha observado 17 incontinencias sin malformaciones óseas, habiendo encontrado en todos ellos bridas del canal que ocasionaban este trastorno miccional; sometidos estos enfermos a la intervención quirúrgica, 9 curaron, 5 mejoraron y en 3 no se obtuvo mayor resultado.

Français ha publicado 2 casos de retención de orina con espina bífida oculta que curaron después de la intervención y Jacobivísi, Urechia y Teposu sobre 15 intervenidos, 9 curaron, 3 mejoran, 1 mejoró tardíamente, 1 sin resultado y 1 falleció; habiendo encontrado en estos enfermos lo mismo que Delbet bridas entre la duramadre, la columna y los arcos vertebrales.

En el servicio del Profesor Lombard muchos enurésicos han sido laminectomizados, no encontrándose en el raquis nada, pero los enfermos han curado, habiendo Lagrot y Favre curado siete casos de incontinencia de orina por el mismo procedimiento quirúrgico.

Sean las bridas transversales o los arcos bífidos por aplasia, o las bridas longitudinales, éstas últimas poco probables, pues sin ser ellas resecaadas, los enfermos han curado, las causantes de estas incontinencias de orina; existe un hecho cierto y es que la intervención ha curado a estos enfermos.

De ahí la importancia que tiene en estos enfermos cuya causa no se comprueba en los diversos exámenes, o que han resistido a la terapéutica ordinaria, o que han llegado a la pubertad sin mejoría alguna; de efectuar una radiografía de columna para buscar la espina bífida oculta y explorar por el lipiodol subdural de Sicard la compresión del fondo de saco dural.

Este medio de investigación patognomónico de esta deformidad ósea, es inocuo, salvo ligeras molestias o dolor agudo en el día de la inyección epidural, y aconseja colocar al enfermo después de efectuada ésta, durante varias horas en posición declive de la cabeza y levantada la pelvis mostrándonos, en el iodograma que el aceite iodado se ha distribuido en forma atípica ascendiendo hasta el nivel de la deshicencia ósea donde se detiene por la compresión de la brida, pasando luego al ascender al costado del hiatus.

Este lipiodol, que se elimina lentamente, es según Sicard y Coste visible a la radiografía dos años más tarde, y actúa no solamente como medio de diagnóstico, sino como tratamiento de la incontinencia en la misma forma que la inyección epidural de suero fisiológico produciendo la elongación y distención de las raíces nerviosas extradurales, observándose en las radiografías el aceite iodado congregado en los agujeros de conjunción.

La bibliografía extranjera de la incontinencia de orina y la espina bífida oculta es bastante extensa. La tesis de Sagrot, los trabajos de Metol, Nove Jossierand, Ombredanne, Perrin, Faure, Jacobivisi, Jules Français, Pierre Delbet, Leri, Surraco, González Aguilar y otros, hablan extensamente de este tópico.

Surraco en el "Journal D'Urologie", en 1929, describe la falsa incontinencia en enfermos con espina bífida oculta que evolucionan en tres períodos: 1º, Polaquiuria; 2º, Retención y disuria

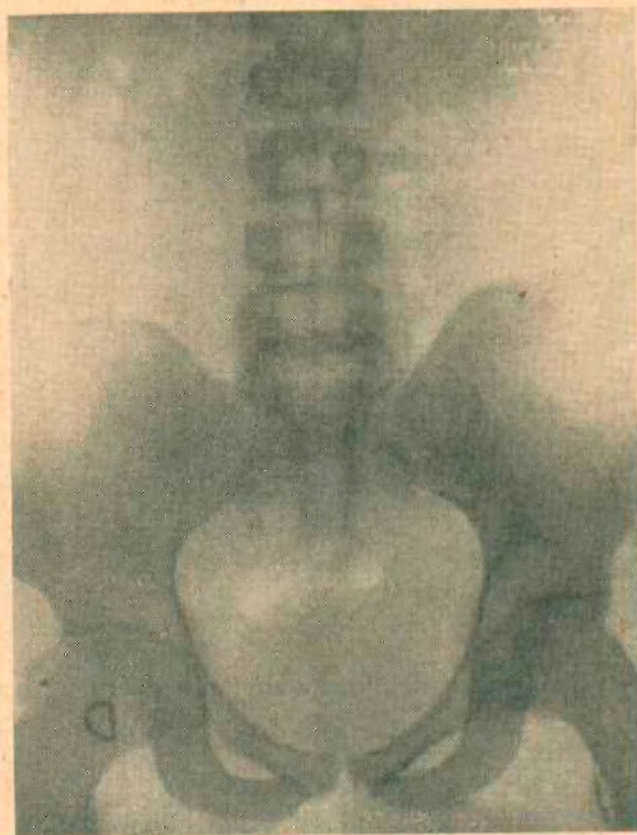


Fig. 1

y 3º, Incontinencia por rebalsamiento y aconseja en estos enfermos la talla y resección del cuello vesical.

En nuestro país entre otros, los Dres. Solé y Donvoan, presentaron a la Sociedad de Cirugía el 29 de abril de 1931, un caso tratado por la laminectomía con una mejoría post-operatoria de solamente dos meses, pero se trataba de una incontinencia diurna y nocturna que según Delbet y Leri son de pronóstico mediocre, no así las exclusivamente nocturnas: el Dr. Salleras ha presentado a esta Sociedad 4 casos y el Dr. Grinberg 3, todos ellos con tras-

tornos urinarios secundarios (disuria, o polaquiuria o incontinen-
cia diurna y nocturna) y solamente uno de ellos presentaba una
incontinencia nocturna.

Pasaré a exponer el caso que se presenta.

S. L., 21 años, soltero, empleado.

Antecedentes hereditarios. — Padre asmático, Madre sana. Tiene doce her-
manos todos sanos.

Antecedentes personales. — No recuerda haber otra enfermedad que saram-

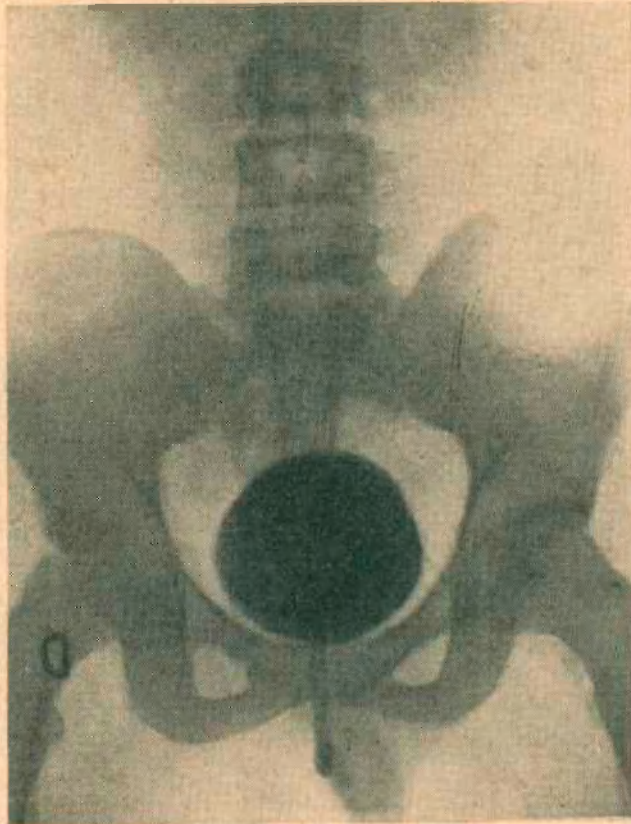


Fig. 2. Cistografía.

pión en su segunda infancia y uretritis gonocócica en el año 1933, que curó en
tres meses sin complicaciones ulteriores. No es bebedor. Poco fumador.

Enfermedad actual. — Comienza en su primera niñez con incontinen-
cia nocturna que ha continuado hasta la fecha, habiéndose sometido a diversos tra-
tamientos sin resultado alguno. Además ha acusado en diversas oportunidades
polaquiuria diurna brusca e imperiosa.

Estado actual. — Sujeto bien constituido, de desarrollo físico y mental-
mente normal, no habiendo presentado hasta la fecha trastornos nerviosos. Lee
y escribe muy bien.

Aparato urinario: Riñones y uréteres. Examen físico negativo.

Orinas globales: límpidas.

Vejiga: no hay retención.

Cistoscopia: con 150 c.c. se observa mucosa de aspecto normal, así como también el cuello vesical y los uréteres.

Cistografía: con Ioduro de sodio al 20%. Imagen normal sin reflujo ureteral.

Uretra: órganos genitales externos y glándulas anexas: normales.

Aparato Digestivo, Paladar Ojival. Dentadura y resto del tubo digestivo: normal.

Otros aparatos: normales (circulatorio Máx. 15. Mín. 8).

Azotemia: 0,35 ‰.

Reacción de Wassermann en sangre y líquido céfallo-raquídeo: negativa.

Examen radiográfico de la columna vertebral: Se observa una espina bifida oculta de tipo fontanela que ocupa desde la L5 hasta el orificio inferior o terminal del conducto sacro con una dehiscencia completa, faltando todas las láminas y solamente se percibe un esbozo de ésta al nivel de la segunda sacra.

Examen radiográfico de la columna vertebral con lipiodol ascendente al 10%. El iodograma indica que la sustancia opaca se ha detenido al nivel de la primera sacra y quinta lumbar, lateralizándose hacia el lado izquierdo y ascendiendo por este lado hasta el nivel de las apófisis transversas de la primera lumbar.

Tratamiento. — A este enfermo se le ha efectuado el tratamiento de inyecciones epidurales de suero fisiológico en cantidades crecientes, sin haberse obtenido resultado alguno.

Como observamos no existe en este enfermo ningún otro antecedente al que pueda imputarse la incontinencia de orina que a la espina bifida oculta que presenta el tipo de Hiatus Sacralis Totalis, corroborada por la prueba del lipiodol que al detenerse al nivel de la dehiscencia ósea nos muestra la existencia de una formación anormal que al ser localizada nos indica el tratamiento a efectuar que es el quirúrgico.

Una vez efectuada dicha intervención el suscripto hará saber a esta Sociedad el resultado obtenido de ella.